B. IONESCU C. DUMITRACHE

DIAGNOSTICUL BOLILOR ENDOCRINE

EDITURA MEDICALĂ

BARBU IONESCU CONSTANTIN DUMITRACHE

DIAGNOSTICUL BOLILOR ENDOCRINE

EDITURA MEDICALĂ • BUCUREŞTI, 1988

Scanned with OKEN Scanner

Redactor : Dr. MARIANA CODREŞ
Tehnoredactor : STELUŢA VASILACHE

Bun de tipar : 2.07.1988
Formatul : 24/70×100
Hîrtie : Scris 1A 70×100/70
Coli tipar : 21,5

C-da 575, I. P. Informaţia
Str. Brezoiaenu, nr. 23—25
Bucureşti

Scanned with OKEN Scanner

PREFAȚĂ

Ținînd seama de frecvența mare a patologiei endocrine cît și de implicațiile afecțiunilor endocrine în patologia generală, considerăm ca utilă și absolut necesară o carte de diagnostic a acestora.

Subliniem că endocrinologia clinică este o disciplină cu statut propriu, de sine stătătoare, fapt confirmat ca atare de existența bolilor endocrine consacrate: tireotoxicoza, mixedemul, acromegalia, hipercorticismul, insuficiența corticosuprarenală etc. Iar dacă ar fi să circumscriem și mai mult sfera endocrinologiei clinice, am limitat-o numai la acele forme în care este lezată, primitiv sau secundar, structura endocrină. Astfel boala endocrină se definește printr-o semiologie, patogenie, leziuni și terapie proprii.

Domeniul endocrinologiei este însă mult mai vast depășind noțiunea strîmtă de boală endocrină, mai ales prin implicațiile endocrine în patologia generală; acestea constituie doar o tulburare funcțională, o dereglare și nicidecum o leziune constituită. Sub aspectul implicațiilor, endocrinologia este omniprezentă în patologia generală, ea avînd un caracter interdisciplinar definitoriu. Nu există boală de organ, de aparat, de sistem, de metabolism etc. în care să nu fie implicat sistemul endocrin. Deci, implicarea endocrină este o participare a endocrinologiei într-o sferă de patologie clinică diferită de specificul său.

Eclipsa în cunoștințele utile de diagnostic endocrin face ca mult prea des în practica medicală comună să se confunde boala *cu* implicația *endocrină, eroare ce generează multiple și variate consecințe. De pildă se adresează endocrinologului pacienți cu obezitate de aport, hipertensiune arterială sistemică, sindrom cefalgic, dermatoze, alopecii etc., balast pe care endocrinologul îl acceptă ca atare.*

Scanned with OKEN Scanner

Firește nu este mai puțin greșit să nu te gîndești la o boală endocrină într-un diagnostic care se lasă greu descifrat — de exemplu o tumoare hipofizară la o femeie cu amenoree — , bineînțeles după ce s-au eliminat cauzele uterine ale amenoreei.

Consecvenți principiilor enunțate în lucrarea „Diagnosticul bolilor endocrine", autorii încearcă să înmănunchieze într-un număr restrîns de pagini o impresionantă cantitate de informații, atît cît este indispensabil medicului practician, insistînd asupra elementelor semiologice de diagnostic clinic și de laborator ce au rezistat timpului și care au, ca atare, toate șansele să-și păstreze valabilitatea și în viitorul apropiat.

Lucrarea este concepută în trei secțiuni :

— în prima parte, de diagnostic semiologic endocrin general, sînt consemnate semnele endocrine descifrabile la diverse niveluri ;

— în a doua parte, de diagnostic endocrin special, sînt redate semnele care caracterizează entitățile nosologice endocrine, nuanțate pe etape evolutive și pe forme clinice ;

— în ultima secțiune prezentăm un îndreptar sintetic de diagnostic de laborator, de investigații hormonale statice și dinamice, de vizualizare a glandelor endocrine sau de apreciere a funcției endocrine asupra receptorilor, insistînd asupra limitelor, acurateței și importanței lor diagnostice.

Sperăm în reușita acestui ghid.

Autorii

Scanned with OKEN Scanner

CUPRINS

Pag

Prefaţa 3
Cuprins 5
Abrevieri 15

Partea I. Principii generale de diagnostic semiologic 17

Habitusul în endocrinopatii 19
Faciesul în endocrinopatii 19
Morfotipul în endocrinopatii 24
Cavitatea buco-dentară în endocrinopatii 30
Modificări ale formei şi volumului cavităţii bucale 30
Malformaţii ale cavităţii bucale 30
Modificări de volum 31
Modificări ale alveolelor dentare 31
Modificări ale dinţilor 32
Ritmul de apariţie a dinţilor 32
Volumul dinţilor 32
Implantarea vicioasă a dinţilor 32
Tulburări ale structurii dinţilor 32
Căderea dinţilor 33
Modificări ale gingiilor 33
Hipertrofia gingiilor 33
Hipotrofia gingiilor 34
Modificări ale glandelor salivare 34
Hipertrofia glandelor salivare 34
Secreţia glandelor salivare 34
Modificări ale limbii 34
Macroglosia 34
Modificări ale buzelor 35
Modificări pigmentare ale cavităţii bucale 35
Tulburările oculare în endocrinopatii 36
Modificări de situare a ochilor 36
Modificări de poziţie a globului ocular în orbită . . . 36
Exoftalmia 37
Enoftalmia 39
Tulburări ale secreţiei lacrimale 39
Hipersecreţia lacrimală 40
Hiposecreţia lacrimală 40
Modificările de pigmentare a irisului 40

Scanned with OKEN Scanner

Pag.

Tulburări ale pleoapelor
Tulburări pigmentare 41
Edemul pleoapelor 41
Tulburări ale motilității palpebrale 41
Tulburări ale mișcării globilor oculari 42
Nistagmusul 44
Strabismul 45
Limitarea mișcărilor globilor oculari 45
Tulburări de vedere 45
Modificările cîmpului vizual 47
Modificările fundului de ochi 49
Tegumentele în endocrinopatii 52
Temperatura tegumentelor 52
Tegumentele calde 53
Tegumentele reci 53
Alternanțe termice tegumentare 53
Umiditatea tegumentelor 53
Tegumentele umede 53
Tegumentele uscate 53
Grosimea tegumentelor 54
Tegumentele groase 55
Tegumentele subțiri 55
Elasticitatea tegumentelor 55
Culoarea tegumentelor 56
Tegumentele melanice 56
Tegumentele eritematoase 56
Tegumentele cianotice 57
Tegumentele palide 58
Alternanțe de paloare cu eritem 58
Tegumentele pătate 58
Tegumentele zebrate 59
Leziuni dermatozice sau dermatitice 59
Pilozitatea în endocrinopatii 60
Modificări ale dezvoltării pilozității (distribuție și densitate) 60
Deficitul de dezvoltare a pilozității 63
Dezvoltarea excesivă a pilozității 63
Hipertricoza 64
Virilismul pilar 64
Modificări ale calității firului de păr 64
Modificări ale culorii părului 66
Cînd se consideră că pilozitatea este patologică și semnificația ei 66
Unghiile în endocrinopatii 67
Mărimea unghiilor 68
Forma unghiilor 68
Grosimea unghiilor 69
Suprafața unghiilor 69
Transparența unghiilor 69
Culoarea unghiilor 69
Duritatea unghiilor 70
Tulburările musculare în endocrinopatii 70
Modificările masei musculare 71
Hipertrofiile masei musculare 72
Hipertrofiile musculare adevărate 72
Hipertrofiile musculare false 72

Scanned with OKEN Scanner

Pag.

Hipotrofiile masei musculare 72
Hipotrofiile musculare primitive 73
Hipotrofiile musculare neuropate 73
Modificările tonusului muscular 74
Hipotonia musculară 74
Hipertonia musculară 75
Modificările contracției musculare 75
Tulburările transmiterii neuromusculare 75
Tulburările survenite în sistemul nervos 75
Tulburările survenite în medierea influxului nervos . . 76
Ionul de calciu 76
Ionul de magneziu 79
Ionul de potasiu 80
Tulburările proceselor metabolice specifice 80
Diminuarea forței musculare 81
Creșterea forței musculare 82
Afectarea aparatului contractil muscular 82
Tulburările osoase în endocrinopatii 82
Tulburări ale dezvoltării oaselor 84
Încetinirea dezvoltării oaselor 85
Accelerarea dezvoltării oaselor 86
Tulburări ale structurii oaselor 89
Tulburări cardiovasculare în endocrinopatii 91
Modificări cardiace de volum 92
Cordul mic 92
Cordul mare 92
Tulburări ale dinamicii cardiace 93
Hipotonia cardiacă 93
Hipertonia cardiacă 94
Tulburări ale ritmului cardiac 95
Endocrinopatii cu ritm cardiac accelerat (hiperkineziile) 96
Endocrinopatii cu ritm cardiac lent (bradikineziile) . . 97
Modificări cardiace auscultatorii 98
Asurzirea zgomotelor cardiace 98
Intensificarea zgomotelor cardiace 98
Suflurile orificiale 98
Modificări ale tensiunii arteriale 99
Hipotensiunea arterială 99
Hipertensiunea arterială 100
Tulburări vasculare 102
Tulburări vasculare funcționale 102
Tulburări vasculare lezionale 103
Afectarea pericardului 105
Tulburările digestive în endocrinopatii 106
Tulburări de deglutiție 106
Modificări de volum al tubului digestiv 107
Hipertrofia 107
Hipotrofia 107
Tulburări secretorii 108
Secreția salivară 108
Secreția gastrică 108
Tulburări de kinetică 109
Hiperkineziile 109
Hipokineziile 110
Diskineziile 110

Scanned with OKEN Scanner

Pag.

Tulburări dispeptice 111
Colecistopatiile endocrine 112
Foamea şi apetitul în endocrinopatii 112
Boli endocrine cu diminuarea sau pierderea foamei şi a apetitului 114
Boli endocrine cu intensificarea sau exacerbarea foamei şi a apetitului 115
Apetitul capricios 117
Tulburări ponderale în endocrinopatii 117
Excesul ponderal 120
Aspecte semiologice ale obezităţii 123
Pierderea în greutate 127
Tulburări de sexualizare în endocrinopatii 128
Semiologia sexualizării patologice 134
Sexul cromozomial 135
Sexul gonadal 136
Gonada masculină 136
Gonada feminină 137
Semiologia organelor genitale interne (OGI) 137
Semiologia organelor genitale externe (OGE) 139
Semiologia sexualizării pubertare 142
Tulburări ale dezvoltării pilozităţii sexuale 143
Tulburări ale organelor genitale externe 144
Tulburări de sexualizare cu influenţă asupra laringelui 145
Modificări ale ţesutului mamar 145
Modificări de distribuţie a paniculului adipos 147
Tulburări menstruale 147
Tulburări ale dinamicii sexuale în endocrinopatii 149
Consideraţii generale 149
Activitatea sexuală 149
Determinismul activităţii sexuale 150
Forme ale tulburărilor de dinamică sexuală 151
Tulburări ale dinamicii sexuale în endocrinopatii 153
Modificări ale şeii turceşti în endocrinopatii. 155
Anatomia şeii turceşti 155
Radiografia convenţională a şeii turceşti 157
Varietăţi anatomice ale şeii turceşti 160
Erori de interpretare a radiografiilor şeii tureeşti 161
Modificările patologice ale şeii turceşti 162
Interpretarea radiografiei selare de profil 165
Sindromul mecanic al tumorilor hipofizare 166
Tumorile necompresive 166
Tumorile compresive 166
Tumorile extraselare sau invazive 167
Cefaleea în endocrinopatii 170
Cefaleea prin distensia mecan... a meningelui 170
Cefaleea vasculară 174
Faza prodromală 174
Faza migrenoasă 175
Faza rezolutivă 175
Cefaleea prin compresiuni nervoase 176
Cefaleea prin leziuni ale oaselor cutiei craniene 176

Scanned with OKEN Scanner

Pag.

Modificări morfologice ale tiroidei 177
Modificări ale volumului tiroidei 178
Hipertrofia globală 181
Hipertrofia globală dar cu predominanţă a unui anumit lob 181
Hipertrofia lobară unilaterală 181
Hipertrofia lobară parţială 181
Modificări ale consistenţei tiroidei 181
Locul de dezvoltare a guşii 182
Tulburări prin compresiune determinate de gușă 183
Modificări ale sînului în endocrinopatii 186
Examenul obiectiv al sînului 189
Mamela nou-născutului 189
Mamela în copilărie 189
Mamela la pubertate 189
Mamela la adult 190
Inspecţia mamelei 190
Forma 190
Volumul 191
Areola mamară 193
Mamelonul 194
Palparea mamelei 195
Secreţia mamară 202
Simptomatologia mamară 203
Sînul în sarcină 204
Sînul la menopauză 206

Partea a II-a Diagnosticul clinic semiologic al bolilor endocrine 207

Acromegalia 209
Semiologia clinică 209
Manifestări subiective 209
Manifestări clinice obiective 210
Semiologia de laborator 223
Modificările hipofizare morfo-funcţionale 223
Modificările morfologice ale acromegaliei nedepistate clinic 225
Modificări funcţionale 226
Valoarea diagnostică a semnelor în acromegalie 227
Semnele acromegaliei în ordinea frecvenţei lor 227
Gigantismul hipofizar 228
Semiologia clinică 230
Manifestări subiective 230
Manifestări clinice obiective 230
Semiologia de laborator 232
Gigantismul acromegal 232
Sindromul hiperprolactinic 233
Sindromul hiperprolactinic la femeie 233
Semiologia clinică 233
Semiologia de laborator 234
Sindromul hiperprolactinic la bărbat 235
Forme clinico-patologice ale sindromului hiperprolactinic . . 235
Dereglări hipotalamice 236
Nanismul hipofizar 238
Nanismul hipofizar pur 238

Scanned with OKEN Scanner

Pag.

Semiologia clinică 240
Manifestări subiective 240
Manifestări clinice obiective 240
Nanismul hipofizar cu infantilism sexual 242
Nanismul hipofizar cu hipotiroidie 243
Semiologia de laborator în nanismul hipofizar 243
Insuficienţele hipofizare ale adultului 246
Insuficienţa hipofizară globală 247
Forma caşectică (sidromul Simmonds) 247
Semiologia clinică 248
Semne funcţionale 251
Forma fără pierdere ponderală (simdromul Shcehan) . . 253
Insuficienţele hipofizare selective 255
Deficitul hormonului somatotrop (STH) 255
Deficitul hormonului tireotrop (TSH) 255
Deficitul hormonului corticotrop (ACTH) 255
Deficitul hormonilor gonadotropi (FSH şi LH) 255
Deficitul hormonului melanotrop (MSH) 256
Semiologia de laborator 256
Valoarea diagnostică a semnelor în hipohipofizie, în funcţie de frecvenţa lor 258
Diabetul insipid 258
Semiologia clinică 259
Semiologia de laborator 261
Sindromul secreţiei inadecvate a hormonului antidiuretic (SIADH) 262
Semiologia clinică 262
Semiologia de laborator 263
Hipertiroidia 264
Tireotoxicoza 265
Semiologia clinică 265
Manifestări subiective 265
Manifestări clinice obiective 265
Semiologia de laborator 273
Forme clinice ale hipertiroidiei 275
Hipertiroidia frustă 275
Boala Graves-Basedow 275
Guşa basedowiată 279
Guşa multiheteronodulară toxică 280
Adenomul toxic tiroidian (Plummer) 281
Hipertiroidia din tiroidite 282
Hipertiroidia din neoplasmul tiroidian 283
Hipertiroidiile prin ţesut tiroidian ectopic 283
Hipertiroidia paraneoplazică 283
Tireotoxicoza iatrogenă 284
Hipertiroidia prin exces de TSH 284
Hipertiroidia în raport cu vîrsta 284
Valoarea diagnostică a semnelor în hipertiroidie 287
Criza tireotoxică (encefalopatia tireotoxică) 287
Semiologia clinică 288
Insuficienţa tiroidiană 289
Insuficienţa tiroidiană primară a adultului 291
Insuficienţa tiroidiană primară congenitală 299
Mixedemul infantil 302
Investigarea morfologică a tiroidei 303
Investigarea funcţiei tiroidei 304
Valoarea diagnostică a semnelor din hipotiroidie în funcţie de frecvenţa lor (după Hazard) 307

Scanned with OKEN Scanner

Pag.

Tiroiditele 308
Tiroiditele acute și subacute 308
Simptomele locale, regionale și generale 308
Semiologia de laborator 309
Tiroiditele cronice 311
Tiroidita tuberculoasă 311
Tiroidita cronică nespecifică 311
Tiroidita cronică lemnoasă 312
Neoplasmul tiroidian 313
Manifestări locale tiroidiene 313
Manifestări regionale 313
Manifestări generale 315
Manifestări tiroidiene 315
Semiologia de laborator 315
Semne de certitudine 318
Hiperparatiroidismul primar (osteoza fibrochistică, boala Recklinghausen) 318
Semiologia clinică 318
Semiologia de laborator 321
Valoarea diagnostică a semnelor din hiperparatiroidismul primar în funcție de frecvența lor 326
Tetania 326
Manifestări subiective 327
Manifestări obiective 329
Semiologia de laborator 332
Tetania acută sau manifestă 332
Tetania cronică 336
Sindromul suprarenometabolic (sindromul Cushing) 337
Semiologia clinică 338
Sindromul suprarenometabolic la copil 346
Particularități semiologice în hipercorticismele secundare 347
Boala Cushing 349
Hipercorticismul prin ACTH ectopic (sau prin CRF ectopic) 349
Hipercorticismul iatrogen 349
Sindromul pseudo-Cushing alcoolic 350
Hipercortisolismul din depresiunea endogenă 350
Hipercorticismul reactiv sau benign 350
Semiologia de laborator 351
Sindromul suprarenogenital 354
Sindromul de hiperandrogenizare congenital 356
Sindromul de androgenizare 356
Sindroame particulare enzimopatiei 357
Sindromul suprarenogenital dobîndit 359
Semiologia de laborator 362
Hiperaldosteronismul 363
Hiperaldosteronismul primar (sindromul Conn) 364
Semiologia clinică 364
Hiperaldosteronismul secundar 365
Semiologia de laborator 366
Valoarea diagnostică a semnelor clinice de hiperaldosteronism primar în funcție de frecvența lor 367
Insuficiența corticosuprarenală cronică primară (boala Addison) 367
Semiologia clinică 368
Semiologia de laborator 376
Valoarea diagnostică a semnelor clinice în boala Addison în funcție de frecvența lor 379

Scanned with OKEN Scanner

Pag.

Insuficienţa corticosuprarenală acută 379
Criza addisoniană 380
Semiologia clinică 380
Semiologia de laborator 381
Valoarea diagnostică a semnelor clinice în insuficienţa corticosuprarenală acută în funcţie de frecvenţa lor 381
Sindromul catecolaminic tumoral 381
Feocromocitomul 381
Manifestări clinice 382
Semiologia de laborator 384
Valoarea diagnostică a semnelor clinice în feocromocitom în funcţie de frecvenţa lor 386
Sindromul hipoglicemic 386
Manifestări clinice 387
Sindromul hipoglicemic la copil 389
Semiologia de laborator 390
Valoarea diagnostică a semnelor clinice în insulinom (Crain-Thorn) în funcţie de frecvenţa lor 391
Sexualizarea precoce 391
Sexualizarea precoce adevărată 392
Manifestări clinice 392
Semiologia de laborator 394
Pseudosexualizarea precoce 394
Insuficienţa gonadică 395
Manifestări pubertare şi postpubertare în insuficienţa gonadică 397
Anorhitia prepubertară 397
Anorhitia postpubertară 399
Semiologia de laborator 400
Hipoorhitia prepubertară 400
Hipoorhitia postpubertară 401
Forme clinice ale insuficienţei orhitice 401
Forme clinice cu fenotip masculin 401
Anorhitia dobîndită 401
Sindromul „testiculelor dispărute“ 402
Sindromul „testiculelor rudimentare“ 402
Sindromul Klinefelter 403
Sindromul „dublu mascul“ 406
Sindromul Turner masculin 407
Semiologia de laborator 408
Forme clinice ale insuficienţei orhitice cu intersexualitate 408
Testicului feminizant 408
Forma „clasică“ a testicului feminizant 409
Forma cu „feminizare pubertară parţială“ 410
Forma cu „virilizare pubertară parţială“ 410
Forma cu „ambosexualizare pubertară“ 411
Forma cu „asexualizare pubertară“ 412
Semiologia de laborator 412
Sindromul „testiculelor afuncţionale“ 412
Sindromul cu agenezie leydigiană 413
Disgenezia monoorhitică 413
Semiologia de laborator 414
Sindromul Royer 415
Semiologia de lavorator 415
Sindromul Reifenstein 415
Semiologia de laborator 416

Scanned with OKEN Scanner

Pag.

Insuficiențele ovariene 416
Sindromul ocarelor paupere 416
Forma cu insuficiență ovariană severă 416
Forma cu insuficiență ovariană atenuată 417
Disgenezia monoovariană 417
Sindromul Turner feminin 418
Forma „clasică" a sindromului Turner 418
Forme paraturneriene 422
Agenezia gonadală 422
Hipogonadismele secundare 423
Hipogonadismele hipogonadotrope 424
Hipogonadismul hipogonadotrop prepubertar 424
Hipogonadismul hipogonadotrop postpubertar . . . 425
Semiologia de laborator 425
Sindromul hiperestrogenic 425
Sindromul premenstrual 425
Sindromul intermenstrual 427
Ovarul polichistic virilizant 428
Sindromul de androgenizare 428
Sindromul de insuficiență ovariană 431
Ovarul tumoral virilizant 433
Climacteriul feminin 433
Premenopauza 433
Menopauza propriu-zisă 434
Climacteriul masculin 435
Criptorhidia 437
Ginecomastia 442
Aspectul clinic 442
Ginecomastia în patologia endocrină 445
Investigații paraclinice 447

Partea a III-a. Îndreptar de investigații în endocrinologie . . 449

ACTH — Hormonul adrenocorticotrop hipofizar 451
Testul de stimulare la ACTH (testul Thorn) 452
Testul la Metopiron (SU 4885 CIBA) 453
Testul la lysin-vasopresină (LVP) 454
Alte teste de stimulare a ACTH-ului 454
Testul de supresie cu Dexametazonă 455
ARP — Activitatea reninei plasmatice 456
Aldosteronul și metaboliții săi 456
Anticorpii antitiroidieni 457
Biopsia testiculară 457
Biopsia tiroidiană 458
Cariotipul 458
Catecolaminele și metaboliții lor 459
Teste dinamice 460
Testele de provocare (de stimulare) 460
Testele de lizâ (de inhibiție) 460
17-Cs (17-Cetosteroizi-Dreckter) 461
CV — examenul citovaginal 462
Cortizolul plasmatic 464
Cromatina sexuală sau corpusculul Barr-Bertram 464
EMG — Electromiograma 466
Estrogenii 466
Fluoroscintigrama (scintigrama Kevex) 467

Scanned with OKEN Scanner

Pag.

Gonadotropii urinari şi plasmatici 467
GTU — gonadotrofinele urinare sau Prolan „A“ 467
HCH — Hormonul corionic gonadotrop sau Prolan „B“ . . 468
GTH — hormonii gonatotropi hipofizari (RIA) 468
17-OH-Cs — 17-hidroxicorticosteroizi 471
PBI — Iodul legat de proteine 472
LATS — Long-Acting Thyroid Stimulator 472
MB — metabolismul bazal 473
Morfograma 474
Mucusul cervical 475
Progesteronul plasmatic şi complexul pregnandiol (CPG) . . . 476
PRL — prolactina 477
PTH — parathormonul 478
RIC — radioiodocaptarea tiroidiană 479
RA — Reflexograma ahiliană 480
$rT_3(3, 3', 5')$ — Revers T_3 481
Scintigrama tiroidiană 482
STH sau HGH — hormonul somatotrop sau hormonul de creştere 485
Teste de stimulare a secreţiei de STH 485
Somatomedine (factorii de sulfatare) 486
Spermograma 487
T°B — temperatura bazală 488
Termografia tiroidiană 490
Testosteronul plasmatic 490
TCT — tireocalcitonina 491
Testul deprivării de lichide 492
Testul de toleranţă la glucoză 492
Testul de vasopresină (retrohipofiză) 493
TSH — hormonul tireotrop hipofizar 493
$T_3(3, 5,3')$ — triiodotironina serică 495
$T_4(3\text{-}5\text{-}3'\text{-}5')$ tetraiodotironina — Tiroxina serică 496
Ultrasonograma tiroidiană 498
Vîrsta osoasă 500
Bibliografie selectivă 503
Резюме 505
Summary 507
Index alfabetic 509

Scanned with OKEN Scanner

ABREVIERI

A — Adrenalină
ACTH — hormon adrenocorticotrop
A+E — androsteron + etiocolanolon
ADH — hormon antidiuretic
ARP — activitatea reninei plasmatice
AVP — arginin-vasopresina
CBG — globulina de care se leagă corticosteroizii (*Corticosteron Binding Globulin*)
CPG — complex pregnandiol
CRF — corticoliberina
CSR — corticosuprarenala
17 Cs — 17-cetosteroizi
CV — citovaginal
DHA — dihidroepiandrosteron
DHT — dihidrotestosteron
ET — estrogeni totali
E — estronă
E_2 — estradiol
E_3 — estriol
EMG — electromiogramă
F — cortizol
FSH — hormon foliculostimulant
GB — Graves-Basedow
GTH — hormonul gonadotrop hipofizar
HCG — hormonul corionic gonadotrop
HMG — hormonul gonadotrop de menopauză
HTA — hipertensiune arterială
IA — indice acidofil
IMAO — inhibitori ai monoaminooxidazei
IP — indice picnotic
LATS — stimulator tiroidian cu acțiune lungă (*Long Acting Thyroid Stimulator*)
LH — hormon luteinizant
LRH — gonadoliberina
MB — metabolism bazal
MSH — hormonul melanotrop
NA — noradrenalină
17OH—CS — 17-hidroxicorticoizi
P — progesteron
PBI — iodul legat de proteine
PIF — factorul de inhibiție a prolactinei
PRL — prolactina
RA — reflexograma ahiliană
RIA — radioimunodozare
STH — hormonul somatotrop
SIADH — sindromul de secreție inadecvată a hormonului antidiuretic
SRIF — factorul de inhibiție a hormonului de creștere
T_3 — triiodotironina
T_4 — tetraiodotironina — tiroxina
T°B — temperatura bazală
TBG — globulina de care se leagă tiroxina (*Thyroxin Binding Globulin*)
TeBG — globulină de care se leagă testosteronul (*Testosteron Binding Globulin*)
TCT — tireocalcitonina
THA — tetrahidroaldosteron
TRH — tireoliberina
TSH — hormonul tireotrop
VMA — acid vanil-mandelic

Scanned with OKEN Scanner

Partea I

PRINCIPII GENERALE DE DIAGNOSTIC SEMIOLOGIC

Scanned with OKEN Scanner

Habitusul în endocrinopatii

Majoritatea bolilor endocrine produc modificări ale aspectului somatic, ale habitusului. Ele sînt consecința efectelor pe care tulburările endocrine le au asupra creșterii și dezvoltării, metabolismelor, structurilor moi și dure, activității nervoase etc.

Modul în care se combină dereglarea factorilor implicați în structuralizarea habitusului determină modificări care uneori devin expresia specifică a unei anumite endocrinopatii, modificări care pot fi atît de caracteristice încît să permită diagnosticul bolii „de la distanță", „la prima vedere".

Modificările care atrag cel mai mult atenția sînt cele ale faciesului și morfotipului.

Faciesul în endocrinopatii

Modificările care interesează elementele constitutive ale feței vor fi descrise amănunțit, cu ocazia expunerii fiecărei boli endocrine în parte.

În acest capitol se vor face referiri numai la modificările de ansamblu.

— Conturul feței înscris într-un pătrat sau dreptunghi cu laturile mari verticale este caracteristic faciesului acromegal (fig. 1) : un facies lat, înscris într-un dreptunghi cu laturile mari orizontale este tipic sindromului Turner (fig. 2).

Conturul rotund al feței — „în lună plină" — este specific hipercorticismelor metabolice (sindrom Cushing, boală Cushing) dar și mixedemului. În sindromul Cushing faciesul are însă aspect congestionat, pletoric, pe cînd în mixedem este palid, buhăit, păstos (fig. 3).

Conturul ovalar cu vîrful în jos este propriu nanismului hipofizar.

Scanned with OKEN Scanner

Osatura feței — arcadele sprîncenoase, oasele malare, apofizele zigomatice, piramida nazală, mandibula și zona mentonieră — sînt puternic dezvoltate și reliefate în acromegalie dar șterse în nanism.

Fig. 1. — Acromegalie — contur al faciesului înscris într-un dreptunghi cu laturile mari verticale.

Fig. 2. — Sindrom Turner — contur al faciesului înscris într-un dreptunghi cu laturile mari orizontale.

Grosimea tegumentelor. Tegumentele feței sînt groase și adînc cutate în acromegalie (fig. 1). Ele dau feței aspect „cioplit cu dalta", nefinisat, grosolan : în mixedem tegumentele sînt infiltrate, cutele șterse, pleoapele bursuflate (fig. 3). În sindromul Cushing tegumentele sînt pline de angiectazii venoase, mai ales pe pomeții obrajilor, nas și bărbie, amintind faciesul „rubra" din alcoolismul cronic sau hipertensiunea arterială. Fine, subțiri și transparente, adesea cu efelide difuze sau „în fluture" sînt tegumentele din nanismul hipofizar. Un aspect asemănător, dar cu cute fine și dese mai ales pretragian, la colțul extern al ochilor și în jurul buzelor îl au tegumentele din insuficiența gonadică sau din insuficiența hipofizară.

— Culoarea tegumentelor feței este brun-închis, uniform în boala Addison ; cearcăne închise la culoare față de restul tegumentelor se găsesc în boala Basedow și în acromegalie. În hipotiroidie sau în boli care asociază hipotiroidia — insuficiența hipofizară — tegumentele feței sînt palide, ceroase.

Scanned with OKEN Scanner

Buzele sînt groase, cu contururile bine trasate în acromegalie; sînt groase, dar cu contururile estompate și palide în mixedem. În nanismul hipofizar gura este mică, cu buze subțiri.

Fig. 3. — Mixedem – facies păstos, „buhăit".

Etajele feței sînt evident modificate în bolile hipofizei. În acromegalie etajul frontal este îngustat dar alungit, cu ochii îndepărtați și cu arcadele sprîncenoase puternic reliefate: etajul mijlociu prezintă oasele malare voluminoase și nasul — piramida nazală și cartilajul — bine dezvoltate evocînd nasul lui Cyrano; ambele etaje sînt dominate anterior de etajul inferior al feței, ca urmare a dezvoltării puternice a mandibulei și împingerii înainte a bărbiei — „bărbie în sabot" sau „în galoș" (fig. 4).

Invers, în nanismul hipofizar, etajul frontal este mic și îngust, cu ochii apropiați, iar etajul mijlociu, egal cu cel frontal: etajul inferior este însă redus, cu bărbia ștearsă (fig. 5).

— Ochii în acromegalie par adînciți în orbite din cauza oaselor malare și a arcadelor sprîncenoase proeminente; în boala Basedow și uneori în hipertiroidie ochii sînt bulbucați, ieșiți din orbită. În boala Basedow, pleoapele sînt retractate și deschid mult fanta palpebrală dezgolind sclerotica (fig. 6): în mixedem edemul palpebral reduce fanta, ochiul părînd aproape închis (fig. 3).

Scanned with OKEN Scanner

Direcţia ochilor este modificată în sindromul Turner, unde apar fie oblici de sus în jos şi dinafară-înăuntru — ochi mongolieni — , fie invers — ochi antimongolieni.

Fig. 4. — Acromegalie — „bărbie în sabot" nas tip Cyrano.

Fig. 5. — Nanism hipofizar.

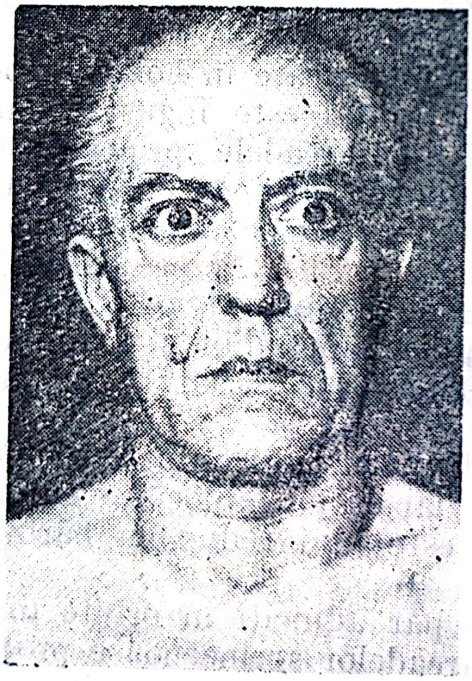

Fig. 6. — Boala Basedow-Graves — fixitatea trăsăturilor.

— Urechile sînt rar modificate; în acromegalia, uneori, ele sînt mărite, dar mult mai puţin hipertrofiate în comparaţie cu celelalte elemente ale feţei. De regulă însă urechile sînt jos implantate în sindromul Turner (fig. 2).

— Expresia feţei este deseori considerabil modificată în endocrinopatii:

● Faţa cu piele bogată, groasă şi plină de cute adînci, cu pometii obrajilor ieşiţi, ochii mici, buzele



Fig. 7. — Acromegalie — „facies de buldog".

mari, nasul proeminent şi maxilarul masiv şi agresiv proiectat înainte — aşa cum este faciesul acromegal — are o expresie grosieră, butucănoasă, nefinisată, „facies de buldog" (fig. 7).

● În hipertiroidie, ochii lucioşi, privirea vioaie şi faţa mobilă dau mimicii o mare expresivitate şi labilitate, exprimînd cu uşurinţă instabilitatea afectivă caracteristică acestor bolnavi.

● În boala Basedow, ochii ieşiţi din orbită, cu „albul" ochiului mult descoperit, privirea fixă, imobilă şi lucioasă, însumează toate elementele care compun expresia ochiului de spaimă, de teroare. Expresia este uneori întărită de o fixitate a trăsăturilor, descrisă ca o „spaimă îngheţată" (fig. 6).

● Faţa împăstată, cu trăsăturile şterse, cu ochii pe jumătate închişi, cu privirea absentă, aşa cum este în insuficienţa tiroidiană severă, anulează expresivitatea şi dă o impresie de indiferenţă, de dezorientare şi chiar de somnolenţă. În mixedemul infantil, gura întredeschisă din care se scurge salvia, cu limba ieşită, nasul turtit, privirea opacă şi adormită alcătuiesc elementele unei expresii stupide (fig. 8).

Scanned with OKEN Scanner

● Şanţul nazo-labial adînc şi comisurile labiale trase în jos — aşa cum apare în sindromul Turner — dau faciesului expresie posomorîtă, de tristeţe (fig. 2).

Fig. 8. — Mixedem infantil — facies.



Fig. 9. — Insuficienţă orhitică — facies.

● O expresie obosită, deprimată, suferindă îl are faciesul addisonianului, expresie datorită absenţei ţesutului adipos, asteniei musculare şi pigmentaţiei.

● Faciesul din insuficienţa gonadică apare ciudat, ca de „copil îmbătrînit", deoarece combină în mod paradoxal elemente juvenile — glabritatea tegumentelor, fineţea lor — , cu modificări senescente — riduri dese şi mici care umplu întreaga faţă dar mai ales zona pretragiană, unghiul extern al ochilor, comisurile labiale (fig. 9).

Semne precoce ale senescenţei apar la omul normal chiar înainte de climacteriu, sub forma unor încreţituri fine ale tegumentelor de pe buza superioară, mai evidente la anumite mişcări ale gurii — „gură pungită".

Morfotipul în endocrinopatii

— Talia exagerat de alungită — depăşind 190 cm — este caracteristică gigantismului hipofizar şi unor forme de insuficienţă gonadică severă.

— În gigantismul hipofizar talia, deşi poate atinge valori foarte mari — peste 200 cm — , este armonică datorită faptului că proporţia dintre segmentele cor-

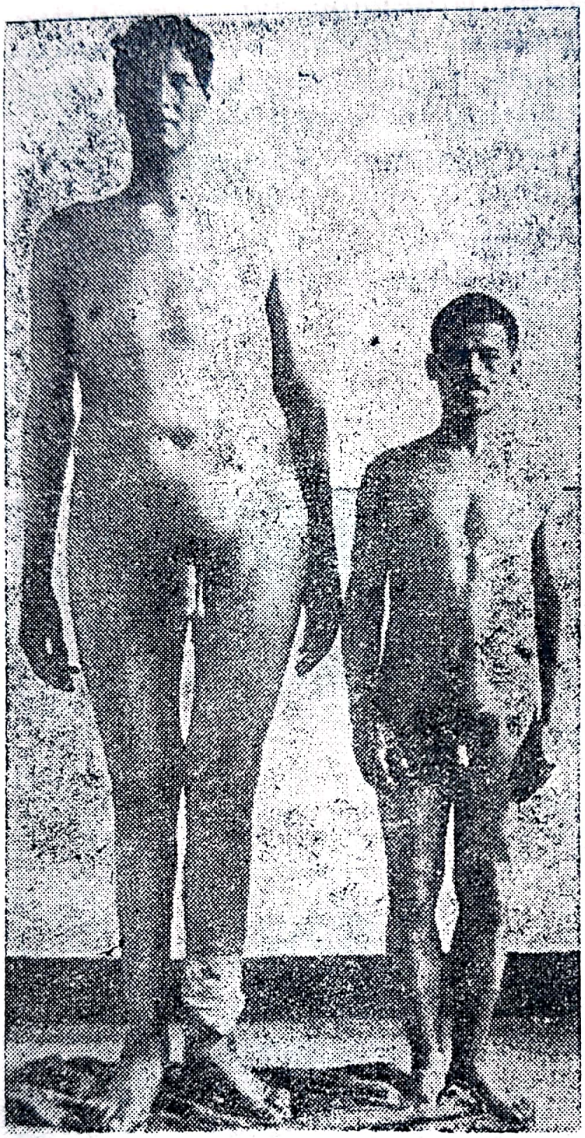

Fig. 10. — Gigantism hipofizar — aspect constituţional.

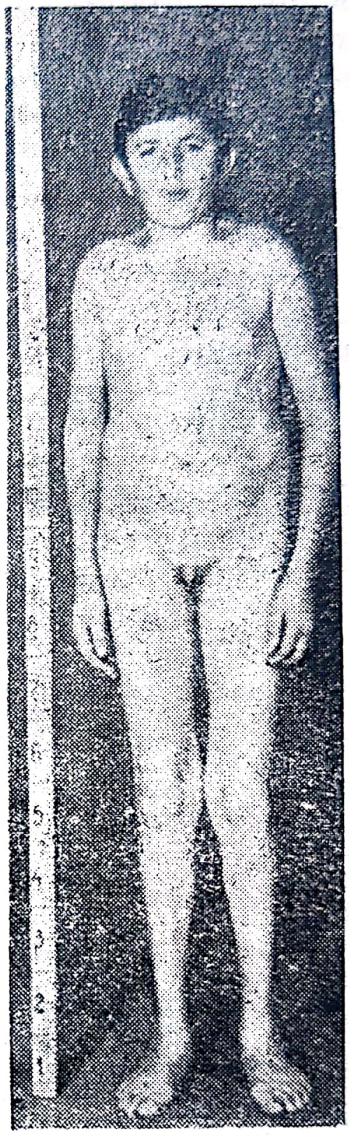

Fig. 11. — Insuficienţă orhitică severă — aspect constituţional — „omul-păianjen".

pului rămîne aceeaşi ca la omul normal; este ca şi cum gigantul ar fi un om normal dar prelucrat la o scară mai mare (fig. 10).

— În unele forme de insuficienţă gonadică severă talia, deşi alungită, nu atinge valori atît de exagerate ca în gigantismul hipofizar iar proporţia dintre segmente este alterată. În acest caz alungirea t liei se face pe seama membrelor inferioare, trunchiul ră. înd apro-

Scanned with OKEN Scanner

— Insuficiențele orhitice produc modificări morfotipice variate. Uneori aspectul, la maturitate, rămîne „juvenil", cu umeri, torace și bazin puțin dezvoltate, membrele inferioare ușor alungite, musculatură debilă, pilozitate săracă.

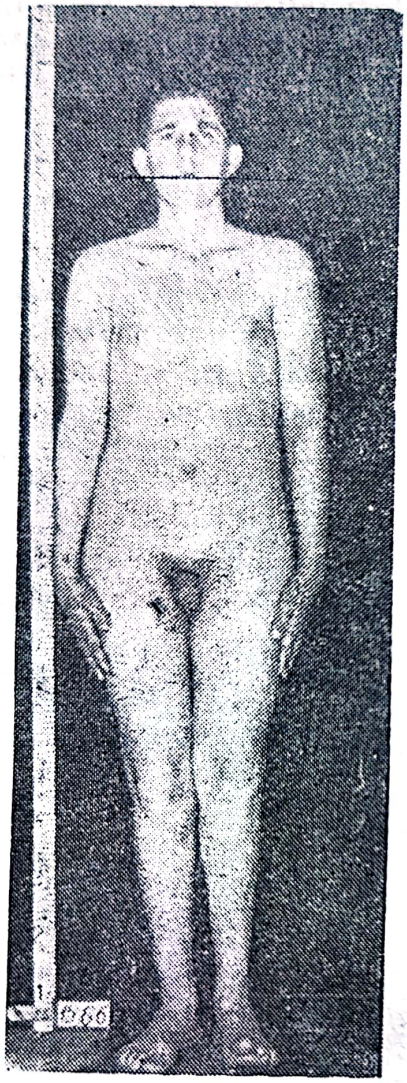

Fig. 15. — Insuficiență orhitică — aspect ginoid.

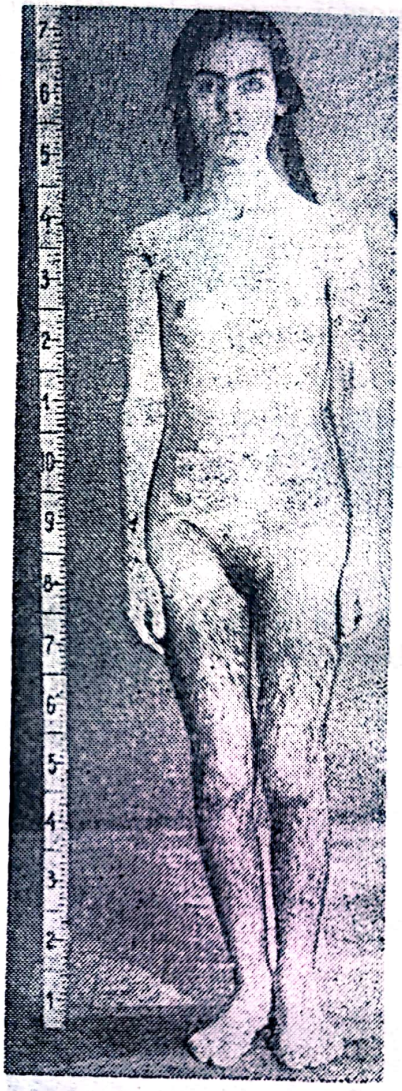

Fig. 16. — Sindrom de virilizare feminină.

Alteori morfotipul devine ginoid, cu talie către limitele inferioare, umeri mici, bazin larg, panicul adipos cu topografie feminină, adipomastie, tegumente glabre (fig. 15).

— Sindromul de virilizare feminină poate de asemenea să modifice morfotipul : umeri largi, bazin îngust, panicul adipos slab reprezentat, pilozitate facială și tronculară de tip masculin, mai mult sau mai puțin dezvoltat (fig. 16).

Scanned with OKEN Scanner

— Hipotrofie staturală marcată — înălţime sub 150 cm, cu particularităţi morfotipice o prezintă sindromul Turner, şi anume :

● Torace lat, uneori cu sternul înfundat, membre inferioare scurte cu *genu valgum*, gît scurt, dînd impresia

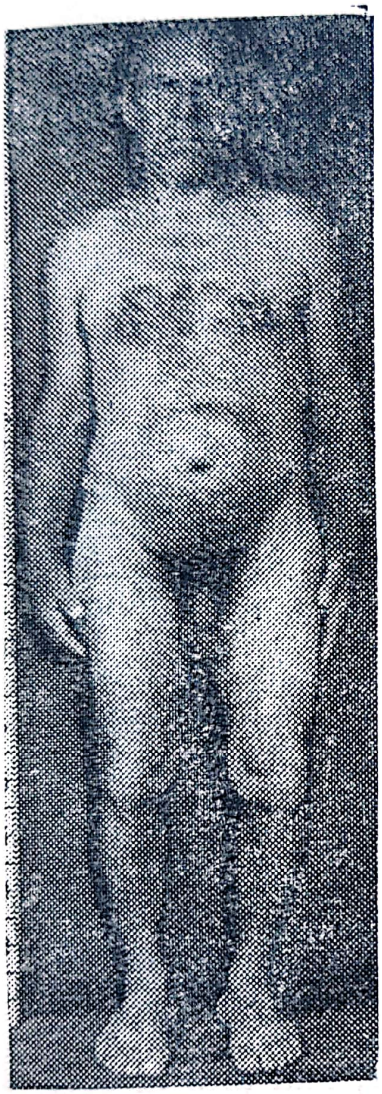

Fig. 17. — Acromegalie — aspect constituţional.

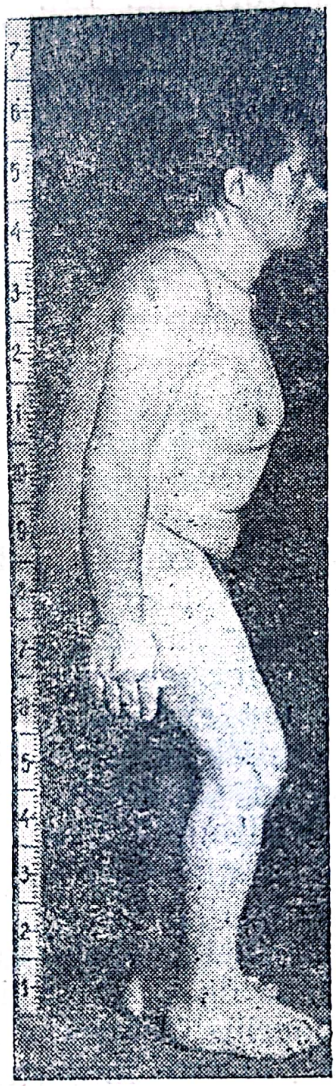

Fig. 18. — Acromegalie — dublă gibozitate.

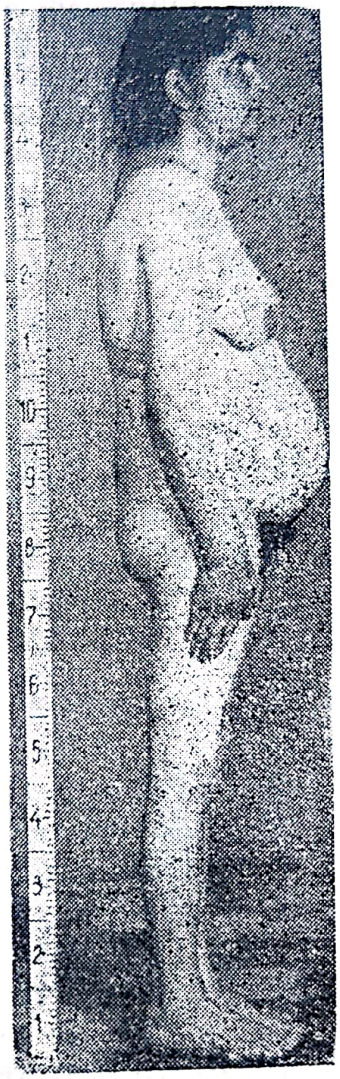

Fig. 19. — Sindrom Cushing — aspect constituţional — „cartof pe scobitori".

capului înfundat în trunchi, fald tegumentar întins de la ceafă pe umeri — aspect general „îndesat", cu gît de sfinx.

● Modificări profunde ale morfotipului se produc în acromegalie. Hipertrofia maselor musculare şi a oaselor îngroaşă contururile corpului şi-i dau aspect diform, mătăhălos, chiar grotesc (fig. 17). Uneori, apare o dublă gibozitate, anterioară şi posterioară prin cifo-

Scanned with OKEN Scanner

ză dorsală şi incurbare puternică a unghiului sternal, o adevărată copie a lui Quasimodo (fig. 18).

— Un morfotip aparte îl realizează hipercorticismul adultului: adipozitate cu topografie facio-tronculară cu respectarea şi frecvent diminuarea maselor musculare ale membrelor, sugerînd aspectul unui cartof suspendat pe scobitori (fig. 19).

Aspectul general, habitusul bolnavilor endocrini, ca şi comportamentul lor a sugerat tipurile constituţionale endocrine: hipersomatotrop, hipercorticotrop, hipogonadic etc.

Cavitatea buco-dentară în endocrinopatii

Glandele endocrine influenţează întreg ansamblul de elemente care alcătuiesc cavitatea buco-dentară: formaţiunile dure — oase şi dinţi — şi formaţiunile moi — buze, limbă, gingii. Efectul lor începe în timpul embriogenezei şi continuă în cursul etapelor de dezvoltare parcurse de organism.

— În timpul embriogenezei elementelor buco-dentare, rolul glandelor endocrine este puţin cunoscut: este certă doar insuficienţa tiroidei. În schimb, în tulburările genetice cu implicaţii endocrine (sindromul Langdon-Down, sindromul Turner, sindromul Klinefelter etc.) malformaţiile buco-dentare sînt aproape constante.

— În perioada postnatală — de asemenea caracterizată prin fenomene de creştere şi diferenţiere — efectul glandelor endocrine asupra elementelor buco-dentare este manifest: el este important, mai ales în ceea ce priveşte troficitatea, şi în etapele următoare: maturitate, climacteriu, senescenţă.

Modificări ale formei şi volumului cavităţii bucale

Malformaţii ale cavităţii bucale

Malformaţii de tipul: boltă palatină înaltă, adîncită, „boltă palatină în ogivă", mandibulă hipotrofică şi, mai rar, „gură de iepure" sau „gură de lup", sînt

Scanned with OKEN Scanner

frecvente în majoritatea disgeneziilor cu modificări importante ale cariotipului (45, X; 45, X/46, XX; 47, XXV etc.). Ele sînt consecinţa tulburărilor survenite în embriogeneza masivului facial şi a craniului, tulburări induse de defectele genetice respective.

Modificări de volum

Volumul mic al cavităţii bucale apare datorită insuficienţei creşterii oaselor, în general, şi a oaselor craniului şi masivului facial, în special. Fenomenul este caracteristic insuficienţei hormonului somatotrop survenită în copilărie şi determinantă a nanismului hipofizar: cavitatea bucală este mică în totalitate, dar, dintre oasele feţei, elementul cel mai afectat este mandibula; bărbia este mică şi fără relief părînd trasă înapoi — retrognatism mandibular.

Volumul mare al cavităţii bucale este consecinţa exprimată la masivul facial, a hipertrofiei oaselor indusă de hormonul somatotrop în exces. Este caracteristică acromegaliei. Dintre oasele faciale cel mai afectat este osul mobil al feţei, mandibula, care, nefiind fixat prin articulaţii cu oasele din jur, se poate dezvolta în voie: atît ramura verticală, dar mai ales cea orizontală se alungesc, unghiul mandibulei se lărgeşte şi bărbia este împinsă înainte — prognatism mandibular. Alungirea mandibulei modifică ocluzia dentară: arcada inferioară calcă înaintea celei superioare stabilind tipul de ocluzie inversă.

Modificări ale alveolelor dentare

— Datorită hipertrofiei maxilarelor, în acromegalie, volumul cavităţilor alveolare este mare şi contenţia dinţilor, al căror volum rămîne nemodificat, compromisă; dinţii se mişcă cu uşurinţă — edentare spontană.

— În hiperparatiroidie, osteoliza, caracteristică bolii, determină dispariţia *laminei dura*, alveola se lărgeşte şi dintele devine mobil; în masivul mandibular pot apărea goluri osoase — geode — sau tumori cu mieloplaxe (v. tulburările osoase).

Scanned with OKEN Scanner

În endocrinopatii poate fi afectat: ritmul de apariție a dinților, volumul, implantarea, rezistența și troficitatea lor.

— *Ritmul de apariție a dinților.* Atît prima cît și a doua dentiție apar cu întîrziere și sînt neregulate în mixedem. În mixedemul congenital, la naștere, mugurii primei dentiții nu sînt formați; ei apar tîrziu, ceea ce întîrzie erupția dinților, modifică ordinea apariției lor — unii rămîn nedezvoltați — și creșterea lor devine neregulată — unii abia se dezvoltă, în timp ce alții s-au dezvoltat normal. Prima dentiție persistă total sau parțial, după limitele etapei fiziologice respective. La rîndul ei, dentiția definitivă apare tîrziu, incomplet și neregulat sau coexistă cu elemente ale primei dentiții.

Volumul dinților. Dinții sînt mici (microdonție), în armonie cu microsomia generalizată, în nanismul idiopatic. Ei sînt de asemenea mici, dar în contrast cu dezvoltarea normală a cavității bucale, în hipoparatiroidismul idiopatic.

Tulburările trofice și de creștere din mixedem, sindromul Turner, sindromul Klinefelter și alte disgenezii gonadale produc inegalități ale dimensiunilor dinților, făcînd să coexiste micro-, macro- și normodonție.

Implantarea vicioasă a dinților — malpoziția dinților — poate fi datorată mai multor cauze:

— insuficienta dezvoltare a maxilarelor și, mai ales, a mandibulei: dinții rămînînd de dimensiuni normale, se apropie unii de ceilalți, se înghesuie, se rotesc sau se dezvoltă unul în spatele altuia. Este aspectul observat în nanismul hipofizar:

— hipertrofia maxilarelor și, mai ales, a mandibulei, dar cu volumul dinților normal, mărește spațiile dintre dinți care devin astfel separați prin treme și diasteme și par rariți. Este aspectul dinților în acromegalie;

— în acromegalie, datorită laxității mari a dintelui în alveolă, sub presiunea limbii hipertrofiate, porțiunea liberă a dinților este împinsă în afară; dinții, în special incisivii, se oblicizează.

Tulburări ale structurii dinților

Structura dinților poate fi compromisă congenital (displazii dentare), ca în mixedemul idiopatic, nanis-

Scanned with OKEN Scanner

mul idiopatic, hipoparatiroidismul idiopatic sau dobîndit, în cazul endocrinopatiilor care produc tulburări metabolice (distrofii dentare).

— Displaziile dentare cele mai intense sînt produse de hipoparatiroidismul idiopatic. Este puternic afectat în special smalţul, dar şi dentina. Smalţul se fisurează, îşi pierde luciul şi capătă coloraţie murdară, cenuşie, cărămizie sau neagră. În grosimea lui apar striaţiuni transversale şi longitudinale. Rezistenţa dintelui este compromisă: suprafeţele de triturаţie se macină — molarii şi premolarii se excavează în cupolă, incisivii se crenelează — iar, prin erodarea marginilor laterale, dintele ia aspect în pilier, burghiu sau pivot. Coroana dentară se micşorează treptat, pentru ca, în final, să dispară, fenomene explicate printr-un coeficient de abraziune exagerat.

— Intensificarea metabolismului din hipertiroidism modifică troficitatea dinţilor: smalţul devine subţire, transparent strălucitor, realizînd aspectul „dinţilor de porţelan". Un aspect asemănător, datorat probabil hiperemiei, îl prezintă dinţii şi în hiperestrogenism.

Tulburările metabolice din hipotiroidism, cașexia hipofizară, insuficienţele gonadice subminează structura şi rezistenţa dinţilor: smalţul uneori se îngălbeneşte, alteori devine alb-cretos, se striază, iar la nivelul suprafeţelor de masticaţie se macină. Dintele se rupe sau se cariază uşor.

Căderea dinţilor poate fi consecinţa distrofiilor sau maladiilor pe care acestea le favorizează. Dar edentarea poate surveni şi în afara oricărei afectări a dintelui: în acromegalie hipertrofia alveolei dentare poate rupe ligamentul alveolo-dentar şi contenţia dintelui în alveolă nu mai este posibilă; în hiperparatiroidism se petrece acelaşi lucru, prin osteoliza *laminei dura* şi osteoporoza alveolei.

Modificări ale gingiilor

Hipertrofia gingiilor. Gingiile sînt hipertrofiate în acromegalie şi mixedem.

În acromegalie hipertrofia gingiilor se include în procesul general de hiperplazie şi hipertrofie a structurilor moi. Ele apar cornoase, răsfrînte ca un burelet în jurul coletului şi bombînd în spaţiile dintre dinţi.

Scanned with OKEN Scanner

— În mixedem, gingiile sînt groase, palide şi par umflate, impresie datorată edemului mucos care le infiltrează.

Hipotrofia gingiilor. Gingiile subţiri, palide şi retractile sînt comune bolilor endocrine în care se produc importante tulburări metabolice : hipotiroidie, caşexie hipofizară, diabet zaharat, anorexie mintală, boala Addison.

Hipotrofia gingiilor apare şi în insuficienţele gonadice, atestînd rolul trofic pe care îl au hormonii sexuali asupra epiteliilor.

În toate cazurile în care troficitatea gingiilor este interesată, ele pot prezenta, în plus, fenomene inflamatorii sau distrofice.

— În hipertiroidism, vascularizaţia periferică intensă şi metabolismele vii fac ca gingiile să fie subţiri, fine, lucioase, roz-aprins, dar să sîngereze cu uşurinţă.

— Aspectul gingiilor este asemănător şi în hiperestrogenism. Se consideră că epiteliul gingival are faţă de hormonii estrogeni receptivitatea şi deci comportamentul asemănător epiteliului vaginal. Se explică astfel sîngerarea gingiilor la pubertate sau în anumite faze ale ciclului ovarian, în hiperestrogenie.

— În hipercorticismele metabolice gingiile sînt de asemenea subţiri şi sîngerează uşor : este o consecinţă a friabilităţii vasculare prin liza proteică a pereţilor vasculari.

Modificări ale glandelor salivare

● *Hipertrofia glandelor salivare.* În contextul hipertrofiei somatice, în acromegalie, glandele salivare sînt mărite ca volum : glandele submaxilare şi în special parotidele dobîndesc uşor semnificaţie semiologică.

● *Secreţia glandelor salivare* este scăzută în hipotiroidie, prin hipotonie vegetativă iar în diabetul insipid şi cel zaharat, prin deshidratare.

● Litiaza salivară este frecvent asociată hiperparatiroidismului ca urmare a modificărilor metabolismului calciului şi mai rar în hipotiroidism, prin diminuarea şi vîscozitatea salivară crescută.

Modificări ale limbii

Macroglosia. Volumul limbii este mărit în acromegalie şi în hipotiroidie.

Scanned with OKEN Scanner

În acromegalie, macroglosia este rezultatul hiperplaziei și hipertrofiei celulare din toate structurile organului : mușchi, mucoasă, glande. Papilele hipertrofiate reliefează și dau suprafeței aspectul brobonat, zgrunțuros. Frenul și faldurile mucoasei de pe fața ventrală a limbii sînt groase și bogate.

În hipotiroidie macroglosia este expresia edemului mucos, a infiltrației. El întinde suprafața mucoasei și șterge relieful papilar : limba apare netedă, depapilată dar acoperită de *detritus* cu aspect murdar și fetid.

Macroglosiile modeste se fac remarcate prin amprentele dentare ce lasă impresiuni pe marginile limbii. În macroglosiile voluminoase, pe lîngă amprentele dentare, se produc și cutări ale mucoasei, fața dorsală a limbii apărînd brăzdată de șanțuri adînci și neregulate care justifică denumirea de limbă „geografică" sau „scrotală",

Limba „geografică" se poate constata frecvent și în boli genetice cu cointeresare endocrină ca : sindromul Langdon-Down, sindromul Turner etc.

Macroglosia, atît în acromegalie cît și în mixedem, provoacă, prin limitarea mișcărilor, tulburări în articularea cuvintelor, masticație, formarea bolului alimentar și deglutiție.

Modificări ale buzelor

— Hipertrofia țesuturilor moi, caracteristică acromegaliei, afectează și buzele care devin groase, cărnoase, uneori răsfrînte, cu marginile bine conturate și îngroșate.

— Edemul mucos din hipotiroidie umflă buzele, lizereul lor marginal se șterge și se rotunjește, suprafața buzelor se întinde și devine netedă, culoarea lor este palidă sau cianotică.

Modificări pigmentare ale cavității bucale

— Mucoasa bucală, ca și alte mucoase și tegumente, este sediul de manifestare a hiperpigmentației care caracterizează boala Addison. Pete brune sau vineții, de mărimi variate — de la cîțiva milimetri pînă la cîțiva centimetri —, izolate sau confluente pot să apară pe în-

Scanned with OKEN Scanner

treaga suprafaţă a mucoasei bucale; de asemenea, pe faţa externă sau internă a buzelor, pe mucoasa jugală, în dreptul celui de al 2-lea molar superior (în jurul canalului Stenon), pe faţa superioară dar mai ales pe cea inferioară a limbii, pe frenul sau în jurul frenului lingual, pe gingii în dreptul incisivilor laterali şi caninilor sau formînd un lizereu pigmentar continuu, pe bolta palatină.

Tulburările oculare în endocrinopatii

Modificări de situare a ochilor

Tulburările survenite în dezvoltarea oaselor craniului şi ale feţei pot modifica orientarea orbitelor, determinînd modificări şi în situarea ochilor. Astfel:

— ochii sînt *apropiaţi*, datorită slabei dezvoltări a masivului facial, în nanismul hipofizar;

— ochii sînt *îndepărtaţi* (hipertelorism), prin întîrzieri ale osificării şi închiderii incizurii frontale, în mixedemul congenital şi în sindromul Turner;

— ochii sînt *oblici*, de tip mongoloid — axul lung al orbitei este orientat oblic de sus în jos şi din afară înăuntru —, sau antimongoloid — axul este orientat oblic de jos în sus şi din afară înăuntru —, în unele boli genetice cu implicaţii endocrine ca: sindromul Langdon-Down, sindromul Turner etc.

Modificări de poziţie a globului ocular în orbită

Menţinerea globului ocular în orbită depinde de tonusul musculaturii extrinseci a ochiului şi de tensiunea ţesutului lax care capitonează spaţiul retrobulbar. Sînt două forţe antagoniste care în mod normal se echilibrează: muşchii trag globul ocular în orbită, ţesutul retrobulbar, ca un piston, îl împinge în afară. Dezechilibrul acestor forţe determină fie protruzia globului ocular — exoftalmia —, fie intruzia lui — enoftalmia.

Scanned with OKEN Scanner

Împingerea în afară a globului ocular poate fi datorată fie hipotoniei sau parezei musculaturii de contenţie, fie creşterii presiunii retrooculare, fie combinării ambelor modalităţi.

Fig. 20. — Exoftalmie bilaterală simetrică.

Fig. 21. — Exoftalmie bilaterală asimetrică.

Considerăm exoftalmia ca avînd valoare semiologică dacă depăşeşte 16 mm măsuraţi cu exoftalmometrul. Valorile între 17 şi 20 mm sînt apreciate ca exoftalmii moderate, cele de peste 20 mm, ca exoftalmii importante.

Exoftalmia poate fi uni- sau bilaterală. La rîndul ei, exoftalmia bilaterală poate fi simetrică — ambii ochi sînt egal protruzaţi — sau asimetrică, atunci cînd domină protruzia unuia din globi (fig. 20, 21).

Cînd protruzia este moderată, exoftalmia este greu de sesizat de către bolnavi sau anturaj. Atrage atenţia deschiderea mai largă a fantei palpebrale care descoperă o suprafaţă mai mare de sclerotică. În caz de incertitudine şi în lipsa posibilităţii de a efectua exoftalmometria, este bine să se compare aspectul actual al bolnavului cu o fotografie veche. Comparaţia ne permite să apreciem unele exoftalmii ca fiind constituţionale.

Scanned with OKEN Scanner

Exoftalmiile importante atrag atenţia prin evidenta ieşire în afară a ochilor, protruzie care poate merge pînă la expulzia ochiului din orbită. Pleoapa superioară nu reuşeşte să acopere complet globul ocular şi permanent, chiar şi în somn, o porţiune din polul anterior al ochiului rămîne descoperită. În aceste condiţii, prin uscarea corneei, se produc hiperlăcrimare şi o serie de tulburări conjunctivo-corneene, cum sînt cele de mai jos.

— Conjunctivita congestivă — „ochii roşii" sau „injectaţi" — este cea mai frecventă complicaţie. Constă în congestia vasculară cu expansiune concentrică de la periferie către iris, interesînd şi marginea ciliară a pleoapelor. Uneori congestia formează o bandă vasculară ce trece prin cele patru puncte de inserţie a muşchilor drepţi (semnul Topolanski).

Congestia conjunctivală este deseori însoţită de edem al conjunctivei (chemozis).

Leziunile corneei sînt consecinţa uscării şi infectării secundare. Pot fi de tipul keratitelor nesupurative sau supurative, cu ulcerarea şi chiar perforarea corneei.

— Senzaţia de tensiune sau durere în globii oculari.

— Apăsarea globilor oculari în exoftalmiile moderate întîmpină o rezistenţă elastică; în exoftalmiile importante şi vechi, rezistenţa este fermă, renitentă (semnul Basedow).

În mod curent, în clinică, exoftalmia este asociată bolilor tiroidiene şi în special bolii Basedow, unde este constantă şi evolutivă. Inconstant ea poate fi însă prezentă şi în: hipertiroidia frustă, adenomul toxic tiroidian, insuficienţa tiroidiană, după tiroidectomie, după întreruperea tratamentului cu tiroidă. De asemenea a fost consemnată şi în boli endocrine: acromegalie, feocromocitom, hipercorticism metabolic, obezitate, galactoree.

Forma cea mai caracteristică a exoftalmiilor endocrine este însă cea din boala Basedow (semnul Parry). Aspectul anatomopatologic exprimă, în parte, mecanismul ei de producere: este afectată atît musculatura extrinsecă a ochiului cît şi ţesutul lax retrobulbar. În stadiul iniţial se produce infiltraţie histiolimfocitară şi hipertrofia adipocitelor, dar în cursul evoluţiei fenomenele se complică prin depunerea acidului condroitinsulfuric, polimerizarea mucopolizaharidelor şi trecerea lor din stare de sol în stare de gel, cu imbibiţie hidrică consecutivă. Se pregăteşte astfel şi se definitivează hialinizarea şi edemul structurilor.

Scanned with OKEN Scanner

Aceste fenomene morfopatologice definesc clinic și oarecum semiologic două tipuri de exoftalmie : „uscată“ și „umedă“.

Exoftalmia „uscată“ ar corespunde fazei proliferative mezechimale și s-ar produce mai ales prin pareza musculaturii extrinseci a ochiului. Este exoftalmia moderată, fără complicații conjunctivo-corneene, fără fenomene de retracție palpebrală importante, reversibilă. Compresia globilor oculari, în aceste cazuri, întîmpină o rezistență elastică.

Exoftalmia „umedă“ ar corespunde fazei de imbibiție hidrică, adăugînd exoftalmiei prin pareză musculară și împingerea dinăuntru în afară a globului ocular, efect al creșterii în volum a țesutului retrobulbar. Se ajunge astfel la o exoftalmie importantă, numai parțial reversibilă sau ireversibilă și cu posibilitatea apariției complicațiilor conjunctivo-corneene. Compresia globilor întîmpină o rezistență renitentă sau fermă, datorită atît edemului cît și organizării scleroase a țesutului lax retroocular. Gradul de protruzie a globului ocular trebuie stabilit exoftalmometric, dat fiind că servește la aprecierea evoluției sale.

Enoftalmia

Înfundarea globului ocular în orbită are drept cauză principală scăderea tensiunii din atmosfera de țesut retrobulbar.

Cea mai frecventă cauză a scăderii volumului de țesut retrobulbar o constituie deshidratarea lui, asociată uneori cu deperdiția de proteine. Bolile endocrine în care se petrec astfel de fenomene — diabetul insipid, diabetul zaharat, boala Addison, cașexia hipofizară, anorexia nervoasă — o înscriu uneori în semiologia lor.

Tulburări ale secreției lacrimale

Secreția lacrimală este dirijată de sistemul nervos autonom : parasimpaticul este excitosecretor, simpaticul — inhibitor. Aceasta menține umiditatea corneei și clipitul (cu frecvență de 10—15 mișcări pe minut) realizează pelicula lacrimală de protecție.

Scanned with OKEN Scanner

Hipersecreţia lacrimală

Hipersecreţia lacrimală poate fi determinată de: iritarea corneei prin corp străin, tendinţa sa de a se usca (de exemplu, în exoftalmie), hipertonia vegetativă.

— Hiperlacrimaţia prin corp străin poate surveni în hiperparatiroidism, în cazul unor depuneri de săruri de calciu în conjunctivă sau sub conjunctiva palpebrală.

— Hipertonia vegetativă este cracteristică îndeosebi hipertiroidiilor, unde, deşi există amfotonie, efectul se exercită asupra grupului stimulator — în cazul secreţiei lacrimale, predominînd vagul.

La rîndul ei, hiperlacrimaţia produce o serie de modificări ce constituie tot atîtea elemente semiologice:

- luciul particular al ochiului — prin creşterea peliculei reflectante;
- clipitul rar (semnul Stellwag) — datorat excesului de lăcrimare care, împiedicînd uscarea corneei, anulează reflexul de clipit necesar pentru a reumezi corneea;
- clipitul des — antrenat reflex de senzaţia de lăcrimare din cauza secreţiilor foarte abundente şi prin care ele sînt adunate în unghiul intern al ochiului şi eliminate.

Aspecte asemănătoare, dar cu intensitate mai mică, se constată şi în dereglările vegetative induse de descărcările catecolaminice (feocromocitom).

Hipertrofia glandelor lacrimale, fenomen din cortegiul hipertrofiilor acromegalice, determină uneori hipersecreţie lacrimală prin creşterea suprafeţei secretorii a glandei.

Hiposecreţia lacrimală

Hiposecreţia lacrimală şi consecinţa sa, uscarea ochiului (xeroftalmia), se descriu în hipotiroidism şi în insuficienţa hipofizară, ca urmare a hipotoniei vagale şi a hipovitaminozei A.

Modificările de pigmentare a irisului

Modificările pigmentare ale irisului se datoresc în general depunerii unor pigmenţi rezultaţi din vicierea metabolică: melanină, colesterol, acid hemogentizilic, cistină etc. sau unei lipse de pigment (albinism).

Scanned with OKEN Scanner

Dintre modificările pigmentare ale irisului produse prin tulburări endocrine citățm :

— haloul pigmentar brun, situat la granița dintre iris și sclerotică. Este unul dintre efectele încărcării melanocitelor cu pigment melanic și expansiunii melanocitare, fenomene determinate de excesul de hormon melanotrop ; excesul de hormon melanotrop este specific bolii Addison și sindromului Nelson ;

— arcul lipidic („arcul senil" sau „gerontoxon") are culoare cenușie sau cenușiu-gălbuie și este format din depuneri de grăsimi în parenchimul cornean, depozit separat de rebordul cornean printr-un interval net. Deși carcteristic vîrstelor avansate, arcul lipidic poate apărea și la tinerii cu tulburări importante ale metabolismului lipidic. Printre cauzele acestor tulburări sînt și unele boli endocrine : hipotiroidia, diabetul, acromegalia, obezitatea.

— *Rubeosis iridis diabetica* definește ectaziile capilare în iris, stadiu tardiv al oftalmopatiei diabetice.

Tulburări ale pleoapelor

Tulburări pigmentare

Hiperpigmentarea pleoapelor dă aspectul de "ochi încercănați" ; apare frecvent în boala Basedow (semnul Jellinek) sau în alte hipertiroidii. Uneori poate fi constatată și în acromegalie.

● Lizereul brun, datorit depunerii de pigment melanic în conjunctiva palpebrală, conturînd zona de implantare a genelor, apare frecvent în boala Addison și sindromul Nelson.

● Xantelasma, formată prin depunerea intracutanată de grăsimi, formează pete sau plăci mai mult sau mai puțin reliefate, de culoare galbenă sau ruginie, situate în jurul unghiului intern al pleoapelor sau pe suprafața lor. Apare uneori în bolile endocrine în care se produc tulburări ale metabolismului lipidic : hipotiroidie, hipercorticism, acromegalie, diabet, obezitate, insuficiențe gonadice, menopauză.

Edemul pleoapelor

Infiltrarea țesuturilor cu mucopolizaharide și retenția consecutivă a apei sînt fenomene caracteristice atît

Scanned with OKEN Scanner

hiper- cît și hipotiroidiilor. La pleoape aceasta se exprimă prin edem cu unele aspecte semiologice aparte :

• în hipertiroidie, edemul este ferm, pleoapele sînt congestionate, descori brăzdate de vase albăstrui. Edemul interesează marginea pleoapelor sau se poate întinde pe toată suprafaţa lor și poate cuprinde ţesutul lax subpalpebral pînă spre rădăcina nasului. Fanta palpebrală, în pofida edemului, rămîne larg deschisă, datorită retracţiei pleoapei superioare și/sau protruziei globului ocular ;

• în mixedem, edemul pleoapelor, cu aceeași întindere ca și cel din hipertiroidism, este însă moale, flasc, formînd pungi subpalpebrale. Tegumentele sînt palid-ceroase. Din cauza edemului, fanta palpebrală se îngustează, dînd ochiului aspect somnolent. Descori rebordul palpebral prezintă tulburări trofice de tipul descuamaţiei (scuamos, keratidic) sau inflamaţiei (blefaritic).

Tulburări ale motilităţii palpebrale

Afecţiunea endocrină cu cele mai numeroase tulburări ale motilităţii palpebrale este hipertiroidismul și îndeosebi boala Basedow.

— Tremurătura pleoapelor este expresia tremurăturii generalizate. Se remarcă atunci cînd pleoapele sînt închise, fără însă ca închiderea lor să fie forţată sau, și mai bine, cînd cerem bolnavului să ţină ochii pe jumătate închiși (**semnul Rosenbach**).

— Mișcarea sacadată a pleoapei superioare. Urmărind cu ochii un obiect care coboară sau care urcă, pleoapa superioară urmează sacadat excursia globului ocular.

— Retracţia pleoapei superioare determină lărgirea fantei palpebrale și descoperirea unei suprafeţe mari de sclerotică (**semnul Stellwag-Dalnymphe**). Fenomenul devine și mai evident dacă invităm bolnavul să urmărească cu ochii un obiect care coboară : globul ocular urmărește coborîrea obiectului, pleoapa superioară de asemenea, dar mai lent și incomplet. Această lipsă de sinergie între excursia globului ocular și a pleoapei constituie „asinergismul oculo-palpebral“ sau „**semnul van Graefe**“ (fig. 22).

— Uneori există dificultăţi în ridicarea pleoapei superioare (**semnul Gifford**).

Scanned with OKEN Scanner

— Lagoftalmia este efectul maxim al retracției pleoapei superioare; mișcarea de închidere completă a ochiului dispare: ochiul rămîne permanent deschis, chiar și în somn (semnul Graves), corneea se usucă și, deși se produce hipersecreție lacrimală, corneea se con-

Fig. 22. — Asinergism oculo-palpebral.

gestionează, se keratinizează, se ulcerează și apar complicații inflamatorii.

În boala Basedow tulburările de motilitate a pleoapei superioare evoluează paralel cu exoftalmia. Ele sînt datorite spasmului mușchiului ridicător al pleoapei superioare și hipertoniei mușchiului orbitar superior (semnul Müller), consecință a simpatotoniei caracteristice hipertiroidismelor. Printr-un mecanism similar, ele survin, însă cu intensitate moderată, și în alte hipertonii simpatice, cum sînt cele din feocromocitom sau descărcările catecolaminice funcționale (sindrom tireocatecolic).

— Ptoza palpebrală — căderea pleoapei (oftalmoplegia) uni- sau bilaterală, cu abolirea răspunsului la comenzile voluntare — deși rară, este posibilă în tumorile hipofizare extraselare sau cu extensie extraselară și este datorită leziunilor nervoase, determinate de compresiunile mecanice exercitate de tumoare.

— Contracțiile fasciculare sau fibrilare ale orbicularului pleoapelor sînt spasme musculare cu caracter de secuse bruște. Se produc spontan sau provocat. Cele

Scanned with OKEN Scanner

spontane apar fără cauză aparentă și durează în general puțin. Cele provocate apar percutînd ușor tegumentele unghiului extern al ochiului; în momentul percuției, apare o contracție „în fulger" a orbicularului pleoapelor (semnul Weiss). Ambele manifestări sînt caracteristice hiperexcitabilității neuromusculare indusă de hipocalcemie și, ca determinism endocrin, survin în endocrinopatiile cu deperdiție importantă de calciu: hipoparatiroidism, hiperestrogenism.

Tulburări ale cristalinului

— Opacitatea cristalinului (cataracta) poate fi constatată în tetania cronică și în diabetul zaharat.

În tetania cronică, opacitatea interesează păturile subcapsulare și posterioare ale cristalinului. Se descriu mai multe forme: „în farfurie" — opacități posterioare, cenușii, predominant axiale și cu dispoziție radială; „pufoasă" sau „floconoasă"; „în stea" etc. Uneori se observă depuneri de cristale colorate.

În diabetul zaharat, cataracta nu prezintă caractere semiologice particulare, în afara faptului că poate interesa zonele de cristalin cele mai tinere, situate în vecinătatea capsulei, constatare valabilă și pentru cataracta din corticoterapia prelungită.

În mixedemul adultului cataracta apare mai devreme, cu caracterele celei senile.

Tulburări ale mișcării globilor oculari

Diversitatea mișcărilor efectuate de globii oculari este comandată de trei perechi de mușchi striați — mușchii extrinseci ai ochiului. Pentru fiecare mișcare intervin doi sau chiar trei mușchi din perechi diferite. Fiecare mișcare sau poziție a ochiului presupune o sinergie între contracția mușchilor care concură la mișcarea respectivă și relaxarea antagoniștilor. Afectarea unuia sau a mai multor mușchi extrinseci modifică fie poziția ochiului (de exemplu, în strabism), fie sinergia mișcărilor spontane sau intenționale ale celor doi ochi. Afectarea muculaturii extrinseci a ochiului poate avea aspectul hipertoniei — efect al hiperexcitabilității neuromusculare — sau al hipotoniei — pareză sau paralizie —, efect al hipoexcitabilității neuromusculare, a unei miopatii primitive sau secundare (neuropatie) (v. tulburările musculare).

Scanned with OKEN Scanner

Nistagmusul

Mişcările rotatorii, orizontale sau verticale ale ochilor, decurg sacadat. Nistagmusul survine în bolile endocrine în care există hiperexcitabilitate neuromusculară prin tulburări electrolitice: boala Addison (hiponatriemie, hiperpotasiemie, hiperhidratare celulară, acidoză); hipertiroidie, hiperaldosteronism, hipercorticism metabolic, tratament cu corticoizi (hipokaliemie); tetanie (hipocalcemie); ocazional, în hipoaldosterosim sau tratament cu spironolactonă (hiperpotasemie).

Strabismul

Strabismul ocazional şi pasager poate să apară în criza acută de tetanie, datorită contracţiilor musculare spastice ale unui muşchi extrinsec şi poate interesa unul sau ambii ochi.

Limitarea mişcărilor globilor oculari

Există endocrinopatii în care mişcările globilor oculari sînt abolite total sau parţial. Defectul de mişcare poate surveni la un singur ochi sau la ambii, egal sau predominant la un ochi. Limitările pot interesa mişcările de adducţie, abducţie, ridicare, coborîre, rotaţie în afară sau înăuntru. Sînt fie consecinţa unei pareze, fie a unei hipertonii, fie a unei combinaţii (pe muşchi diferiţi) de pareză cu hipertonie. Fiecare din aceste cauze poate fi generată de diverse endocrinopatii:

- în tetanie limitarea mişcărilor survine mai ales în crize acute şi este datorită hipertoniei musculare, consecutivă hiperexcitabilităţii neuromusculare, indusă de scăderea calciului sub un anumit prag critic;
- în tumorile hipofizare (acromegalie, gigantism, nanism, insuficienţă hipofizară) limitarea mişcărilor este consecinţa miopatiilor secundare neuropatiilor, produse prin compresiunea trunchiurilor nervoase de către tumoare sau prin strîmtorarea orificiilor de emergenţă a nervilor;
- în mixedem, deşi constatată rar, mişcările pot fi limitate, datorită însumării mai multor cauze: neu-

Scanned with OKEN Scanner

ropatie prin edem al tecilor, miopatie prin infiltrarea mușchilor, acidoză metabolică (în formele grave), tulburări de conducere nervoasă;

● în hiperaldosteronism, hipercorticism metabolic, după tratamente cu corticoizi, defectele de motilitate pot surveni episodic, avînd drept cauză hipokaliemia asociată cu hipernatriemie;

● în boala Addison, hipoaldosteronism, tratament cu spironolactone, ocazional, pot apărea pareze oculare prin hiperkaliemie și hiponatriemie;

● descărcările catecolaminice din feocromocitom sau din sindroamele hipoglicemice pot genera de asemenea tulburări ale mișcărilor oculare prin hiperexcitabilitate musculară;

● în tireotoxicoze prezența oftalmopatiilo musculare este cvasiconstantă. La producerea lor concură hipokaliemia și miopatia produsă prin edem, infiltrația celulară și mucopolizaharidică a mușchiului. Cele mai caracteristice forme de tulburări de motilitate a globilor oculari în tireotoxicoze sînt:

— Asinergismul de convergență (semnul Moebius): privind un obiect care se apropie de rădăcina nasului, mișcările de adducție ale globilor oculari nu decurg simetric: un ochi urmărește mișcarea corect, celălalt mai încet sau se oprește înainte de a efectua excursia complet (afectarea dreptului intern); sau ambii ochi efectuează incomplet mișcarea de adducție (fig. 23).

Fig. 23. — Asinergism de convergență.

Scanned with OKEN Scanner

Asinergismul devine și mai evident dacă sînt antrenate în mișcare mai multe grupe musculare; de exemplu, invitînd bolnavul să privească un obiect care coboară oblic către vîrful nasului.

Fig. 24. Exoftalmia cu plafonare.

— Fenomenul de plafonare constă în imposibilitatea ochilor de a depăși un anumit nivel prin limitarea excursiei lor în sus, atunci cînd privesc un obiect care se ridică (fig. 24).

— Limitarea mișcărilor de abducție și rotație (semnul Jendrassik) exprimă în special pareza mușchilor oblici.

— Olftalmoplegia totală — abolirea mișcărilor globilor sau globului ocular — reprezintă forma cea mai intensă a parezelor inervației musculaturii extrinseci a ochilor.

Tulburări de vedere

Diminuarea acuității vizuale poate avea numeroase cauze: defecte de acomodare, afectarea nervului optic, retinopatii, tulburări de transparență a mediilor de transmitere a luminii etc. Prin diverse mecanisme, unele boli endocrine înscriu în simptomatologia lor diminua-

Scanned with OKEN Scanner

rea acuității vizuale. Astfel sînt:

— Tumorile hipofizare secretante (acromegalie, gigantism) sau nesecretante (insuficiență hipofizară, nanism), prin comprimarea nervului optic și atrofia lui consecutivă, pot duce la scăderea acuității vizuale de diferite intensități pînă la *amauroză*, mono- sau binoculară, în raport cu nivelul la care se exercită compresiunea.

— Diabetul zaharat, prin afectarea retinei — retinita diabetică a nervului optic, — nevrita optică sau opacifierea cristalinului determină tulburări de vedere care pot culmina cu *cecitatea*.

— Mixedemul (insuficiența tiroidiană gravă), prin afectarea retinei și nervului optic prin edem, diminuează acuitatea vizuală.

— Sindromul Morgagni-Stewart-Morel, prin hiperostoza tăbliei interne a osului frontal și îngustarea orificiului optic, poate determina, prin compresiune, atrofia nervului optic, și, consecutiv, ambliopie (eventualitate rară).

— Hipertiroidia poate determina numai în mod excepțional neuropatie optică cu pierderea uneori rapidă a vederii (în 2—6 săptămîni), fenomen lent reversibil.

— Hipoparatiroidismul diminuează, prin opacifierea cristalinului, vederea pînă la cecitate.

— *Diplopia*. Vederea dublă este o consecință a tulburărilor de mișcare a globilor oculari și o putem regăsi ca manifestare în toate bolile endocrine în care există disfuncții motorii ale ochilor, în special în boala Basedow cu exoftalmie malignă.

— *Hemeralopia*. Diminuarea acuității vizuale în lumina crepusculară, prin carența vitaminei A, este frecventă în cadrul tulburărilor de metabolizare a carotenului din: hipotiroidie sau boli endocrine care asociază hipotiroidia (de exemplu, cașexia hipofizară).

— *Scotomul*. Lacunele în cîmpul vizual au, în bolile endocrine, cauze diferite:

● în diabet, scotomul este o conseciță a retinopatiei. Se caracterizează prin diminuarea sau abolirea vederii centrale dar cu păstrarea celei periferice (scotom central absolut sau relativ):

● în tumorile hipofizare, la începutul expansiunii lor, cînd ating doar filete din bandeleta sau chiasma optică. Este inconstant (în raport cu fenomenele congestive tumorale);

Scanned with OKEN Scanner

în hipertensiunile arteriale induse de descărcările catecolaminice sau aldosteronice. Este datorit spasmelor vasculare retiniene. Bolnavul acuză pierderea bruscă a vederii, uni- sau binocular, parțial sau total. Are caracter episodic și temporar și de aceea se mai numește „cecitate spasmodică". Pierderea tranzitorie a vederii poate surveni și în sidromul hipoglicemic din hiperinsulinismul funcțional sau lezional.

— *Astenopia de acomodare* este incapacitatea de a se menține privirea într-o poziție fixă — „oboseala privirii". Poate surveni în afecțiunile endocrine în care există pareze musculare: hipertiroidie, boala Addison, boala Cushing, hiperaldosteronism, cașexie hipofizară.

Modificările cîmpului vizual

Privind fix un obiect, ochii se orientează spre obiectul respectiv în așa fel, încît *macula lutea* să fie în linie dreaptă, în axul obiectului. Astfel, obiectul este văzut în toate detaliile sale, discriminativ. Simultan însă pot fi percepute și obiecte sau evenimente care au loc în afara obiectului privit. Aceste imagini se proiectează pe retină și sînt mai sărace în detalii, imaginea lor este mai puțin perfectă. Retina temporală (externă) culege imagini din cîmpul nazal (intern); cea nazală (internă) — din cîmpul temporal (extern). Ansamblul spațiului recepționat în acest fel constituie cîmpul vizual al ochiului respectiv. Acest cîmp este ovalar, neregulat; mai mic pe versantul intern, datorită nasului, și pe versantul superior, din cauza marginii superioare a orbitei.

Filetele nervoase provenite din retina temporală și din cea nazală a unui ochi, înmănunchiate în fascicule diferite, se unesc formînd nervul optic al ochiului respectiv. Nervul optic al unui ochi este alcătuit deci din fasciculul intern și extern al ochiului respectiv (fig 25).

În chiasmă fasciculele nervilor optici își modifică traseul: fasciculele interne (nazale) provenite de la cei doi ochi se încrucișează — cele din dreapta trec în stînga, cele din stînga, în dreapta. Fasciculele externe (temporale) își continuă traiectul direct, rămînînd de aceeași parte cu ochiul de la care provin. Fasciculele încrucișate și cele directe se reunesc formînd bandeletele optice: stîngă și dreaptă. Astfel, în structura unei bandelete se găsesc fasciculele directe (temporale)

Scanned with OKEN Scanner

ale unui ochi și cele încrucișate (nazale) ale ochiului controlateral.

Ca raporturi anatomice, chiasma nervilor optici coafează rebordul anterior al șeii turcești iar bandeletele optice, marginile sale laterale.

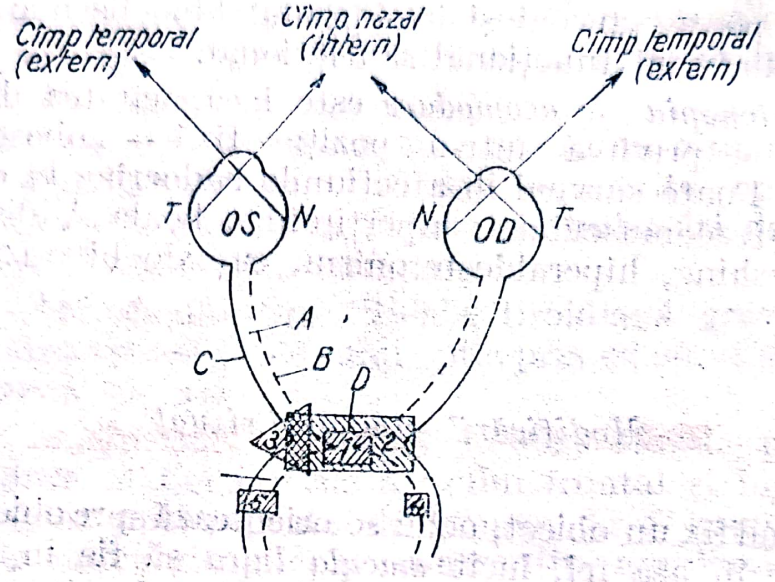

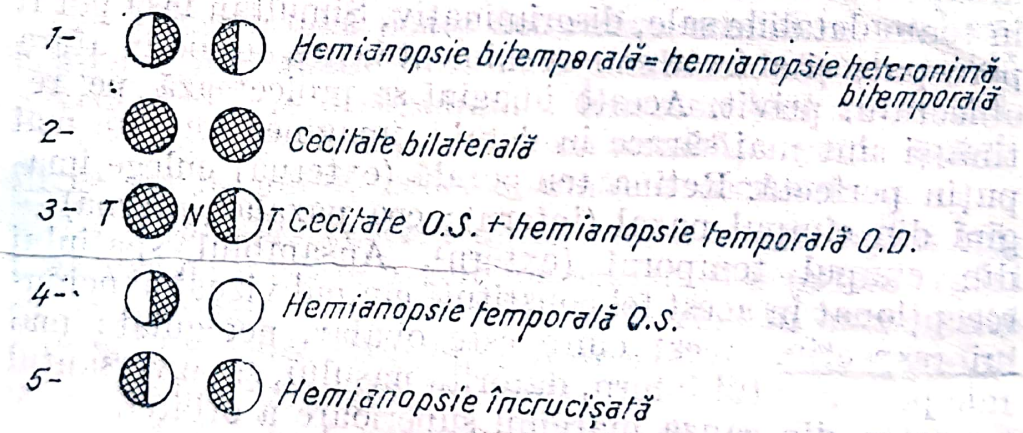

Fig. 25. — Modalitățile de producere a hemianopsiei și cecității: *A* — nervul optic alcătuit din filetele provenite din partea nazală (*B*) și temporală (*C*) a retinei: *D* — chiasma optică; *E* — bandeleta optică; *N* — partea nazală a retinei (internă); *T* — partea temporală a retinei (externă); *O.S.* — ochiul sting; *O.D.* — ochiul drept.

Raporturile anatomice ale chiasmei nervilor optici și ale bandeletelor optice cu șaua turcească explică, în tumorile hipofizare extraselare sau cu expansiune extraselară, modificările cîmpului vizual. Acestea depind de nivelul la care tumoarea determină, în momentul cercetat, compresiunea:

— dezvoltarea antero-superioară a tumorii, interferînd fasciculele încrucișate ale chiasmei (fig. 25 A), anulează vederea în cîmpul extern pentru ambii ochi:

hemianopsie bitemporală (hemianopsie = pierderea vederii în jumătate de cîmp vizual);

— interferarea întregii chiasme — a fasciculelor directe și a celor încrucișate de la ambii ochi — determină anopsie totală sau cecitate (fig. 25 B);

— dezvoltarea antero-supero-externă a tumorii (fig. 25 C) poate interfera nervul optic al unui ochi (fasciculul nazal și cel temporal), producînd cecitatea ochiului respectiv, dar și bandeleta de aceeași parte, care, conținînd fasciculul încrucișat (nazal) al ochiului controlateral, produce hemianopsie temporală; deci: cecitate pentru ochi cu hemianopsie temporală pentru ochiul controlateral;

— dezvoltarea tumorii hipofizare lateral poate intercepta numai filetele interne (încrucișate) ale bandeletei, determinînd hemianopsie unilaterală temporală a ochiului opus sensului de dezvoltare a tumorii (fig. 25 D);

— dezvoltarea laterală a tumorii poate intercepta bandeleta optică de partea respectivă și afecta fasciculul direct (temporal) al ochiului de partea tumorii și fasciculul încrucișat (nazal) al ochiului controlateral. Apare astfel o hemianopsie bilaterală dar încrucișată: pentru cîmpul vizual intern din partea unui ochi și pentru cîmpul vizual extern de partea ochiului controlateral (fig. 25 E).

Afectarea unor porțiuni mai mici ale cîmpului vizual poartă numele de hemianopsii „în cadran"; ele pot avea aceeași topografie ca și hemianopsiile complete.

Explorarea semiologică a cîmpului vizual se face cu campimetrul, atît la lumina zilei cît și la lumină colorată (albastru, verde și roșu), deoarece debutul compresiunilor tumorale începe prin discromatopsie (compromiterea cîmpului vizual la culori).

În lipsa campimetrului, modificarea în cîmpul vizual se poate aprecia orientativ în felul următor: examinatorul se așază la cca 30—40 cm în fața bolnavului, pe care îl invită să închidă un ochi și închide și el ochiul de aceeași parte; cu ochiul liber îl invită să privească fix rădăcina nasului examinatorului care, la rîndul lui, privește rădăcina nasului pacientului; examinatorul apropie treptat degetul din afară — din poziția cea mai externă — către jumătatea distanței dintre el și pacient, cerîndu-i acestuia să anunțe momentul în care vede degetul. Deducțiile se fac prin

Scanned with OKEN Scanner

comparație între examinatorul, normal, și pacient și, firește, au valoare numai pentru cîmpul vizual extern (retina nazală).

Cînd se bănuiește existența unei tumori hipofizare, semiologia cîmpului vizual devine deosebit de importantă atît pentru diagnostic cît și pentru atitudinea terapeutică și urmărirea evoluției bolii.

— Deși caracteristică tumorilor hipofizare, strîmtoarea cîmpului vizual poate surveni și în alte împrejurări. Pentru endocrinologie sînt interesante tulburările survenite în bolile endocrine cu hipertensiune arterială (feocromocitom, hiperaldosteronism, hipercorticism). În acest caz, strîmtorările cîmpului vizual sînt periferice și, în general, moderate: între 10° și 50°. Este alterată în special funcția cromatică pentru albastru, apoi pentru roșu. Tulburările sînt atribuite unor fenomene de hipertensiune intracraniană sau anoxiei retiniene.

Menționăm cecitatea pentru culori fără modificări ale cîmpului vizual, în sindromul De Morssier-Kalman.

Modificările fundului de ochi

Modificările fundului de ochi nu apar decît în cazul instalării fenomenelor de hipertensiune intracraniană și constau în triada clasică: edem papilar, decolorare papilară și atrofia nervului optic. Sînt frecvente în patologia endocrină cu sindrom tumoral hipofizar. În endocrinopatiile complicate cu diabet, se constată modificări de tipul retinopatiei.

Semnalăm de asemenea o serie de modificări oculare, cu frecvență scăzută, prezente în special în patologia endocrino-genetică (sindrom Turner etc.) ca: sclere albastre, epicantus etc.

Tegumentele în endocrinopatii

La nivelul tegumentelor devine aparentă întreaga activitate metabolică, circulatorie, vegetativă etc. a organismului. Din complexul acestor factori rezultă o serie de calități ale pielii care reprezintă tot atîtea elemente semiologice: temperatura, umiditatea, culoarea, grosimea, elasticitatea.

Scanned with OKEN Scanner

Glandele endocrine, prin efectele lor multiple, participă cu un coeficient important în determinismul calitativ al tegumentelor și, în consecință, patologia endocrină înregistrează o bogată semiologie tegumentară.

Temperatura tegumentelor

Temperatura tegumentelor depinde de mărimea debitului sanguin, debit reglat fie prin mecanisme locale — în funcție de necesitățile metabolice —, fie prin mecanisme generale — în funcție de necesitățile termoreglării.

Tegumentele calde semnifică un debit sanguin periferic mai mare. Aceasta se realizează în hipertiroidism, unde sindromul hiperkinetic cardiac se asociază cu vasodilatația cutanată activă și calorigeneza crescută.

Tegumentele reci sînt expresia încetinirii circulației periferice, ceea ce face să se piardă o cantitate mare de căldură prin piele. Aceasta se constată în bolile endocrine în care există: bradicardie, debit sanguin redus, viteză de circulație mică, hipovolemie, vasoconstricție, periferică, adică în hipotiroidie, cașexia hipofizară, boala Addison, hipogonadisme.

Alternanțe termice tegumentare. Variațiile periodice ale temperaturii tegumentelor (calde, reci) sînt consecința alternanței vasoconstricției cu vasodilatația. Sînt caracteristice distoniilor vegetative din: tetanie, hipertiroidie, sindroame hipoglicemice, sindroame catecolaminice, hiperestrogenism, climacteriu.

Umiditatea tegumentelor

Umiditatea tegumentelor este determinată de activitatea secretorie a glandelor sudoripare și sebacee. De umiditatea tegumentelor depinde și luciul lor: tegumentele umede sînt lucioase, cele uscate, mate.

Tegumentele umede sînt astfel din cauza transpirației abundente care poate fi generalizată sau localizată, permanentă sau paroxistică:

— în hipertiroidism, circulația periferică activă, intensificarea metabolismelor și hipertonia vegetativă determină transpirație abundentă, generalizată și permanentă, accentuată de efort și mai ales de emoții;

— creșterea suprafeței secretorii prin hiperplazia și hipertrofia glandelor sudoripare este cauza transpirațiilor din acromegalie. Sînt transpirații generalizate,

Scanned with OKEN Scanner

predominant axilare și la extremități, continue și cu miros particular; survin frecvent premenstrual;

— modificările vegetative din hiperestrogenism determină puseuri de transpirație, în special axilară, cu miros caracteristic;

— în climacteriu, transpirațiile sînt abundente, generalizate, însoțesc valurile de căldură, sînt diurne și nocturne și uneori au orar fix;

— în tetanie sînt caracteristice transpirațiile reci, localizate la extremități, continue sau în puseuri, exacerbate de emoții și uneori extrem de abundente, mai ales pe palme și plante;

— crize de transpirație pot însoți fenomenele de hipoglicemie care apar episodic în: hiperinsulinism, hipotiroidie, cașexia hipofizară, insuficiența cortico-suprarenală, sau debaclurile catecolice ca în feocromocitom.

Tegumentele uscate arată o activitate sudoripară deficitară.

— În hipotiroidie, tegumentele sînt uscate și lipsite de luciu din cauza scăderii activității sudoripare, consecință a hipotoniei vegetative și deficitului circulator periferic.

— În bolile endocrine în care survin desihdratări hipertone (pierderea unei cantități de apă proporțional mai mare decît cantitatea de sodiu) — de exemplu în diabetul insipid —, din cauza deshidratării celulare și interstițiale, tegumentele sînt uscate, cu turgor diminuat și pliu cutanat persistent.

— Fenomene asemănătoare, determinate însă de deshidratări izotone (pierderea de apă și cea de sodiu sînt echilibrate) sau de deshidratări hipotone (pierderea de sodiu este mai mare decît cea hidrică), se descriu în boala Addison.

— O deshidratare a tegumentelor cu consecințe particulare, asemănătoare celei din senescență, o prezintă tegumentele, în special cele ale feței, în insuficiențele gonadice. Se manifestă prin riduri fine și dese la comisurile labiale, unghiul extern al ochilor, pretragian, încrețirea tegumentelor buzei superioare, a celor de pe fața dorsală a mîinilor etc.

— În cașexia hipofizară, participarea hipotiroidiană, hiposuprarenală și hipogonadică sînt factorii care, prin hipotonie vegetativă și circulatorie, explică lipsa sudorației, deci tegumentele uscate.

Scanned with OKEN Scanner

Grosimea tegumentelor

Grosimea tegumentelor traduce grosimea stratului dermic și imbibiția lui hidrică.

Tegumentele groase sînt caracteristice acromegaliei și hipotiroidismului, dar cu mecanism de producere și cu particularități semiologice diferite.

— În acromegalie, hiperplazia și hipertrofia celulară, exprimate la nivelul tegumentelor, le mărește suprafața și le îngroașă. Pielea capului, groasă și abundentă, formează pe ceafă cute concentrice — „cutis gyrata". Șanțurile frunții și ale feței se adîncesc. La mîini eminențele interdigitale tenare și hipotenare, proemină puternic între șanțurile adîncite. Întreaga suprafață a corpului pare capitonată cu un strat gros de piele. Desenul pielii este accentuat și reliefat, astfel că în ansamblu, tegumentele, prin grosimea și cutarea lor, evocă aspectul „pahidermic".

— În hipotiroidie, defectele metabolice și circulatorii favorizează dezvoltarea stratului cornos și întîrzie exfolierea lui, iar edemul mucos infiltrează dermul. Rezultă îngroșarea tegumentelor, care, din cauza edemului, sînt întinse, pufoase, cu pliurile șterse. Exfolierea bogată, persistentă și lipsa transpirației dau tegumentelor aspectul prăfuit — descuamație furfuracee — care poate lua uneori aspect solzos — ihtiotic.

Îngroșarea și descuamarea tegumentelor este mai intensă și mai evidentă în zonele cu frecare intensă — pe coate și genunchi, unde se regăsește, dacă se caută, chiar în formele atenuate de hipotiroidie.

— Descuamarea tegumentelor se constată și în tetania cronică, fiind o consecință a tulburărilor trofice pe care le generează hipoparatiroidismul.

Tegumentele subțiri sînt fie urmarea catabolismului proteic intens, fie a anabolismului proteic deficitar, factori la care se asociază tulburări vitaminice, hidroelectrolitice etc.

— Intensificarea arderilor, exfolierea rapidă a stratului cornos, transpirația abundentă explică de ce tegumentele sînt subțiri și fine în hipertiroidism.

— În cașexia hipofizară, boala Addison, hipercorticism, hipogonadism, tegumentele sînt subțiri datorită tulburărilor suvenite în metabolismul proteic.

Scanned with OKEN Scanner

Elasticitatea tegumentelor

Elasticitatea tegumentelor este o calitate rezultată din însumarea mai multor elemente : grosimea, hidratarea, lubrefierea prin secreţie sudoripară şi sebacee, structura ţesutului elastic.

Elasticitatea este optimă în hipertiroidism şi hiperestrogenie, rezultat al bunei troficităţi conferită de circulaţia sanguină vie în tegumente, de secreţia seboreică şi sudoripară mai intensă, de metabolismele active etc.

Elasticitatea este compromisă în bolile endocrine în care survin tulburări ale structurii proteinelor tisulare sau deshidratări :

— în acromegalie, ţesutul elastic se hipertrofiază, tegumentele sînt groase, aderente la planurile subiacente, rigide ;

— în hipotiroidie, infiltraţia mucoasă a dermului şi alterarea proteinelor structurale scad elasticitatea tegumentelor, care îşi pierd flexibilitatea şi devin aderente, inextensibile ;

— în bolile endocrine în care survin deshidratări, pierderi de proteine şi de ţesut gras subcutanat — boala Addison, diabetul insipid, caşexia hipofizară — tegumentele îşi pierd elasticitatea şi, uneori, atunci cînd tulburările sînt intense, pot căpăta rigiditate pergamentoasă.

În general, tegumentele umede, subţiri şi elastice sînt netede, moi şi catifelate ; tegumentele groase şi uscate sînt aspre şi rugoase.

Culoarea tegumentelor

Culoarea tegumentelor este condiţionată de mai mulţi factori : cantitatea şi dispersia pigmentului melanic în melanocite, cantitatea şi calitatea sîngelui, circulaţia periferică etc.

Bolile endocrine produc o gamă largă de modificări ale culorii tegumentelor : unele specifice, altele nespecifice ; unele generalizate, altele loclizate ; unele constante, altele paroxistice.

— *Tegumentele melanice.* Îmbogăţirea celulelor melanice din stratul Malpighi cu pigment melanic şi expansiunea lui în celulă închide culoarea tegumentelor cu nuanţe variate de : brun-închis — asemănător cojii de pîine neagră bine prăjită ; arămiu-închis — asemănător cojii de pîine albă ; cenuşiu-închis — asemănător

Scanned with OKEN Scanner

Elasticitatea tegumentelor

Elasticitatea tegumentelor este o calitate rezultată din însumarea mai multor elemente: grosimea, hidratarea, lubrefierea prin secreţie sudoripară şi sebacee, structura ţesutului elastic.

Elasticitatea este optimă în hipertiroidism şi hiperestrogenie, rezultat al bunei troficităţi conferită de circulaţia sanguină vie în tegumente, de secreţia seboreică şi sudoripară mai intensă, de metabolismele active etc.

Elasticitatea este compromisă în bolile endocrine în care survin tulburări ale structurii proteinelor tisulare sau deshidratări:

— în acromegalie, ţesutul elastic se hipertrofiază, tegumentele sînt groase, aderente la planurile subiacente, rigide;

— în hipotiroidie, infiltraţia mucoasă a dermului şi alterarea proteinelor structurale scad elasticitatea tegumentelor, care îşi pierd flexibilitatea şi devin aderente, inextensibile;

— în bolile endocrine în care survin deshidratări, pierderi de proteine şi de ţesut gras subcutanat — boala Addison, diabetul insipid, caşexia hipofizară — tegumentele îşi pierd elasticitatea şi, uneori, atunci cînd tulburările sînt intense, pot căpăta rigiditate pergamentoasă.

În general, tegumentele umede, subţiri şi elastice sînt netede, moi şi catifelate; tegumentele groase şi uscate sînt aspre şi rugoase.

Culoarea tegumentelor

Culoarea tegumentelor este condiţionată de mai mulţi factori: cantitatea şi dispersia pigmentului melanic în melanocite, cantitatea şi calitatea sîngelui, circulaţia periferică etc.

Bolile endocrine produc o gamă largă de modificări ale culorii tegumentelor: unele specifice, altele nespecifice; unele generalizate, altele loclizate; unele constante, altele paroxistice.

— *Tegumentele melanice.* Îmbogăţirea celulelor melanice din stratul Malpighi cu pigment melanic şi expansiunea lui în celulă închide culoarea tegumentelor cu nuanţe variate de: brun-închis — asemănător cojii de pîine neagră bine prăjită; arămiu-închis — asemănător cojii de pîine albă; cenuşiu-închis — asemănător

Scanned with OKEN Scanner

ardeziei; cafeniu-închis etc. Nuanțele depind de fondul pigmentar al tegumentelor: tegumentele anterior închise la culoare tind spre nuanțe de brun-închis sau cafeniu-închis; cele blonde, spre nuanța cenușie.

Pigmentația melanocitară în forma ei cea mai tipică se constată în faza constituită a bolii Addison. Este o melanodermie caracteristică: generalizată, intensă, uniformă, deși uneori, rar, se poate prezenta sub formă de pete mici și dese care dau tegumentelor aspectul „pestriț". Este însoțită constant și de pigmentarea mucoaselor. Menționăm pigmentația excesivă, generalizată și rapid evolutivă din adenomul hipofizar reactiv după suprarenalectomie bilaterală — sindromul Nelson.

În faza de debut a bolii Addison pigmentația are caracter *zonal*. Apare ca hiperpigmentație în zonele normal pigmentate — mameloane, areole mamare, linia albă, organe genitale externe —, pe cicatrice, liniile de flexie palmară, zonele de frecare intensă (coate, genunchi în zonele unde hainele freacă tegumentul etc.), zonele expuse la soare.

Hiperpigmentația zonală apare însă și în alte boli endocrine:

- în hipertiroidie tegumentele se hiperpigmentează periorbitar (semnul Jellinek) și pe fața dorsală a mîinilor, mai ales în dreptul articulațiilor interfalangiene;
- în acromegalie, deseori ochii apar „încercănați" datorită hiperpigmentării pleoapelor;
- în hiperestrogenism sau după tratamentele intempestive cu estrogeni, areolele mamare și mameloanele se pigmentează intens, uneori atît de intens încît se produc cruste descuamative melanice. Totodată se hiperpigmentează și linia albă;
- în hipercorticismul prin exces sau ACTH apare pigmentarea cicatricelor, fața dorsală a articulațiilor interfalangiene, coate etc.;
- în hiperandrogenie apare hiperpigmentarea zonei genitale externe.

— *Tegumentele eritematoase* cu variate nuanțe sînt caracteristice bolilor endocrine în care survin vasodilatație periferică și circulație activă;

- în hipertiroidie tegumentele au culoare roz sau roz aprins, în special la gît — pata roșie pretiroidiană (semnul Maranon), regiunea superioară a toracelui și față. Culoarea se intensifică sau apare la emoții realizînd un adevărat „eritem emotiv";

Scanned with OKEN Scanner

● „eritemul emotiv“ este, de asemenea, frecvent în hiperestrogenism și spasmofilie;

● eritemul paroxistic al feței, gîtului și toracelui apare la climacteriu, făcînd parte din sindromul mai complex al „valurilor de căldură“ și, de asemenea, în faza de liză a crizei acute hipercatecolice;

● nuanțe roș-întens pînă la astacoide, mai ales la față (pomeți, nas, bărbie) și extremități au tegumentele în hipercorticismele metabolice;

● nuanța roșu-închis, cărămiziu este caracteristică obezităților cu policitemie;

● nuanța „carotenică“, roșcat-gălbuie este specifică tegumentelor în cazul cînd tulburările circulatorii se asociază cu depuneri de pigment carotenic datorită defectului de transformare a carotenului în vitamina A. Apare în hipotiroidie sau în bolile în care există și hipotiroidie (cașexia hipofizară). Este evidentă pe fața palmară a mîinilor și obraji, unde formează o cloasmă caracteristică. Poate fi constatată și în diabetul zaharat.

— *Tegumentele cianotice* se constată frecvent în bolile endocrine în care tulburările circulatorii — bradicardia, hipovolemia, viteza de circulație mică, pareza vasculară periferică — permit o pierdere mare de oxigen hematic. Din această categorie fac parte: hipotiroidia, cașexia hipofizară, boala Addison.

Cianoza tegumentelor, cu caracter paroxistic, interesînd în special extremitățile și apărînd după expunerea la temperaturi joase survine în tetanie și este consecința spasmelor arteriolare favorizate de hipocalcemie.

— *Tegumentele palide*. Tegumentele palide, cu diferite nuanțe de palid-gălbui, palid-ceros etc. sînt comune bolilor endocrine la care, în anumite perioade ale evoluției, predomină anemia asociată cu spasmul vascular periferic: cașexia hipofizară, hipotiroidia, insuficiențele gonadice.

— *Alternanțe de paloare cu eritem*, fenomene cu caracter paroxistic, se regăsesc în bolile endocrine cu mare instabilitate vegetativă, exprimată prin instabilitate vasomotorie: hipertiroidie, climacteriu, tetanie, descărcări catecolaminice.

Paloarea și eritemul apar fie succesiv, fie simultan, în care caz tegumentele iau aspect marmorat. Sînt interesate în special tegumentele extremităților, gîtului, feței.

O mărturie a instabilității vasomotorii, în aceste cazuri, o constituie dermografismul intens.

Scanned with OKEN Scanner

— *Tegumentele pătate* rezultă din coexistența zonelor de tegument normal pigmentate cu zone hiperpigmentate sau a tegumentelor hiperpigmentate cu zone de tegument depigmentat.

● în boala Albright apar pete brune sau galbene pe spate, lombe, coapse, gît;

● în hipertiroidie, hipotiroidie, acromegalie, caşexia hipofizară pe tegumentele de culoare normală pot apărea zone de mărime variată de tegument depigmentat, zone înconjurate de un halou hiperpigmentar (vitiligo); uneori în boala Basedow, pretibial, în zona inferioară a gambelor și mai rar pe fața dorsală a picioarelor, tegumentele edematiate au culoarea de la galben-portocaliu la violet;

● în boala Addison, pe un fond de hiperpigmentare a tegumentelor apar pete normal colorate sau depigmentate;

● pete mici, hiperpigmentate, maronii sau roșiatice, izolate sau confluente, în special pe față și spate (efelide) se observă frecvent în nanismul hipofizar.

— *Tegumentele zebrate*, aspect datorat unor striațiuni colorate ce brăzdează tegumentele pe anumite zone, se constată:

● în diferite forme de obezitate: striațiile au culoare alb-sidefie și sînt răspîndite în special pe regiunea inferioară a abdomenului, mai rar pe șolduri și coapse;

● în hipercorticismele metabolice striațiile sînt roz-aprins sau violacee. Au forma unor benzi cu lungimea între 2 cm și 10 cm și grosimea între cîțiva milimetri și 2—4 cm. Sînt răspîndite pe flancurile abdomenului, la rădăcina membrelor, pe fese și, mai rar, pe fața internă a brațelor și coapselor, rădăcina sînilor etc. Uneori sînt izolate dar, de cele mai multe ori, erup dintr-o zonă — inghinală sau axilară — și se răspîndesc în evantai ca o flacără — „striuri în flamă". Pielea care acoperă striurile este subțire și fin zbîrcită, „ca o foaie de ceapă". Dacă palpăm alunecînd degetul de-a lungul unui striu, constatăm că striul este de fapt un șanț săpat în grosimea tegumentului. Acest element semiologic corespunde mecanismului de formare a striului; pierdere de proteine tegumentare, efect al excesului de cortizol. Culoarea roz-aprins este caracteristică striurilor recente și se datorează patului vascular vizibil prin transparența pojghiței de tegument care acoperă striul; culoarea violacee este caracteristică formelor avansate și se datorează stratului muscular subiacent care apare prin transparență.

Scanned with OKEN Scanner

Leziuni dermatozice sau dermatitice

Tulburările trofice ale tegumentelor cauzate de endocrinopatii fac să se instaleze deseori leziuni de tip dermatozic sau dermatitic.

— În endocrinopatiile cu tegumente groase — acromegalie, dar mai ales hipotiroidie — la care, în contextul tulburărilor metabolice, apare și hipovitaminoza A — sînt frecvente leziunile de tipul : foliculozei („piele de găină"), hiperkeratozei foliculare (papule cornoase pe fața dorsală a brațelor, coapse și fese), frindermiei (mici proeminențe ascuțite, cornoase ale pielii, în special la coate și genunchi), xerodermiei (pielea uscată cu descuamație scuamoasă), ihtiozei (descuamație în solzi).

— Friabilitatea vaselor tegumentare determină numeroase echimoze de culori diferite (roz, cafenii, violacei, galbene), în raport cu vechimea sufuziunii sanguine, în hipercorticismul metabolic.

— Acneea rozacee, comedoanele, cicatricele de acnee sînt frecvente în hiperandrogeniile de origine corticosuprarenală sau gonadală.

— Xantelasmele — depuneri de colesterol în tegumente — sînt frecvente în bolile endocrine în care există tulburări ale metabolismului lipidic : hipotiroidie, obezitate, diabet zaharat, uneori acromegalie.

— Intertrigo, epidermofiția, pitiriazisul versicolor, epidermita strepto- sau stafilococică, ulcerele trofice etc. pot apărea în fazele de marasm metabolic ale hipotiroidiilor, obezităților, caşexiei hipofizare, diabetului zaharat.

— Pruritul generalizat sau localizat (vaginal sau anal) este frecvent în hipoestrogenie, climacteriu, diabet zaharat și uneori în hipertiroidie.

Pilozitatea în endocrinopatii

Părul prezintă o serie de particularități care, prin modificările lor patologice, devin elemente semiologice valoroase. Aceste particularități sînt :

— Distribuția foliculilor piloși ; foliculii piloși, indiferent de sex, sînt distribuiți pe aproape întreaga suprafață a tegumentelor, cu excepția palmelor, plantelor, pleoapelor (nu și marginea lor liberă) și penisului.

— Densitatea foliculilor piloși. Foliculii piloși au densitatea cea mai mare pe pielea capului, față, pube

Scanned with OKEN Scanner

și axilă și densitate mai redusă pe antebrațe, gambe și regiunea presternală; densitatea este foarte redusă pe fața internă a brațelor, fețele laterale ale toracelui și spate, fețele anterioară și laterală ale abdomenului.

— Lungimea firului de păr nu este aceeași pentru toți foliculii: foliculii din pielea capului produc părul cu cea mai lungă tijă; urmează, în ordine, părul din tegumentele feței, apoi cel din regiunile genitale și axiale; pe membre lungimea firului de păr este foarte mică și minusculă în rest.

— Culoarea firului de păr — blondă, castanie sau brună — este determinată de abundența și distribuția pigmentului melanic în suprafața sau profunzimea filamentului pilos.

— Forma firului de păr — rectilinie, ondulată sau creață — depinde de forma foliculului pilos: drept, curb sau răsucit. De regulă părul pubian, axilar și presternal este creț, cel corporal, drept.

— Grosimea firului de păr. Părul din regiunea genitală este gros; mai puțin gros este cel de pe față și cap; subțire sau foarte subțire — în rest.

— Luciul părului se datorează activității secretorii a glandelor sebacee cu care este prevăzut foliculul pilos; ele ung tija părului cu o peliculă fină de substanță grasă (sebum).

— Elasticitatea și rezistența firului de păr sînt consecința bunei sale troficități, grosimii și gresării sale.

— Viața firului de păr este limitată în timp, durata sa fiind diferită în raport cu zona pe care o ocupă: 9 luni pentru pilozitatea bărbiei, 2 ani pentru cea a scalpului etc. În decursul existenței sale firul de păr parcurge mai multe faze de dezvoltare: catagenă — de creștere —, anagenă — de stagnare —, telegenă — de involuție. Firele de păr de pe corp nu se dezvoltă simultan, pe aceeași regiune coexistînd fire de păr în diferite faze evolutive.

Distribuția, densitatea, culoarea, forma, grosimea, luciul părului sînt caractere determinate genetic; de aici decurge marea diversitate individuală a pilozității.

Deși genetice, caracterele firului de păr sînt puse în valoare de factorii necesari activării lor: vascularizația bulbului, desfășurarea metabolismelor etc. Majoritatea glandelor endocrine intervin activ, dar indirect (prin intermediul sistemului vegetativ, al metabolismelor etc.) în troficitatea părului. O mențiune este însă necesară în legătură cu hormonii androgeni — corticosuprarenali sau gonadici — care intervin *direct* în

Scanned with OKEN Scanner

creşterea, dezvoltarea, calitatea şi menţinerea pilozităţii sexuale.

Acest efect al hormonilor androgeni împarte pilozitatea în : *pilozitate sexuală*, dependentă în exclusivitate de androgeni (pilozitatea pubiană, axilară, a liniei albe, a feţei, a regiunii presternale şi periareolare) şi *pilozitatea corporală*, restul pilozităţii, a cărei creştere şi dezvoltare, deşi influenţate de androgeni, pot avea loc şi în lipsa lor.

Sensibilitatea pilozităţii la hormonii androgeni ţine de existenţa la nivelul bulbilor piloşi respectivi a unor receptori specifici. La rîndul lor, aceşti receptori sînt determinaţi genetic şi răspîndiţi inegal pe suprafaţa tegumentelor, ceea ce explică efectul zonal al androgenilor asupra pilozităţii.

Pilozitatea sexuală începe să se dezvolte la ambele sexe din momentul pubertăţii, moment de activare funcţională a corticosuprarenalei (adrenarha) şi a gonadelor (pubarha).

Prezenţa androgenilor corticosuprarenali la ambele sexe (corticosuprarenala este un organ comun atît sexului masculin cît şi celui feminin) conferă organismului, indiferent de sex, o cantitate de androgeni suficientă şi necesară pentru a iniţia şi dezvolta moderat pilozitatea cea mai receptivă la androgeni, pilozitatea pubo-axială. La bărbat se adaugă însă un contingent de androgeni suplimentar, în special de testosteron — androgen „forte" —, proveniţi din testicul. Prin aceşti androgeni se impulsionează, dezvoltă şi menţine şi restul pilozităţii sexuale, care este însă sensibilă la un prag mai crescut de androgeni : facială, pe linia albă presternal, periareolar. Contingentul suplimentar de androgeni ai bărbatului influenţează şi dezvoltarea pilozităţii corporale, care devine mai densă şi mai viguroasă.

Ovarul secretă şi el androgeni dar în cantitate mică şi de tip „slab", aşa încît ei nu au efect în afara spaţiului de pilozitate pubo-axilară. În schimb, estrogenii ovarieni se opun efectului androgenilor asupra restului pilozităţii sexuale.

Toate aceste consideraţii sumare asupra pilozităţii prefigurează numeroasele şi variatele modificări ale pilozităţii în bolile endocrine.

Scanned with OKEN Scanner

Modificări ale dezvoltării pilozității (distribuție și densitate)

Deși prezentă pe aproape întreaga suprafață tegumentară, pilozitatea se dezvoltă inegal pe diferitele regiuni ale corpului :

— este bine dezvoltată, la ambele sexe, pe cap :

— este bine dezvoltată, la ambele sexe, pe pubis și în axile ;

— este bine dezvoltată, dar numai la bărbat, pe față, linia albă și, facultativ, pe regiunea anterioară a pieptului și perimamar ;

— pilozitatea corporală, în rest, este slab dezvoltată, dar relativ mai bine dezvoltată la bărbat.

Dat fiind determinismul diferit al dezvoltării pilozității capului, corpului și al pilozității sexuale, unele boli endocrine pot afecta întreaga pilozitate (în special bolile cu puternice implicații metabolice) ; altele, de exemplu cele ale glandelor producătoare de sexoizi, pot să-și limiteze efectul îndeosebi asupra sistemului de pilozitate pe care-l controlează, în speță asupra pilozității sexuale.

Deficitele de dezvoltare a pilozității

— Pilozitatea generală (a capului, corpului și sexuală) este deficitară în bolile endocrine cu puternice tulburări metabolice.

● Intensificarea metabolismelor (creșterea *turnover*-ului hormonal) în hipertiroidism scurtează viața firului de păr. Părul cade, fenomenul fiind mai evident la pilozitatea scalpului, unde părul se rărește difuz (alopecia difuză). Uneori căderea părului este rapidă și masivă (în 5—6 săptămîni) și refacerea, lentă. Pilozitatea corporală este săracă și uneori chiar lipsește.

● Scăderea metabolismelor în hipotiroidism și cașexia hipofizară încetinește pînă la abolire creșterea părului și îl subminează trofic ; părul se rupe și se smulge ușor, ceea ce determină rărirea pilozității generale, în special a părului capului, sau dispariția ei, în special pubian și axilar. Căderea părului în jumătatea externă a sprîncenei este caracteristică (semnul Hertoghe).

— Tulburările troficității generale din tetania cronică au efect asemănător.

Scanned with OKEN Scanner

— Pilozitatea capului în exclusivitate — și în ciuda unei intensificări a pilozității în rest — cade în hiperandrogenizările corticosuprarenale sau gonadice. Căderea interesează îndeosebi creștetul capului și golfurile frontale.

● Pilozitatea corporală și în special cea sexuală (dar nu și pilozitatea capului) sînt puternic afectate în insuficiențele corticosuprarenale (boala Addison) și mai ales în cele gonadice.

● Insuficiențele gonadice intense (agonadismele) anulează complet dezvoltarea pilozității sexuale cînd survin prepubertar; dacă survin postpubertar, pilozitatea sexuală se rărește treptat pînă dispare cvasitotal.

În cazul insuficiențelor gonadice moderate, pilozitatea sexuală este incomplet dezvoltată atît ca areal cît și ca densitate.

● Pilozitatea generală (corporală și sexuală), în afara pilozității capului, lipsește complet (tegumentele sînt „glabre") într-o anumită formă de insuficiență gonadică — „testiculul feminizant". O tulburare genetică a receptorului pilos (defect de 5-α-reductază) anulează efectul androgenilor asupra pilozității.

Dezvoltarea excesivă a pilozității

În raport cu densitatea și arealul de distribuție, pilozitatea în exces se prezintă ca:

Hipertricoza este creșterea densității pilare, respectîndu-se însă arealul de distribuție normală.

Hirsutismul înseamnă, pe lîngă intensificarea densității părului, și depășirea arealului normal de dezvoltare. Hirsutismul este deci o hipertricoză cu areal depășit (fig. 26 a, b, c).

Virilismul pilar este o formă de dezvoltare excesivă a pilozității, caracteristică exclusiv sexului feminin. Interesează pilozitatea sexuală și constă în dezvoltarea acesteia pe zone care depășesc arealul de distribuție a pilozității sexuale feminine, împrumutînd zonele de distribuție caracteristice pilozității sexuale masculine.

— Ca distribuție, virilismul pilar se poate dezvolta pe toate zonele specifice pilozității sexuale masculine (virilism pilar generalizat) sau se poate limita la una din aceste regiuni, la cea mentonieră (virilism pilar zonal) sau pe mai multe zone — de exemplu, pe buza superioară dar și pe linia albă (virilism pilar plurizonal).

Scanned with OKEN Scanner

— Ca densitate, virilismul pilar poate rămîne în limite fiziologice, poate avea aspectul hipertricozei sau al hirsutismului. Ușoara pilozitate a buzei superioare sau fire răzleţe pe linia albă, perimamar etc., frecvente mai ales la femeile brunete sau apărute la menopauză, nu au semnificaţie patologică.

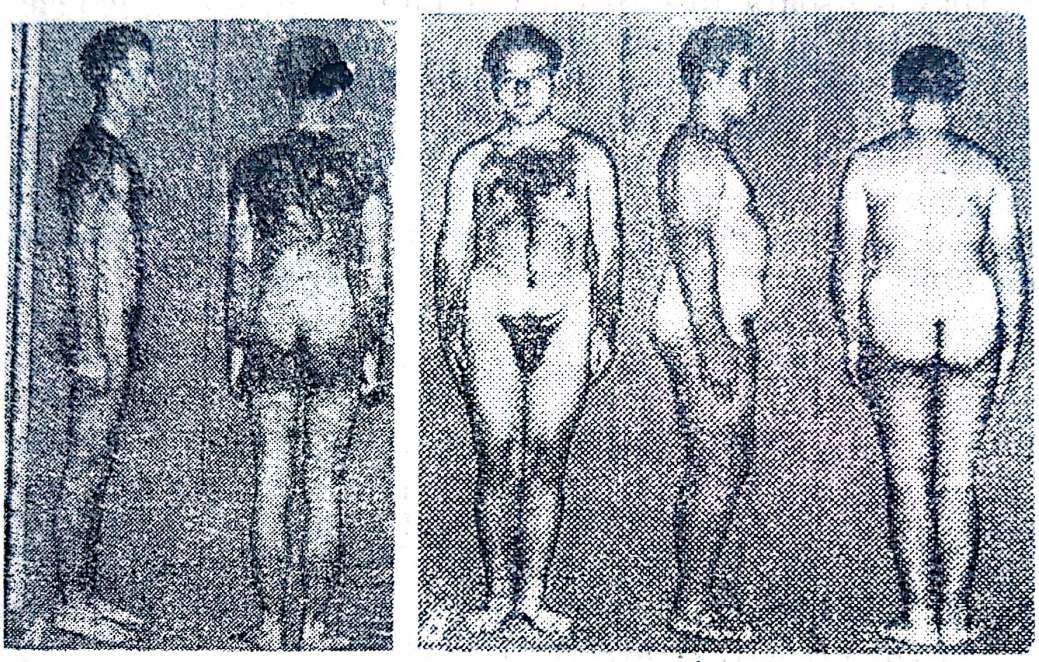

a *b*

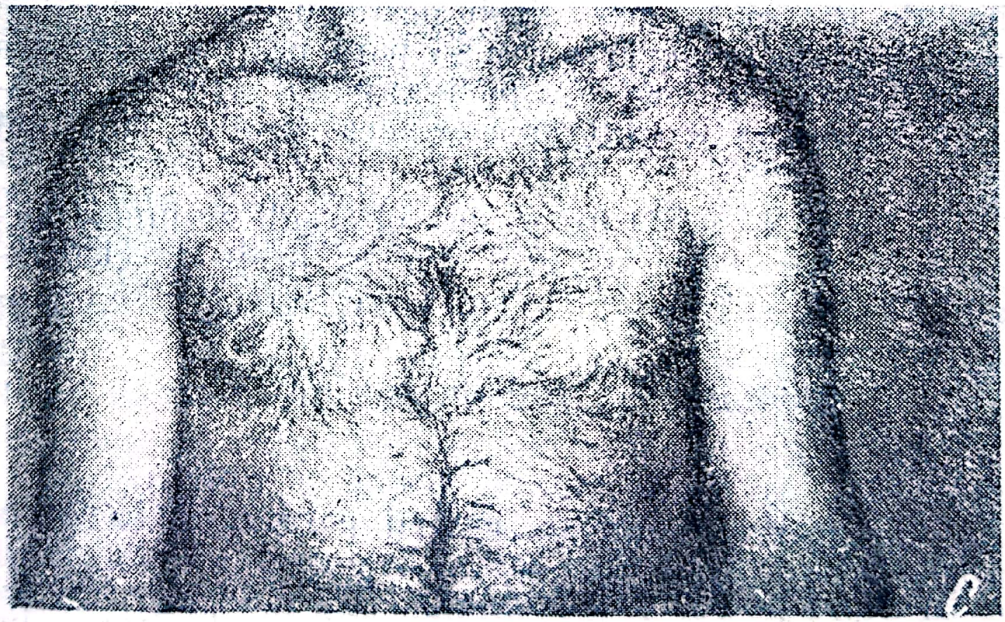

Fig. 26 a, b, c — Hirsutism : pilozitatea care depăşeşte în intensitate şi areal de distribuţie regiunile topografiei de dezvoltare normală.

Dezvoltarea excesivă a pilozităţii este legată exclusiv de patologia corticosuprarenalei sau gonadelor — ca determinante ale hiperandrogeniei —, dar şi de posibilitatea unei hipersensibilităţi a receptorilor andro-

Scanned with OKEN Scanner

genici la valori normale de androgeni (scăderea pragului de receptivitate).

● Excesul moderat de androgeni corticosuprarenali — așa cum se întîmplă în hipercorticismele metabolice, în unele tumori masculinizante ale ovarului, în ovarul polichistic sau în acromegalie — determină la bărbat o ușoară intensificare a pilozității, iar la femeie — virilism pilar moderat.

● Tumorile androgene secretante ale corticosuprarenalei (sindromul andrenogenital) sau unele tumori virilizante ale ovarului pot determina la bărbat intensificări ale pilozității de tipul hipertricozei sau, mai rar, ale hirsutismului, iar la femeie — virilisme primare cu hipertricoză sau hirsutism.

Modificări ale calității firului de păr

● Datorită bunei sale troficități prin activare metabolică și secretorie, în hipertiroidie firul de păr este subțire, lucios, mătăsos. Părul capului se ondulează uneori.

● Ceva mai gros, dar lucios, uneori chiar seboreic este firul de păr în hiperestrogenism.

● Tulburările metabolice din hipotiroidie fac ca firul de păr să fie gros, lipsit de luciu, aspru, uscat și casabil, să se smulgă ușor și să pară prăfuit din cauza descuamației furfuracee a pielii capului. Aspect asemănător are părul și în tetania cronică, firul de păr fiind însă subțire.

● Firul de păr care se dezvoltă sub acțiunea hormonilor androgeni este gros, lucios, lipsit de elasticitate, viguros și rezistent la smulgere. Uneori este ondulat sau creț.

● În acromegalie, firul de păr este gros și crește ușor.

Modificări ale culorii părului

În hipertiroidie părul uneori albește precoce (canitie); există și posibilitatea unei albiri limitate, în meșe.

În boala Addison, prin acumularea pigmentului melanic în tijă, părul se înnegrește puternic dar este lipsit de luciu, mat.

Pilozitatea dezvoltată de androgeni are, de asemenea, culoarea brună.

Scanned with OKEN Scanner

Cînd se consideră că pilozitatea este patologică și semnificația ei

— Pilozitatea sexuală nu poate fi interpretată ca normală sau patologică decît după consumarea pubertății, cînd se termină norma dezvoltării sexuale a organismului.

— Nedezvoltarea pilozității sexuale în timpul pubertății, tegumentele rămînînd glabre și în continuare, denotă o insuficiență gonadală gravă survenită de obicei în timpul dezvoltării embriofetale (disgenezie gonadală) dar manifestată la pubertate.

— Apariția tardivă a pilozității sexuale, dezvoltarea sa lentă și incompletă denotă existența unei funcționalități gonadale dar sub baremurile necesarului sexualizării normale. Este tot consecința unei insuficiențe gonadice, însă a unei insuficiențe moderate.

La aprecierea pilozității sexuale a bărbatului trebuie avut în vedere că pilozitatea regiunii anterioare a pieptului (presternală, periareolară) este facultativă și lipsa ei nu are semnificație patologică. De asemenea, uneori, și pilozitatea facială este rară sau incompletă; ea poate avea caracter etnic sau familial și devine semnificativă clinic numai dacă poate fi inclusă în contextul altor tulburări gonadice.

— Rărirea pilozității sexuale cu creșterea lentă sau, mai rar, căderea ei denotă în majoritatea cazurilor o insuficiență gonadală dobîndită; ea poate fi însă și consecința altor tulburări endocrine ca: hipotiroidia, insuficiența hipofizară, boala Addison.

— Creșterea excesivă a pilozității corporale, la bărbat, poate fi un caracter individual sau familial. Devine semnificativă numai în comparație cu pilozitatea anterioară a subiectului. Patologic denotă o hiperandrogenie, de regulă de origine corticosuprarenală.

— Apariția la femeie a unei pilozități care ocupă zone caracteristice pilozității sexuale masculine denotă totdeauna o hiperandrogenizare de origine corticosuprarenală, ovariană sau mixtă.

Nu se interpretează ca patologică dispoziția pilozității la femei — de obicei brune — cu următoarele aspecte: sprîncene stufoase și îmbinate pe linia mediană, cu schiță de pilozitate pe buza superioară sau/și pe linia albă, cu pilozitate corporală ceva mai pronunțată: acestea pot fi expresia unui caracter etnic sau familial.

Scanned with OKEN Scanner

Cu toată lipsa de semnificație patologică a acestor aspecte, persoanele în cauză trebuie ținute sub observație.

Unghiile în endocrinopatii

Unghia propriu-zisă, produsul de keratinizare a epidermei, cu rol de protecție, poate să păstreze amprenta unor eventuale evenimente patologice generale sau locale. Distrofiile unghiei nu sînt patognomonice, aceeași cauză putînd avea expresii variate și aceeași modificare, cauze diferite.

Sub aspect semiologic sînt de luat în considerație următoarele elemente: mărimea, forma, grosimea, suprafața, transparența, culoarea, duritatea, lunula, eponichium (perionix) și hiponichium.

Toate aceste elemente sînt condiționate de desfășurarea normală a factorilor care dirijează troficitatea, circulația, metabolismele etc. Prin intermediul tulburărilor trofice, bolile endocrine se înscriu printre factorii determinanți ai distrofiilor unghiale.

Mărimea unghiilor

Mărimea unghiilor este în armonie cu dezvoltarea somatică.

Unghiile mari, onicomegalia, rezultatul macrosomiei, sînt caracteristice gigantismului și acromegaliei.

În gigantism, unghiile sînt mari în comparație cu ale subiecților normali; dar față de dezvoltarea somatică a gigantului, ele sînt proporționale cu restul structurilor.

În acromegalie onicomegalia este însă absolută, consecința dezvoltării puternice a ultimei falange care ia aspect hipocratic.

— Unghiile mici, onicomicria, sînt caracteristice nanismelor hipofizare și toroidiene. În aceste cazuri onicomicria este relativă, în armonie cu dezvoltarea somatică, dar în disarmonie cu vîrsta; este consecința microsomiei generalizate.

Scanned with OKEN Scanner

Forma unghiilor

În mod normal, forma unghiilor este convexă atît antero-posterior cît și lateral, cu marginea liberă a limbului în arc de cerc.

— Dezvoltarea vicioasă a patului unghial în acromegalie sau hipotiroidie poate produce aplatizarea unghiilor sau unghii cu margini laterale groase și ridicate dar cu partea mediană adîncită, concavă (coilonichie); marginea liberă a limbului devine dreaptă prin creșterea disproporționată a extemităților laterale. Uneori coilonichia poate fi observată și în hipertiroidism, hiperestrogenism, hipogonadism, boala Addison

Grosimea unghiilor

Grosimea unghiilor rezultă din abundența celulelor keratinizate care alcătuiesc cele trei straturi ale limbului.

— Unghiile groase sînt fie consecința hiperplaziei celulare, așa cum se întîmplă în acromegalie, fie a hiperkeratinizării, sau cornificării, ca în hipotiroidie.

— Unghiile subțiri se datoresc fie catabolismului intensificat, ca în hipertiroidisme, fie hipoanabolismului, ca în boala Addison, cașexia hipofizară, nanisme, hipogonadisme.

Suprafața unghiilor

Suprafața unghiilor este în mod normal netedă și lucioasă.

— Unghii foarte netede și foarte lucioase pot avea cei cu hipertiroidism și hiperestrogenism.

— Depresiunile punctiforme, crestele transversale, fisurile longitudinale ale unghiilor sînt frecvente în bolile endocrine cu tulburări trofice importante: hipotiroidism, tetanie, cașexie hipofizară, anorexie nervoasă, boala Addison.

Transparența unghiilor

Unghiile normale sînt translucide, prin transparența lor apărînd striuri longitudinale fine și bulele de aer din grosimea limbului (albugo).

Scanned with OKEN Scanner

— Transparența unghiilor este mai mare în cazul unghiilor subțiri din hipertiroidisme, cașexie hipofizară, nanisme hipofizare, hipogonadisme.

— Unghiile sînt mate atunci cînd sînt groase, ca în acromegalie sau hipotiroidism.

Culoarea unghiilor

Culoarea normală a unghiilor este roz-sidefie datorită structurii keratinei din limb și vascularizației patului unghial care se vede prin transparența unghiei.

— Culoarea roz-aprins se regăsește în bolile endocrine cu unghii subțiri și vasodilatație periferică : hipertiroidism, hiperestrogenism.

— Culoarea vineție, cianotică este caracteristică deficiențelor circulatorii periferice din : hipotiroidie, boala Addison, cașexia hipofizară. Ea poate surveni episodic în spasmele arteriale din tetanie, feocromocitom, hiperaldosteronism.

— Culoarea cenușiu-murdară, uneori cu striații sau plesnituri înnegrite se constată în hipotiroidie și tetania cronică.

— Culoarea alb-cretoasă (leuconihie), punctată, striată sau în totalitate omogenă este frecventă în tetania cronică. În hiperestrogenie se pot observa pete de leuconihie cu evoluție ritmată de ciclul ovarian.

— Un lizereu brun care circumscrie zona lunulei apare uneori în boala Addison.

Duritatea unghiilor

Rezistența unghiei depinde de structura scleroproteinei sulfurate care constituie keratina.

— Unghiile elastice și moi se constată în hipertiroidism, panhipopituitarism, hiperestrogenism ; se rup ușor (se „agață"), după o linie de ruptură netedă și întinsă.

— Duritatea unghiilor este mare în acromegalie, uneori în hipotiroidie, dar mai ales în tetania cronică. Unghiile dure sînt casabile ; se sparg ușor în fragmente sau se fisurează în falii neregulate.

— Lunula este suprafața albă, semilunară, cuprinsă între rădăcina și corpul unghiei. Ea se micșorează sau

Scanned with OKEN Scanner

chiar dispare în hipertiroidie și, din contra, se mărește în acromegalie și hipotiroidie.

— Eponichium (chenarul de epiteliu ușor keratinizat, format la zona de inclavare în piele a rădăcinii unghiei) și hiponichium (epiteliul keratinizat care căptușește fața inferioară a marginii libere a unghiei) sînt subțiri și înguste în hipertiroidie, insuficiența hipofizară, boala Addison; sînt groase și late în acromegalie și hipotiroidie.

Afectarea troficității unghiilor favorizează infestări cu fungi (onicomicoze) sau microbi.

Tulburările musculare în endocrinopatii

Tulburările musculare în endocrinopatii survin ca o consecință a modificărilor structurale, metabolice sau de excitabilitate. Firește o astfel de clasificare este arbitrară, deoarece — dată fiind unitatea morfofuncțională a mușchiului — modificarea unui element presupune afectarea complexului în totalitatea sa. Clasificarea se justifică însă prin aceea că exprimă factorul cauzal sau dominant al tulburării.

Miopatiile endocrine interesează atît musculatura scheletică (striată), cît și pe cea viscerală (netedă), simultan sau separat, în caz de simultaneitate, cu predominanță de o parte sau de alta. Mulsculatura miocardului, de asemenea interesată, determinînd tulburări cu o semiologie aparte, va fi tratată în capitole separate (v. tulburările cardiovasculare și E.C.G. în endocrinopatii).

Factorii prin care bolile endocrine determină tulburări musculare sînt numeroși și variați. Astfel, în hipertiroidie, la realizarea miopatiei concură: deperdiția proteinelor musculare, hipertonia vegetativă, hipokaliemia, decuplarea fosforilării oxidative etc. Sînt însă și boli endocrine în care tulburarea musculară este provocată de un singur factor; de exemplu, în hipoparatiroidie crizele de contractură musculară au drept cauză unică scăderea calciului ionic.

Semiologia tulburărilor musculaturii scheletice din endocrinopatii se poate manifesta ca: modificări ale masei, ale tonusului, ale contracției musculare.

Scanned with OKEN Scanner

Hipertrofiile masei musculare

Semnul caracteristic al hipertrofiei musculare este creșterea în volum a mușchiului. În endocrinopatii hipertrofia musculară este generalizată, cauza determinantă acționînd asupra întregii mase musculare. În raport cu modalitatea lor de producere se disting: hipertrofii musculare adevărate și hipertrofii musculare false.

Hipertrofiile musculare adevărate sînt consecința anabolismului proteic muscular activ și capabil să sintetizeze proteină musculară în exces. Asemenea proprietăți au hormonul somatotrop și hormonii androgeni.

— De hormonul somatotrop este legată cea mai expresivă hipertrofie musculară. În acromegalie oasele, de lungime normală, apar capitonate de o musculatură voluminoasă, masivă, bogată, bine reliefată. Este consecința hiperplaziei, dar mai ales a hipertrofiei celulelor musculare, indusă de hormonul somatotrop în exces.

— Hormonii androgeni sînt principalii factori care dezvoltă la bărbat musculatura caracteristică, element de dimorfism sexual.

Secretați în exces — hiperandrogenism — la bărbat, ei nu reușesc să realizeze ca efect muscular decît o musculatură „bine reprezentată". În schimb, hiperandrogenismul survenit la femeie poate produce hipertrofie musculară evidentă, apropiind dezvoltarea maselor de cea a musculaturii masculine „bine reprezentată" (hipercorticism, tumori ovariene virilizante, ovarul chistic virilizant).

Hipertrofiile musculare false sînt consecința infiltrării mușchiului (a spațiilor interstițiale interfasciculare, interfibrilare) fie cu țesut adipos — ca în obezitate —, fie cu mucopolizaharide și apă — ca în mixedem, cu prezență de mioedem.

Hipotrofiile masei musculare

În endocrinopatii hipotrofiile masei musculare survin ca o tulburare musculară fie primitivă, fie secundară unei afectări neurologice (hipotrofie sau atrofie musculară neuropată).

Scanned with OKEN Scanner

Hipotrofiile musculare primitive din endocrinopatii au drept caracter semiologic principal slaba dezvoltare a maselor musculare. Ele sînt fie consecința hipercatabolismului, fie a hipoanabolismului proteic.

— Forma cea mai caracteristică de hipotrofie musculară hipercatabolică o oferă hipertiroidismul. În formele intense ale hipertiroidiei — adenomul toxic tiroidian, boala Basedow — deperdiția proteică este atît de intensă, încît masele musculare se topesc, aspect caracteristic caşexiei tiroidiene.

— Deperdiție proteică musculară are loc și în hipercorticismele metabolice, unde hipotrofia musculară se produce prin degenerarea și hialinizarea fibrelor musculare prin suma efectelor catabolice și antianabolice proteice ale cortizonului.

— Un aspect asemănător, de marcată reducere a volumului maselor musculare, dar printr-un mecanism diferit — hipoanabolism proteic — se constată în caşexia hipofizară. Insuficiența principalilor factori anabolizanți — hormonul somatotrop, hormonii corticosuprarenali, hormonii gonadici —, caracteristici bolii, explică imposibilitatea valorificării factorilor de anabolizare proteică (activarea producerii de ARN).

— Aceeași cauză — hipoanabolismul proteic — explică și hipotrofiile musculare din insuficiențele orhitice și diabetul zaharat cetonemiant. Mecanismul este însă diferit, și anume:

— În insuficiențele orhitice hipotrofia musculară este consecința insuficienței hormonilor androgeni, hormoni care participă activ la anabolismul proteic al mușchilor. Apărută în copilărie, insuficiența orhitică împiedică dezvoltarea musculaturii scheletice care rămîne debilă și infantilă; apărută la adult, determină involuția maselor musculare care se reduc ca volum și își pierd relieful.

— În diabetul insulinopriv, absența insulinei, elementul fundamental al anabolismului, explică topirea caracteristică a maselor musculare.

Hipotrofiile musculare neuropate din endocrinopatii sînt consecința afectării nervilor motori.

— În diabetul insulinopriv, neuropatia specifică (periferică, spinală sau centrală) explică formele variate ale miopatiei; hipotrofia pînă la atrofie este unică sau multiplă, simetrică sau asimetrică etc.

— În hipertiroidie, alături de hipotrofia musculară prin deperdiție proteică, poate exista și hipotrofia musculară neuropată, consecință a tireotoxicozei.

Scanned with OKEN Scanner

— Edemul tecilor nervoase din hipotiroidie, și mai ales din mixedem, prin compresiuni asupra nervilor motori la nivelul orificiilor de emergență sau pe traiectul tunelurilor osoase, poate fi cauza unor hipotrofii musculare periferice.

— Tot prin compresiunea mecanică a nervilor, produsă însă prin strîmtoarea orificiilor de emergență a tunelurilor osoase sau osteoligamentare, se explică hipo- sau atrofiile musculare din acromegalie. Ele interesează în special mușchii inervați de nervul facial, median, cubital sau peronier.

Modificările tonusului muscular

Tonusul muscular exprimă starea de tensiune a mușchiului în repaus și este indusă în primul rînd de influxul nervos motor și starea morfofuncțională a mușchiului.

Hipotonia musculară

Hipotonia musculară, caracterizată semiologic prin ștergerea reliefului muscular, mușchi de consistență moale, ușor depresibili și cu mișcări ample, se constată în endocrinopatiile în care unul sau ambii factori amintiți anterior sînt afectați.

— În leziunile nervilor motori — acromegalie, mixedem, hipertiroidie — hipotrofiile sau atrofiile musculare se însoțesc și de hipotonie musculară.

— În bolile endocrine în care apar deficiențe în formarea substratului chimioenergetic muscular — hipotiroidie, cașexie hipofizară, fazele avansate ale hipercorticismului metabolic, fazele avansate ale hipertiroidismului, boala Addison, insuficiențele orhitice — tensiunea mușchiului în repaus este de asemenea scăzută.

— Tulburările electrolitice sînt, la rîndul lor, cauza hipotoniilor musculare din : hiperparatiroidism (consecință a creșterii Ca^{2+}), boala Addison și hipoaldosteronism (consecință a creșterii K^+), hipoparatiroidism, hiperaldosteronism, sindrom suprarenometabolic (consecință a scăderii K^+).

Scanned with OKEN Scanner

Hipertonia musculară prezintă ca elemente semiologice : mușchi bine reliefați, de consistență fermă, elastici, cu tendonul întins și cu mișcări de amplitudine redusă.

Hipertonia musculară este caracteristică endocronopatiilor în care au loc modificări electrolitice importante : creșterea Na^+, ca în hiperaldosteronism, hipocalcemia severă, ca în criza de tetanie.

Modificările contracției musculare

Contracția musculară este o proprietate intrinsecă a mușchiului. Ea depinde în esență de : transmiterea excitației neuromusculare și de procesele metabolice, de integritatea aparatului contractil al mușchiului, grație căruia energia chimică se transformă în energie mecanică.

Eficiența contracției musculare se apreciază prin forța contracturii (măsurată cu dinamometrul) și rezistența mușchiului la efort (obiectivizată cu ergograful Mosso).

Luînd în considerație cele trei elemente esențiale ale contracției, cauza tulburărilor de contracție poate fi determinată de : modificările de transmitere a excitației neuromusculare, tulburarea proceselor metabolice specifice, afectarea aparatului muscular contractil.

Tulburările transmiterii neuromusculare

Tulburările transmiterii neuromusculare pot fi consecința unor modificări survenite în însuși sistemul nervos sau în factorii care intervin la medierea transmiterii influxului nervos la placa motorie.

Tulburările survenite în sistemul nervos

Tulburările survenite în sistemul nervos sînt fie o consecință a acțiunii directe pe care unii hormoni o exercită asupra centrilor nervoși, fie a unor acțiuni mediate de unii ioni. De exemplu, hormonii tiroidieni în exces cresc excitabilitatea centrilor neuromotori iar

Scanned with OKEN Scanner

în minus, o scad; hormonii care reglează nivelul calcemiei; prin ionii de calciu, modifică permeabilitatea neuronilor centrali și periferici.

Tulburările survenite în medierea influxului nervos

Tulburările survenite în medierea influxului nervos la placa motorie sînt mai ales consecința modificării nivelului ionilor implicați în transmiterea excitației neuromotorii: Ca^{2+}, Mg^{2+}, K^{+}.

Ionul de calciu reduce excitabilitatea neuromusculară, avînd efect însă numai asupra musculaturii striate și netede, dar nu și asupra celei miocardice.

Scăderea calciului ionic în sînge determină hiperexcitabilitateatea neuromusculară striată și netedă, ale cărei semne sînt:

a) Pentru musculatura striată:

1) Convulsii — contracturi musculare tonice, violente, dureroase. Contracturile pot fi localizate la un grup muscular, la unul sau mai multe segmente sau pot fi generalizate, interesînd întreaga musculatură scheletică. Segmentul interesat dobîndește poziții și expresii caracteristice. Astfel:

La față, contractura orbicularului buzelor strînge și face să proemine buzele („bot de știucă"); contractura masterilor strînge puternic maxilarele și reliefează maseterii (*trismus*), contractura mușchilor *rizorius* trage colțurile buzelor și descoperă dinții (rîs sardonic).

La membrul superior contractura determină de cele mai multe ori o poziție caracteristică — „mîna de mamoș" sau semnul Trousseau: adducția brațului, supinarea antebrațului, ușoară flexie a antebrațului pe braț, ușoară flexie a mîinii și rotare internă, extensia și adducția puternică a oaselor metacarpiene și falangelor cu opoziția policelui pe celelalte degete, ușoară flexie a ultimei falange. Alteori degetele sînt în flexie forțată acoperind policele în adducție („semnul pumnului") sau se produce pronația mîinii și flexia sa pe rebordul cubital, cu degetele în adducție forțată și falangele ușor flectate sau, mai rar, cu degetele în extensie și îndepărtate.

La membrul inferior contractura determină spasmul pedal: coapsa și gamba în semiextensie, piciorul în extensie forțată și rotație internă, degetele flectate.

Scanned with OKEN Scanner

La coloana vertebrală, contractura musculaturii șanțurilor vertebrale determină, în raport cu grupul muscular interesat, poziții vicioase de tipul : opistotonus — extensia forțată a coloanei vertebrale, bolnavul sprijinindu-se în cap și călcîie ; pleurostotonus — curbarea laterală a coloanei ; emprestotonus — flexia coloanei vertebrale, a capului și a membrului inferior.

La musculatura gîtului se produce torticolis spasmodic sau redoarea cefei prin contractura mușchilor respectivi.

2) Mioclonii : contracții musculare involuntare, bruște, de scurtă durată, limitate la un singur mușchi sau la un grup muscular.

3) Fasciculații musculare : contracții musculare ondulatorii sau sub formă de secuse, limitate la un grup restrîns de fibre musculare.

4) Crampe funcționale : contracții tonice survenite la un grup muscular solicitat funcțional în mod repetat. Sînt de obicei legate de profesiune : „crampa scriitorului", a pianistului, a croitorului etc.

Formele de hiperexcitabilitate neuromusculară descrise anterior se manifestă spontan, fără o cauză aparentă. Dar hiperexcitabilitatea poate exista în stare latentă și, în acest caz, pentru a fi pusă în evidență, trebuie provocată intenționat. Ea poate fi determinată prin excitarea mecanică sau electrică a unui nerv motor. Pentru ca excitația mecanică să se producă cu ușurință, nervul motor abordat trebuie să fie superficial, planul subiacent suficient de rigid și grupele musculare dependente de el situate superficial. Aceste condiții sînt îndeplinite de :

— Nervul facial ; poate fi excitat la jumătatea unei linii care ar uni jumătatea apofiziei zigomatice cu comisura labială. Percuția la acest nivel, în cazul hiperexcitabilității neuromusculare, determină o contracție „în fulger" a grupelor musculare dependente („semnul Chvostek"). Numărul grupelor musculare care se contractă este proporțional cu hiperexcitabilitatea, ceea ce permite descrierea a patru grade ale semnului : Chvostek gr. I — contracția interesează numai orbicularul buzelor de partea percutată ; Chvostek gr. II — contracția antrenează și aripioara nasului de partea respectivă ; Chvostek gr. III — se contractă întreaga hemifață de partea percutată ; Chvostek gr. IV — se contractă și hemifața controlateral percuției. Semnul Chvostek gr. I nu are semnificație clinică.

Scanned with OKEN Scanner

— Nervul orbicular al pleoapelor; percutat la unghiul extern al ochiului determină, în caz de hiperexcitabilitate neuromusculară, o contracție „în fulger" a orbicularului pleoapelor („semnul Weiss[3]").

— Nervul sciatic popiteu extern; percutat la gîtul peroneului determină, în caz de hiperexcitabilitate neuromusculară, flexia dorsală și abducția piciorului (semnul Lust).

— Nervul humeral; comprimat (cu brățara aparatului de tensiune) la jumătatea brațului, în caz de hiperexcitabilitate neuromusculară, face ca mîna să ia aspectul „mîinii de mamoș" (semnul Trousseau).

— Nervul crural; în extensie forțată prin flexia trunchiului pe membrul inferior în extensie, subiectul fiind așezat, provoacă, în caz de hiperexcitabilitate, spasm pedal (semnul Pool).

— Nervul lingual; excitat prin percuția limbii determină o depresiune trecătoare la locul percutat (semnul fosetei linguale sau semnul Schultze).

În cazul excitațiilor mecanice prin percuție, aceasta se poate exercita digital sau cu ciocanul de reflexe; se vor aplica lovituri rapide și blînde. Se iau în considerație numai contracțiile rapide, „în fulger", cele lente și ondulante fiind socotite contracții mioclonice fără semnificație clinică.

Excitația electrică denotă hiperexcitabilitatea neuromusculară:

— atît la excitația faradică cît și la cea galvanică, pragul de contractură este mai mic decît cel al nervului normal (semnul Erb);

— cronaxia crește, reobaza scade;

— electromiograma înregistrează „trenuri" de contractură declanșată de o singură excitație.

b) Pentru musculatura netedă semnele hiperexcitabilității neuromusculare sînt:

— spasme ale musculaturii tractului digestiv, cu manifestări variate, în raport cu segmentul afectat: de la senzația de nod în gît pînă la blocaj esofagian în cazul spasmelor esofagiene; spasme gastrice cu dureri violente, însoțite uneori de expulzia explozivă a conținutului gastric; spasme intestinale, de la colon iritabil la colici lancilante cu expulzia explozivă a conținutului intestinal;

— spasme ale musculaturii laringiene, în special la copii, cu caracter dramatic: dispnee intensă inspiratorie, tiraj, cornaj, ștergerea gropilor supra- și infra-

Scanned with OKEN Scanner

claviculare, cianoza feței, exoftalmie, lăcrimare, sudorație abundentă — fenomene de sufocare acută, adevărate urgențe medicale;

— spasme ale musculaturii bronșice cu dispnee, uneori cu caracter astmatiform;

— spasme colecistice cu fenomene diskinetice;

— spasme ale vezicii urinare cu tenesme vezicale, polakiurie.

Intensitatea manifestărilor de hiperexcitabilitate neuromusculară este proporțională cu hipocalcemia. Manifestările spasmatice pot interesa numai musculatura striată, numai pe cea netedă sau pe amîndouă. Scăderile moderate ale calcemiei nu declanșează crize spastice spontane dar hiperexcitabilitatea poate fi descoperită prin excitația mecanică sau electrică a nervilor motori. În cazul unor rezultate incerte, se testează aceleași semne dar în condițiile unei hipocalcemii provocate prin hiperpnee sau administrare de alcaline.

Hipocalcemia este caracteristică insuficienței paratiroidiene ale cărei manifestări clinice — tetania latentă, tetania acută și tetania cronică — nu sînt decît expresia intensității hipocalcemiei și a perpetuării sale în timp. Atenuate, fenomene hipocalcemice survin și în hiperestrogenie.

— Creșterea calciului ionic în sînge determină scăderea excitabilității neuromusculare. Efectul se repercutează atît asupra musculaturii scheletice cît și asupra celei viscerale și se manifestă prin hipotonie.

Semiologia hipotoniei musculaturii scheletice a fost descrisă în subcapitolul „Modificări ale tonusului muscular".

În ceea ce privește hipotonia musculaturii viscerale, reținem ca fiind mai importante: hipotonia gastrică generatoare a unor tulburări dispeptice și cea intestinală, cauza meteorismului și constipației rebele.

Testările electrice ale excitabilității neuromusculare sînt caracteristice, și anume: creșterea pragului de excitabilitate la curentul faradic sau galvanic, scăderea cronaxiei, creșterea reobazei, modificări electromiografice caracteristice.

Manifestările hipercalcemiei sînt caracteristice hiperparatiroidismului.

Ionul de magneziu este moderator al excitației neuromusculare. Rolul său este asemănător cu al ionului de calciu, alături de care intervine în condiționarea activității musculare.

Scanned with OKEN Scanner

Hipomagneziemia determină : tremor amplu, neregulat, spastic, contracţii musculare asemănătoare celor din tetanie sau cu caracter coreiform şi semne ale hiperexcitabilităţii neuromusculare mecanice (semnele Chvostek, Trousseau pozitive).

Ionul de potasiu este de asemenea implicat în excitabilitatea celulară şi propagarea influxului nervos. Modificările nivelului său sanguin determină, pe lîngă hipotonie pînă la paralizie flască, şi fibrilaţii sau manifestări tetaniforme. Aceste manifestări sînt prezente în sindromul Conn, hiperaldosteronismele secundare, hipertiroidie (deci în condiţii de hipokaliemie), cît şi în hipoaldosteronism, decompensările din boala Addison (deci în condiţii de hiperkaliemie).

Alături de ionii de Ca, Mg, şi Na, în condiţionarea excitabilităţii neuromusculare, dar mai puţin important pentru endocrinologie, mai intervin şi ionii : Na, H, H_2 H_2PO_4, HCl_3. Formule de tipul :

$$\frac{Na^+ \cdot K^+}{Ca^{2+} \cdot Mg^{2+} \cdot H^+} \text{ sau } \frac{HCO_3^- \cdot {}_2PO_4^-}{Ca^{2+} \cdot Mg^{2+} \cdot H^+} \text{ sau}$$

$$\frac{K^+ \cdot H_2PO_4^- \cdot HCO_3^-}{Ca^{2+} \cdot Mg^{2+} \cdot H^+}$$

stabilesc raporturile dintre ionii implicaţi în condiţionarea excitabilităţii neuromusculare : la numitor sînt ionii moderatori ai excitabilităţii.

Tulburările proceselor metabolice specifice

Contracţia muşchiului este posibilă datorită capacităţii lui de a transforma energia chimică în energie mecanică. Principalul combustibil energogen al muşchiului este glucoza, a cărei energie, rezultată din oxidarea ei, este acumulată de compuşi macroergici — adenozintrifosfatul (ATP) şi creatinfosfatul (CP). În muşchi relaţia dintre oxidarea glucozei şi formarea ATP-ului — „oxidarea fosforilantă" — este esenţială ; ATP-ul este cel care, la rîndul său, eliberează energia capabilă de a produce contracţia proteinelor contractile ale muşchiului.

În muşchi combustibilul energogen este depozitat sub formă de glicogen. Acesta provine din : glucoza alimentară (glicogeneza), dar, în cea mai mare parte,

Scanned with OKEN Scanner

din transformarea lipidelor (AGL și glicerol), acidului lactic și proteinelor (acizii aminați glicoformatori) în glucoză (neoglicogeneza). Intrarea glicogenului în ciclul de ardere presupune depolimerizarea sa (glicogenoliza) și parcurgerea unor etape metabolice intermediare, patronate de enzime și coenzime specifice.

Toate aceste fenomene sînt controlate de hormoni.

— Hormonii tiroidieni activează glicogenoliza (prin fosforilază) și arderea glucozei, deci fosforilarea oxidativă și producerea ATP-ului. Acțiunea lor se exercită asupra substratului glucidic preexistent. Totodată ei desfac trigliceridele în acizi grași liberi (AGL) și glicerol.

— Hormonii catecolaminici, în special adrenalina, au rol asemănător hormonilor tiroidieni.

— Cortizolul este principalul hormon al neoglicogenezei avînd ca sursă principală proteinele și lipidele. El este cel care reface rezervele de glicogen consumate.

— Hormonul somatotrop inhibă utilizarea glucozei și, mobilizînd lipidele, furnizează material de neoglicogeneză.

— Insulina este hormonul de reglare a arderilor și de menajare a glicogenului muscular.

Aceste foarte scurte considerații asupra rolului unor hormoni în metabolismul glucidic prefigurează tulburările contracției musculare existente în unele boli endocrine.

Semiologic, tulburările survenite în contracția musculară se traduc prin modificări ale forței musculare și ale capacității mușchiului de a desfășura în timp efectul contractil.

— *Diminuarea forței musculare* — prin diferite mecanisme metabolice — se constată în numeroase boli endocrine.

● În fazele avansate ale hipertiroidiei are loc o așa-zisă „decuplare a oxidării fosforilante" : intensificarea arderilor peste o anumită limită determină pierdere de energie calorică și formarea de CO_2, împiedicîndu-se astfel formarea ATP-ului. În plus, procesul de glicoliză, accelerat, nu mai poate fi compensat de procesul de neoglicogeneză și se ajunge astfel la epuizarea substratului energetic din mușchi.

● În hipotiroidie, deficitul de hormoni tiroidieni scade arderile și, implicit, formarea ATP-ului.

● În boala Addison scăderea cortizolului diminuează neoglicogeneza ; mușchiul, supus solicitării, își

pierde progresiv, pînă la epuizare, rezervele de glicogen. Bolnavul pierde treptat forţa musculară şi oboseşte din ce în ce mai repede, ajungîndu-se la anularea activităţii musculare.

● În caşexia hipofizară se combină tulburările induse de hipotiroidie (încetinirea arderilor) cu cele induse de hiposuprarenalism (epuizarea rezervelor energetice), rezultatul fiind scăderea forţei musculare şi oboseala la efort.

● În obezitate, hiperinsulinismul determină deplasarea glucozei şi fosfaţilor din sînge în adipocit. În plus, arderea glucozei este încetinită. Conţinutul muşchiului în glucoză este sărac şi din arderea ei rezultă cantităţi mici de ATP. În consecinţă, şi forţa musculară, şi rezistenţa la efort diminuează.

— *Creşterea forţei musculare*, consecinţă a modificărilor metabolice, survine în :

● Fazele iniţiale ale hipertiroidiei, cînd este favorizată oxidarea fosforilantă iar neoglicogeneza activată de cortizol reuşeşte să înlocuiască glicogenul consumat.

Afectarea aparatului contractil muscular

Aparatul muscular este format din proteine specifice : miozină şi actină, ca şi actomiozină şi tropomiozină. Ele sînt afectate în toate bolile endocrine în care există tulburări profunde ale metabolismului proteic : acromegalia, hipertiroidia, hipercortizolismul, boala Addison, caşexia hipofizară.

Tulburările osoase în endocrinopatii

Glandele endocrine controlează atît structura cît şi dezvoltarea osului.

În ceea ce priveşte *structura osului*, glandele endocrine intervin atît asupra tramei proteice — plaja proteică de depunere a cristalului osos —, cît şi asupra cristalului osos :

— trama proteică a osului — cantitatea şi calitatea sa — este influenţată de toţi hormonii cu rol în metabolismul protidic : hormonul somatotrop, hormonii tiroidieni, cortizolul şi hormonii sexoizi (gonadici şi corticosuprarenali) ;

— structura dură a osului, cristalul osos, este controlată mai ales de parathormon şi tireocalcitonină şi,

Scanned with OKEN Scanner

în mod secundar, de estrogeni. Parathormonul dizolvă cristalul osos — elimină calciul din os; tireocalcitonina, printr-un efect direct sau poate prin blocarea efectului parathormonului, precipită cristalul osos — depune calciul în os; estrogenii depun de asemenea cristal osos.

Acțiunea parathormonului și a tireocalcitoninei deși antagonistă, este în echilibru funcțional; osul pierde permanent calciu dar, pe măsura pierderii, îl recuperează. Rezultă marea plasticitate a osului; structura sa rămîne constantă deși se remaniază continuu.

Din efectul antagonic al celor doi hormoni asupra calciului din oase rezultă homeostazia calciului în oase și, în același timp, homeostazia calciului în sînge. De fapt calciul sanguin este elementul care reglează acțiunea celor doi hormoni: hipocalcemia stimulează secreția de parathormon, hipercalcemia, pe cea de tireocalcitonină (fig. 27).

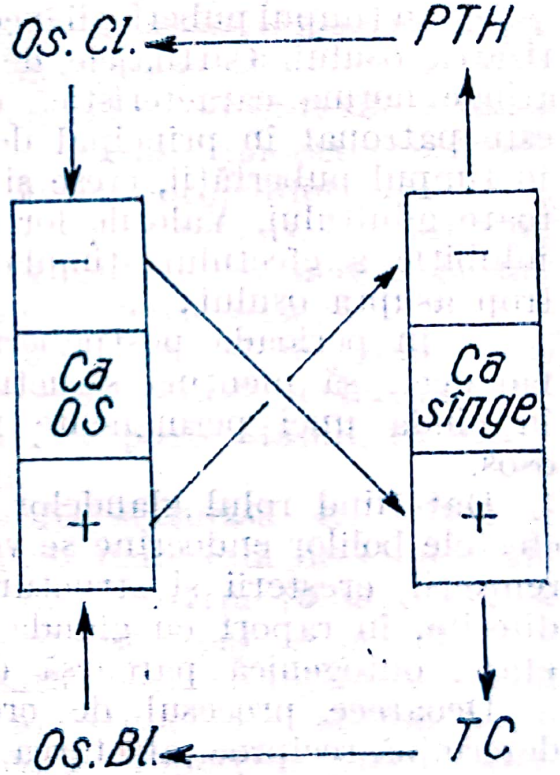

Fig. 27. — Mecanismul de reglare a calciului: *PTH* — parathormon: *TC* — tireocalcitonina; *Os.Cl.* — osteoclaste: *Os. Bl.* — osteoblaste.

În ceea ce privește *dezvoltarea osului*, unii hormoni au efect prioritar asupra diferențierii, alții asupra creșterii.

— Hormonii tiroidieni stimulează îndeosebi diferențierea osoasă: apariția nucleilor de osificare. Ei intervin de asemenea în reglarea ritmului de creștere a oaselor. În procesul propriu-zis de creștere ei au mai degrabă rolul de a amorsa efectul hormonului somatotrop.

Scanned with OKEN Scanner

— Hormonul somatotrop controlează în principal creşterea oaselor — atît a celor membranale cît şi a celor encondrale. El stimulează atît proliferarea periostală, cît şi pe cea a cartilajelor diafizo-epifizare, deci atît creşterea în grosime cît şi creşterea în lungime.

— Hormonii gonadici, în doze mici, sînt stimulatori ai creşterii oaselor; în doze mari, caracteristice adultului, sînt inhibitori şi grăbesc maturizarea osului.

În dinamica dezvoltării organismului, glandele endocrine intervin permanent asupra osului, dar unele dintre ele au priorităţi de acţiune, în raport cu perioada de dezvoltare ontogenică:

— pînă la pubertate sistemul osos parcurge o perioadă de creştere şi diferenţiere: apar nucleii de osificare iar cartilajele de creştere sînt în plină activitate. Perioada este patronată în special de somatotrop şi hormonii tiroidieni;

— în timpul pubertăţii începe şi se perfectează maturizarea osului. Cartilajele de creştere se închid. Osul atinge norma caracteristică dezvoltării sale. Procesul este patronat în principal de hormonii gonadici care, în timpul pubertăţii, cresc şi ating norma corespunzătoare adultului. Valorile lor crescute devin factori de inhibiţie a efectului stimulator exercitat de somatotrop asupra osului;

— în perioada postpubertară factorii endocrini nu fac decît să menţină structura şi troficitatea osului, în ciuda unei permanente remanieri a materialului osos.

Dat fiind rolul glandelor endocrine asupra osului, efectele bolilor endocrine se vor repercuta asupra diferenţierii, creşterii şi structurii oaselor, cu dominante diferite, în raport cu glanda endocrină afectată şi cu etapa ontogenică parcursă de organism.

Deoarece procesul de creştere şi diferenţiere se determină reciproc, afectarea unui proces implică cointeresarea celuilalt, deşi factorii determinanţi ai acestor procese sînt diferiţi.

Tulburări ale dezvoltării oaselor

Efectul clinic al acestor tulburări depinde de vîrstă: apărute în perioada de creştere, ele determină fie hipotrofii staturale, fie hipertrofia taliei; apărute după

Scanned with OKEN Scanner

terminarea creșterii fiziologice, după închiderea cartilajelor de creștere, efectul se exercită exclusiv asupra grosimii osului.

Încetinirea dezvoltării oaselor

Încetinirea dezvoltării oaselor (creștere lentă, diferențiere lentă) este un fenomen caracteristic (dar cu particularități și cauze diferite) : mixedemului congenital și infantil, nanismului hipofizar și unor tulburări genetice cu implicații endocrine.

● În mixedemul congenital și infantil, lipsa hormonilor tiroidieni întîrzie diferențierea — apariția — nucleilor de osificare și activitatea proliferativă a cartilajelor de creștere. În consecință, vîrsta osoasă rămîne cu mult în urma vîrstei cronologice : nucleii de osificare apar tîrziu iar cartilajele de creștere persistă după vîrsta cronologică de închidere. Deși stimulul de creștere există — STH-ul este normal —, efectul său asupra osului nu se poate exercita în lipsa amorsajului tiroidian. Este ca și cum, în lipsa hormonilor tiroidieni, potențialul creșterii osoase se află în repaus. Într-adevăr, administrarea hormonilor tiroidieni în aceste cazuri determină creșterea și diferențierea oaselor.

Prin comparare cu ritmul normal de apariție a nucleilor de osificare (vîrsta osoasă) și de închidere a cartilajelor diafizo-epifizare, se poate stabili, în mixedem, momentul debutului.

Rezultatul este hipotrofia staturală, cu atît mai precoce și mai intensă cu cît manifestările clinice ale mixedemului survin mai de timpuriu (reamintim că cei mai mulți nuclei de osificare apar în primii 3—4 ani). Este o hipotrofie disarmonică, ce interesează mai ales oasele membrelor și ale trunchiului și mai puțin oasele capului : se păstrează proporțiile vîrstei aparente, nu ale celei cronologice.

● În nanismul hipofizar, apariția nucleilor de osificare rareori întîrzie. Dar chiar dacă „orarul" lor de apariție este păstrat, nucleii rămn mici, stagnează sau se dezvoltă greu, iar cartilajele de creștere se mențin deschise sau se închid tîrziu în perioada adultă.

● Tulburarea dezvoltării oaselor este consecința secreției insuficiente de STH — elementul de activare a creșterii lor. În aceste cazuri administrarea hormonilor tiroidieni este ineficientă ; în schimb, admini-

Scanned with OKEN Scanner

strarea de STH uman corijează creşterea oaselor cu atît mai bine cu cît tratamentul este instituit mai devreme, deci cu cît receptivitatea cartilajului este mai mare.

Rezultatul clinic al acestor tulburări este hipotrofia staturală marcată — *hipotrofie cu caracter armonic* —, în care toate elementele osoase sînt interesate, segmentele scheletului păstrînd aparent proporţia dintre ele. În realitate, examenul efectuat mai amănunţit evidenţiază o oarecare disproporţie între porţiunile distale ale extremităţilor (cap, mîini, picioare) şi restul scheletului : este o microskelie cu acromicrie.

— Disgeneziile gonadale rezultate din linii haplo X (45, X : 45, X/46, XX etc.) sau din alteraţii ale gonozomului X se însoţesc constant de tulburări ale dezvoltării osoase. Exemplul tipic îl constituie sindromul Turner. Apariţia cu întîrziere a nucleilor de osificare, deşi semnalată, este rară ; în schimb este constantă creşterea lentă, talia rămînînd mult sub normal (de cca 150 cm), deşi cartilajele epifizare se menţin deschise mult timp după depăşirea vîrstei cronologice de sudare. Afectarea oaselor este inegală : membrele sînt mai mici în comparaţie cu trunchiul ; al IV-lea şi uneori şi al V-la metacarpian sînt mai scurte etc.

Tulburarea dezvoltării oaselor este, în aceste cazuri, cu multă probabilitate, consecinţa unor defecte enzimatice ale nucleilor şi cartilajelor de osificare ; menţionăm valorile normale ale STH-ului endogen şi faptul că administrarea hormonilor tiroidieni şi a celui somatotrop este ineficientă.

Clinic, rezultatul acestei tulburări de dezvoltare a oaselor este hipotrofia staturală marcată, cu malformaţii multiple şi caracteristice (v. sindromul Turner).

Accelerarea dezvoltării oaselor

Dat fiind modul de acţiune a hormonilor asupra dezvoltării oaselor, bolile endocrine, prin combinaţii diverse, pot produce diferite modalităţi de accelerare. Acestea decurg din disocierea fenomenelor de creştere şi maturizare (diferenţiere) şi se pot clasifica în :

a) creştere rapidă dar şi maturizare rapidă ;
b) creştere accelerată dar maturizare lentă ;
c) creştere prelungită prin maturizare lentă ;
d) creştere reactivă după maturizare normală.

Scanned with OKEN Scanner

a) Creșterea rapidă dar și maturizare rapidă : procesul de creștere a oaselor este accelerat ; în același timp însă nucleii de osificare și cartilajele de creștere se maturizează și se închid precoce. În consecință, creșterea începe prin a fi accelerată dar durata ei este scurtată și oprită înainte de vîrsta cronologică. Copiii afectați cresc rapid în prima etapă și-i depășesc pe cei normali de aceeași vîrstă ; curînd însă ritmul creșterii lor scade, pentru a se opri precoce, astfel că talia lor, în final, rămîne sub baremul taliei normale.

Clinic rezultă hipotrofie staturală moderată cu ușoare elemente disarmonice : membrele, în special cele inferioare, sînt mai puțin dezvoltate în comparație cu trunchiul.

Fenomenul este caracteristic pubertății precoce adevărate sau pseudopubertăților precoce de origine gonadală sau corticosuprarenală și este datorit excesului hormonilor sexualizanți la o vîrstă necorespunzătoare — mult prea timpuriu. Ei vor accelera desfășurarea filmului vital al dezvoltării osului, accelerîndu-i creșterea dar și maturizarea.

— O formă mai atenuată de creștere rapidă și maturizare precoce a oaselor are loc și în hipertiroidia infantilă : punctele de osificare apar precoce — creșterea osoasă este accelerată dar și oprită înainte de timp prin închiderea precoce a cartilajelor. Rezultă o ușoară alungire a taliei ; oasele sînt însă gracile prin defect de osificare periostală.

b) creștere accelerată dar maturizare lentă. Creșterea este accelerată și copiii afectați îi depășesc ca talie pe cei normali, de aceeași vîrstă ; creșterea lor continuă însă în ritm relativ alert și dincolo de vîrsta cronologică, cartilajele de creștere întîrziind să se închidă. Această creștere accentuată și îndelungată realizează în cele din urmă hipertrofie staturală marcată, un adevărat gigantism. Creșterea interesează aproximativ egal toate segmentele scheletului, impresia de ansamblu fiind de gigantism armonic. La o privire mai atentă se remarcă însă ușoare disproporții între cap și trunchi — capul fiind ceva mai mic — și între trunchi și membrele inferioare, care sînt ceva mai lungi.

Creșterea intensificată și maturizarea lentă a oaselor se datorează secreției excesive de hormon somatotrop hipofizar, combinată cu insuficiența gonadală : excesul de hormon somatotrop activează creșterea oaselor iar insuficiența hormonilor gonadici le întîr-

Scanned with OKEN Scanner

zie maturizarea; cartilajele epifizare rămîn deschise și hormonul somatotrop poate să-și exercite în continuare efectul de activare a creșterii oaselor. Fenomenele sînt caracteristice adenoamelor acidofile hipofizare survenite în copilărie și care, clinic, determină gigantismul cu infantilism genital.

c) Creșterea prelungită prin maturizare lentă. Creșterea se desfășoară în ritm normal dar cartilajele de creștere întîrzie să se osifice; în consecință, procesul de creștere a oaselor continuă dincolo de vîrsta cronologică normală a opririi sale. Rata de creștere a subiecților afectați este normală pînă la pubertate, dar în loc ca la pubertate creșterea lor să se încetinească, ea continuă și se oprește mai tîrziu. Rezultă o alungire a taliei, moderată și disproporționată, deoarece creșterea interesează oasele lungi, în special ale membrelor inferioare, realizînd tipul cunoscut de eunucoidism. Această tulburare a creșterii oaselor este caracteristică unor insuficiențe gonadale survenite pre- sau intrapubertar (hipogonadismele hipogonadotrope și unele forme de hipogonadism primitiv ca: sindromul ovarelor paupere, unele cazuri de sidrom Klinefelter etc.).

Insuficiența gonadală explică mecanismul de producere a acestui tip particular de tulburare a creșterii: totul se petrece normal pînă la pubertate, cînd, în absența hormonilor gonadici cartilajele de creștere nu se maturizează iar hormonul somatotrop hipofizar își exercită în continuare efectul stimulator. Aceasta explică și interesarea cu precădere a oaselor lungi, prevăzute cu cele mai active cartilaje diafizo-epifizare. Menționăm de asemenea ușoara hipertrofie staturală din boala Addison, prin hipoandrogenismul adrenal.

d) Creșterea reactivă după maturizarea osoasă. În acest caz oasele sînt maturizate și procesul normal de creștere în lungime terminat — cartilajele de creștere sînt firește închise; oasele își intensifică însă creșterea în grosime și lățime. Procesul are loc prin intermediul țesutului subperiostal, element într-o perpetuă remaniere și permanent sensibil la acțiunea hormonului somatotrop.

În condițiile unui exces de hormon somatotrop, exces survenit după închiderea cartilajelor de conjugare, deci după terminarea creșterii în lungime a oaselor, periostul proliferează intens. Rezultatul acestei proliferări periostale este creșterea în toate dimensiunile a oaselor membranoase (bolta craniană, oasele

Scanned with OKEN Scanner

feței, clavicula) și creșterea în grosime a oaselor cartilaginoase (oasele mîinii și piciorului, oasele lungi ale membrelor, vertebrele, coastele).

Fenomenul de creștere reactivă după maturizarea osului este caracteristic acromegaliei, boală datorată excesului de hormon somatotrop, produs în special de adenomul antehipofizar eosinofil, survenită la adult.

Tulburări ale structurii oaselor

Bolile endocrine afectează structura osoasă, modificînd fie componenta dură a osului — cristalul osos —, fie elementul de susținere a cristalului osos — trama proteică a osului. Se produc fie condensări, fie rarefieri ale osului, fie combinații de osteoporoză cu densificare osoasă.

— Tulburările metabolice grave din mixedemul congenital determină nu numai întîrzierea apariției nucleilor de osificare dar și afectarea structurii lor. Nucleii, în special cei epifizari, apar radiologic formați din mai multe insule opace, de mărimi diferite, dispersați, uneori confluenți, cu aspect neomogen, poros sau scămos, disgenezia epifizară a oaselor lungi. Osificarea lor defectuoasă duce la deformații osoase, în special ale capului femural care, sub greutatea corpului, se curbează.

— Activitatea periostală intensă din acromegalie îngroașă oasele: compacta oaselor lungi se densifică și se îngroașă, desenul rețelei trabeculare se șterge, ochiurile dispar sau se micșorează, canalul medular se îngustează; apofizele și crestele de inserție osoasă se hipertrofiază; tabla internă și externă a craniului se îngroașă; corpul vertebrelor devine voluminos, coastele late etc. Adesea apar osteofite. Orificiile și tunelurile osoase se îngustează. Periostoza hipertrofiază falangele, în special extremitatea lor și mai ales ultima falangă, dîndu-le aspectul caracteristic, semilunar; la nivelul vertebrelor se formează ciocuri de papagal.

Paralel cu fenomenele peri- și hiperostozante, în acromegalie — și tot ca efect al excesului de hormon somatotrop, dar asupra structurii colagenului — apar fenomene de osteoporoză. Sînt afectate în special oasele de susținere a greutății corporale: partea inferioară

Scanned with OKEN Scanner

a coloanei vertebrale, bazinul, membrele inferioare. La vertebre și bazin osteoporoza este difuză ; la extremități ea este în plaje mai mult sau mai puțin limitate ; predomină la ultimele falange ale căror capete hipertrofiate contrastează cu hipertransparența și marginile îngustate și neregulate ale corpului.

Fenomene de condensare osoasă, dar de mai mică intensitate, se constată și în hipoparatiroidism. În lipsa hormonului paratiroidian, echilibrul dintre mobilizarea și depunerea osoasă se strică în favoarea depunerii de cristal osos. Densitatea oaselor crește, compacta și trabeculele se îngroașă, sînt afectate mai ales oasele calotei, vertebrele și bazinul. Fenomenul este însă atenuat.

— Cele mai intense fenomene de distrugere a structurii osoase au loc în hiperparatiroidism. Excesul de hormon paratiroidian activînd osteoclastele, dizolvă cristalul osos și degradează substanța fundamentală. Are loc o puternică liză osoasă difuză și în focare. Compacta oaselor se subțiază, cavitatea medulară se lărgește, în sistemul trabecular apar ochiuri largi, *lamina dura* dispare etc. În corticala metafizelor apar cavități osoase —geode — de mărimi variate, unice sau confluente. Deși, ca fenomen reactiv, are loc și o activare osteoblastică, reconstrucția de os nu reușește să contracareze dezastrele lizei : oasele se tasează, se deformează, se rup cu ușurință, se sudează cu greutate.

— Osteoporoza generalizată, dar cu caracter mai puțin distructiv, deși uneori poate deveni intensă și determina tasări ale vertebrelor și fracturi, survine în bolile endocrine cu tulburări importante ale metabolismului protidic.

Hipercatabolismul proteic din hipertiroidism, dar mai ales din hipercortisolism (boala Cushing, sindromul Cushing, corticoterapie), prin liza proteinei osoase, determină demineralizarea osului și instalarea osteoporozei difuze cu atît mai intense cu cît boala este mai gravă și cu cît evoluează mai mult timp.

Hipoanabolismul proteic din hipogonadisme edifică o plajă proteică osoasă parcimonioasă, consecutiv căreia depunerea de calciu este săracă.

Lipsa aportului anabolizant proteic al hormonilor gonadici în postclimacteriu explică osteoporoza de senescență.

Scanned with OKEN Scanner

Tulburări cardiovasculare în endocrinopatii

Tulburările trofice, metabolice, electrolitice, hidrice, vegetative sînt principalele manifestări prin care bolile endocrine asociază la patologia lor și aparatul cardiovascular.

Există boli endocrine în care tulburările cardiovasculare sînt consecința unui singur factor declanșator, de exemplu bolile paratiroidei; în majoritatea bolilor endocrine însă afectarea cardiovasculară este plurifactorială — de exemplu, în hipertiroidie se sumează: hipersimpatotonia, tulburările energodinamice ale fibrei cardiace, tulburările circulatorii periferice.

Intensitatea afectării cardiovasculare în endocrinopatii poate fi diferită: de la simpla *solicitare* funcțională la *dereglarea* funcțională și chiar la *lezarea* structurală, deci de la simpla participare adaptativă la îmbolnăvirea organică. De exemplu în hipertiroidism, la începutul bolii, intensificarea arderilor solicită creșterea adaptativă a travaliului cardiac, travaliu care însă nu depășește parametrii solicitărilor cardiace de efort; în etapa următoare apar tulburări de ritm, expresie a dereglărilor metabolice ale miocardului; acestea sînt urmate de suferința organică a miocardului — hipertrofie, dilatație, decompensare —, rezultatul firesc al unor solicitări care nu mai au acoperire metabolică, datorită epuizării rezervelor energodinamice produse între timp.

În general, și exemplul de mai sus este edificator, în majoritatea endocrinopatiilor tulburările cardiovasculare evoluează progresiv spre insuficiență cardiacă, element care întunecă prognosticul. Dar, de fapt, toate cointeresările cardiace din endocrinopatii, chiar și cele fără evoluție lentă spre insuficiență cardiacă, sînt redutabile: oricînd o ischemie coronariană, o modificare electrolitică, un puseu de hipertensiune arterială se pot însoți de stop cardiac.

Tulburările cardiovasculare din unele endocrinopatii au caracter cronic (acromegalie, mixedem, hipertiroidie, hipercorticism metabolic etc.); altele sînt episodice, legate de modul paroxistic de evoluție a bolii care le-a produs (feocromocitom, tetanie acută); altele au caracter ciclic (de exemplu, tulburările cardiovasculare din hiperestrogenie).

Scanned with OKEN Scanner

Modificări cardiace de volum

Cordul mic

În endocrinopatii cordul mic poate fi determinat de:

— microsomia — consecință a insuficienței de hormon somatotrop survenită în copilărie (nanismul hipofizar) — înscrie în contextul microvisceriei și cordul mic. Cardiomicria este însă relativă, în armonie cu restul dezvoltării somatice a nanicului, dar nu și în comparație cu cel al subiecților normali de aceeași vîrstă;

— de asemenea cordul este relativ mic — dar numai în raport cu dezvoltarea taliei și a celorlalte viscere — în cazul excesului de hormon somatotrop survenit în copilărie (gigantism);

— tulburările de metabolism protidic, deficitul energodinamic, hipovolemia, fenomene caracteristice insuficienței corticosuprarenale sau panhipofiziei, fac ca în boala Addison și casexia hipofizară cordul să fie mic, în „picătură", cu greutatea de cca 115 g;

— leziunile degenerative ale miocardului (atrofia brună) determină hipotrofia cordului la indivizii cu diabet.

Cordul mare

Ca și cardiomicria, cardiomegalia din endocrinopatii poate fi determinată de:

— excesul de hormon somatotrop survenit la adult — acromegalie; prin hiperplazia și mai ales prin hipertrofia celulară pe care o provoacă, determină, în cadrul unei macroviscerii generalizate, și hipertrofia cordului. Volumul cordului atinge dimensiunile cordului „bovin" iar greutatea sa, valori de 400—450 g sau mai mari;

— infiltrația mucoidă a miocardului, tumefierea și vacuolizarea fibrelor musculare, hipotonia și distensia lor, fac ca în mixedem și hipotiroidie volumul cordului să fie global mărit, greutatea sa putînd ajunge pînă la 500 g;

— ca o consecință a efortului adaptativ și a depunerii grăsimii în țesutul subepicardic, subendocardic și în interstiții, cordul este hipertrofiat și în obezitate, proporțional cu greutatea.

Scanned with OKEN Scanner

Tulburări ale dinamicii cardiace

În raport cu tulburările produse, endocrinopatiile pot determina fie hipotonia, fie hipertonia funcțională a cordului.

Hipotonia cardiacă

Hipotonia cardiacă fiind o consecință a tulburărilor metabolice și/sau vegetative, poate însoți atît formele cu hipertrofie, cît și pe cele cu hipotrofie cardiacă. Deoarece presupune scăderea forței de contracție a miocardului, determină: asurzirea zgomotelor cardiace, atenuarea pînă la ștergere a șocului apexian, pulsul moale, depresibil, uneori filiform, scăderea volumului/ /bătaie și a debitului pe minut, creșterea timpului de circulație.

— Aspectul cel mai tipic de hipotonie cardiacă este cel din hipotiroidie și mai ales din mixedem. Factorii care o determină sînt: afectarea fibrei miocardice care devine infiltrată, flască și cu striațiile șterse, hipotonia simpatică, încetinirea arderilor celulare, sărăcia în substrat energodinamic etc. Cordul este hipoton (travaliu cardiac redus, debit sistolic redus) atît prin lipsa de solicitare (hipotonie vegetativă), cît și prin miocardoză metabolică. Stimulare sa, în aceste condiții (hormoni tiroidieni, digitală etc.), nu are acoperire energodinamică și poate fi urmată de fenomene anoxemice grave.

— În boala Addison hipotonia cardiacă este consecința sumării mai multor factori: tulburări electrolitice (hiponatriemie și hiperkaliemie), deficit energodinamic (defect în formarea ATP, consecință a tulburărilor metabolismului glucidic), degradarea fibrei miocardice (efect al perturbațiilor metabolismului proteic). Absența cortizolului, factor prin care se asigură refacerea rezervelor energetice, limitează, în boala Addison, răspunsul cordului la solicitări: eforturile mici atrag tahicardia, factor compensator al deficienței travaliului cardiac și scăderea tensiunii arteriale.

— În cașexia hipofizară, hipotonia cardiacă apare ca o consecință a hipocorticosuprarenalismului și hipotiroidiei, pe care insuficiența hipofizară globală le determină.

Scanned with OKEN Scanner

— În fazele avansate ale hipercorticismului metabolic poate apărea de asemenea hipotonie miocardică. Deteriorările structurale ale miocardului — consecință a vicierii metabolismului protidic —, tulburările de conductibilitate — consecință a hipokaliemiei —, deficitul energetic — consecință a tulburărilor din metabolismul glucidic —, suprasolicitarea cordului — prin hipervolemie și creșterea rezistenței periferice — sînt principalii factori ai hipotoniei cardiace din fazele avansate ale hipercorticismului metabolic.

— Un aspect particular îl are hipotonia cardiacă din acromegalie. Se consideră a fi datorată calității proaste a proteinelor din structura fibrei miocardice (efect al anabolismului proteic în exces, determinat de hormonul somatotrop) și, mai probabil, faptului că fibra miocardică cu cît este mai hipertrofiată, cu atît își reface mai greu gradientul electric și își prelungește timpul de excitație. Pe acest tip de miodistrofie, supraadăugarea hipertensiunii arteriale — instalată tot ca o consecință a excesului de hormon somatotrop — grăbește evoluția spre insuficiență cardiacă.

Hipertonia cardiacă

În endocrinopatii, hipertonia cardiacă poate fi permanentă — așa ca în hipertiroidism — sau poate apărea episodic, cu ocazia unei descărcări catecolaminice, a unei crize de hipoglicemie sau de tetanie etc.

Hipertonia cardiacă presupune : intensificarea arderilor în fibra cardiacă, existența unor rezerve energodinamice capabile să acopere arderile mai vii, prezența unor factori care să activeze stimularea cordului. Rezultă intensificarea travaliului cardiac care are drept consecințe : creșterea debitului/bătaie (efect al creșterii forței de contracție miocardică la un volum sanguin corespunzător), creșterea debitului circulator (efect al expulziei sistolice și al tahicardiei), scăderea vitezei lineare medii cu scurtarea timpului de circulație.

Zgomotele cardiace sînt puternice, sonore, uneori clacante ; șocul apexian violent și etalat ; pulsul tahicardic, săltăreț, amplu ; arterele carotide și aorta abdominală vizibil pulsatile.

— Cea mai caracteristică formă de cardiopatie hipertonică de origine endocrinologică este cea din hipertiroidism. La apariția ei concură mai mulți factori :

Scanned with OKEN Scanner

hipertonia simpatică — prin efectul permisiv al catecolaminelor și acțiunea directă a hormonilor tiroidieni asupra excitabilității cordului —, întoarcerea venoasă crescută, hipervolemia, creșterea forței de contracție a miocardului — prin hipertonie metabolică.

Deși arderile sînt mai intense, refacerea substratului energetic (glicogen, compuși fosforilați, ATP) este activată (efectul cuplării proceselor oxidative cu cele de fosforilare) și cordul face față în bune condiții suprasolicitării induse de accelerarea proceselor oxidative și a hipersimpatotonici: aceasta însă numai în faza „stenică", compensată a bolii. Deîndată ce procesele catabolice devin prevalente, rezervele energetice scad (prin decuplarea proceselor oxidative de cele de fosforilare) și cordul, în continuare hiperstimulat, devine incapabil să răspundă solicitărilor.

— În fazele inițiale ale hipercorticismului metabolic, performanțele travaliului cardiac sînt de asemenea crescute — este efectul mai bunei eficiențe metabolice, rezultate din ușurința cu care se formează ATP-ul și cu care se asigură rezervele energodinamice prin neoglicogeneză.

Hipertonii cardiace dar episodice, de scurtă durată și parțial asemănătoare celor din hipertiroidism se constată în feocromocitom, catecolaminemiile funcționale, insulinom, hipoglicemiile funcționale, obezitate cu hiperinsulinism. În aceste cazuri hipertonia cardiacă este determinată de catecolamine. Cordul devine hiperkinetic dar efortul său este susținut numai de substratul energodinamic preexistent; consumul energetic decurge fără posibilități de recuperare, ceea ce, în eventualitatea unui atac prelungit, determină epuizarea rezervelor.

Tulburări ale ritmului cardiac

Endocrinopatiile oferă întreaga gamă a tulburărilor de ritm cardiac: cu ritm rapid sau lent, cu ritm regulat sau neregulat, cu modificări de ritm constante sau ocazionale. Sînt frecvente tulburările prin afectarea automatismului.

Scanned with OKEN Scanner

Endocrinopatii cu ritm cardiac accelerat (hiperkineziile)

Ritmul cardiac accelerat apare în toate bolile endocrine în care există hipertonie simpatică.

— În hipertiroidie, hipertonia simpatică are dublă origine: efectul catecolaminic mediat de acțiunea permisivă a hormonilor tiroidieni și acțiunea lor directă asupra receptorilor specifici din centrii de automatism cardiac.

Tahicardia în hipertiroidism, constantă, este considerată unul din simptomele cardinale ale bolii. Se prezintă ca o tahicardie sinusală dar cu unele particularități: ritm de aproximativ 120 bătăi/min., extrem de labil — se modifică la cea mai mică mișcare și la emoții, nu dispare în somn, nu se rărește prin excitarea reflexă a vagului (de exemplu, prin compresiunea globilor oculari); nu cedează după administrarea digitalei și a beta-blocantelor.

Pe acest fond de tahicardie sinusală, în tireotoxicoze apar frecvent: extrasistole atriale persistente sau trecătoare, crize de tahicardie atrială paroxistică, fibrilație atrială, paroxistică sau *flutter* paroxistic (în cca 10—15% din cazuri). De menționat trecerea cu ușurință de la o tulburare de ritm la alta.

Deși nu există un paralelism riguros între frecvența pulsului și intensitatea tireotoxicozei, apariția extrasistolelor, dar mai ales a *flutter*-ului, a tahicardiei paroxistice sau a fibrilației atriale, denotă depășirea fazei de hipertonie simpatică și apariția unei suferințe cardiace organice — o cardiotireoză.

— În hipercatecolaminemie (feocromocitom sau descărcări catecolaminice funcționale) tulburările de ritm cardiac sînt exclusiv consecința hipersimpatotoniei. Ele survin de obicei în accese, fie sub forma de tahicardie sinusală, frecvent însoțită de extrasistole sau ca fibrilație sau ca tahicardie atrială paroxistică; mai rar — tahicardie ventriculară.

— În bolile endocrine care induc crize hipoglicemice (caşexia hipofizară, boala Addison, hipotiroidia, obezitatea, insulinomul sau hiperinsulinismul funcțional), hipoglicemia, antrenînd descărcări catecolaminice, produce modificările de ritm cardiac caracteristice hipercatecolaminemiei.

— În tetanie, scăderea calciului ionic — element moderator al excitabilității neuromusculare — determină tahicardii sinusale cu sau fără extrasistole. În

Scanned with OKEN Scanner

accesul de tetanie scăderea brutală a calciului ionic antrenează crize de tahicardie paroxistică sau fibrilaţie cu pericolul de stop cardiac.

— În hiperestrogenie şi climacteriu, dezechilibrul vegetativ prilejuieşte, premenstrual, în cazul hiperestrogeniei sau însoţind valurile de căldură, în cazul climacteriului — crize de tahicardie sinusală, extrasistole, fibrilaţie sau chiar tahicardie paroxistică.

Endocrinopatii cu ritm cardiac lent (bradikineziile)

În bolile endocrine ritmul cardiac lent este datorit fie unor tulburări de excitabilitate (hipertonie vagală sau hipotonie simpatică), fie unor tulburări de conductibilitate (blocuri), consecinţă a unor dezechilibre ionice sau leziuni miocardice.

— Hipotiroidia este boala endocrină prin excelenţă bradicardizantă. Rărirea ritmului cardiac este determinată de dominanţa vagală, la rîndul ei, consecinţă a hipotoniei simpatice (absenţa efectului simpatoton şi catecolaminic-permisiv al hormonilor tiroidieni). Ritmul sinusal se situează în jurul a 50 bătăi/minut; în procent de cca 33 există şi tulburări de conducere care interesează joncţiunea atrio-ventriculară şi etajul ventricular.

— Caşexia hipofizară evoluează cu bradicardie, determinată probabil de hipotiroidia pe care o implică.

— În hiperparatiroidism, bradicardia este consecinţa modificărilor de excitabilitate determinate de hipercalcemie. Aceeaşi hipercalcemie poate însă provoca aritmii ventriculare şi chiar fibrilaţie ventriculară.

— În boala Addison se poate produce oprirea temporară sau terminală a activităţii centrului sinusal datorită hiperkaliemiei.

— În acromegalie şi gigantism bradicardia pare să fie consecinţa modificărilor de excitabilitate survenite ca urmare a hipertrofiei fibrei miocardice.

— În formele grave sau în stadiile avansate, comatoase ale hiperinsulinismului se constată de asemenea bradicardie.

5 — C. 575

Scanned with OKEN Scanner

Modificări cardiace auscultatorii

Asurzirea zgomotelor cardiace

Asurzirea zgomotelor cardiace este caracteristică tuturor bolilor endocrine în care se produce hipotonie cardiacă sau exsudat pericardic: acromegalia, gigantismul, insuficiența tiroidiană, cașexia hipofizară, boala Addison.

Intensificarea zgomotelor cardiace

Intensificarea zgomotelor cardiace se percepe în bolile endocrine în care cordul este hiperton: hipertiroidia, feocromocitomul, catecolaminemiile funcționale, hipoglicemiile, tetania acută, hipercorticismul metabolic, obezitatea.

— Accentuarea zgomotului I la vîrf este frecventă în bolile endocrine care evoluează cu tahicardie: hipertiroidia, feocromocitomul, tetania.

— Accentuarea zgomotului II la aortă este frecventă în endocrinopatiile în care se produce hipertensiune arterială: hipertiroidia, hipercorticismul metabolic, obezitatea, feocromocitomul, hiperaldosteronismul.

— Accentuarea zgomotului II la pulmonară denotă creșterea presiunii în mica circulație; apare uneori în hipertiroidism.

Suflurile orificiale

Modificările dinamicii circulatorii din hipertiroidism facilitează apariția suflurilor cardiace: violența ejecției ventriculare, creșterea debitului sanguin, accelerarea vitezei fluxului sanguin, tensiunea diferențială mare fac ca unda sanguină să intre în vibrație și totodată, lovind puternic pereții și valvulele, să determine vibrația lor.

Suflurile, intense sau slabe, sistolice și rareori diastolice, uni- sau pluriorificiale, excelează prin inconstanța lor. Prin mecanisme și cu caractere stetacustice asemănătoare ele pot apărea și în puseurile de hipertensiune, generate de descărcările catecolaminice din feocromocitom sau hipercatecolaminemiile funcționale.

Scanned with OKEN Scanner

— Sufluri cu caracterul suflurilor anemice pot apărea în caşexia hipofizară, ca urmare a hipovolemiei şi anemiei.

— În acromegalie sau mixedem, suflurile orificiale pot apărea prin malocluzia valvulelor datorată hipertrofiei cardiace. Hipertrofia ventriculului stîng şi scleroza aortei explică suflul sistolic care apare uneori în sindromul Cushing.

Modificări ale tensiunii arteriale

Valoarea tensiunii arteriale depinde de următorii factori: forţa de pompare — tonusul funcţional cardiac —, calitatea conductorilor — elasticitatea vaselor —, fluidul circulant — cantitatea şi calitatea sîngelui circulant.

Aceste elemente pot fi influenţate în mod diferit de bolile endocrine, rezultînd scăderi sau creşteri ale tensiunii arteriale.

Hipotensiunea arterială

Hipotensiunea arterială este constantă în boala Addison, hipotiroidie, caşexia hipofizară, hipoaldosteronism.

— În boala Addison, hipotensiunea arterială este unul dintre semnele cardinale; hipotensiunea interesează atît presiunea sistolică cît şi pe cea diastolică, scăderile fiind convergente. Se instalează progresiv: în perioada de stare a bolii valorile tensiunii sistolice sînt sub 100 mmHg, iar ale celei diastolice, sub 60 mmHg, valori care, la efort, în loc să crească, scad; în fazele de decompensare a bolii (criza addisoniană) tensiunea se prăbuşeşte, valorile maximei căzînd sub 50 mmHg iar cele ale minimei, pînă la anulare.

Principalii factori determinanţi ai hipotensiunii addisoniene sînt: miocardopatia metabolică (epuizarea rezervelor energodinamice, tulburările electrolitice — scăderea Na^+ şi creşterea K^+) şi hipovolemia — scăderea masei circulante (consecinţă a depertiţiei hidroelectrolitice).

Scanned with OKEN Scanner

— În hipotiroidie, hipotensiunea arterială interesează în special presiunea sistolică; presiunea diastolică poate fi crescută. În orice caz tensiunea diferenţială este mică.

Scăderea tensiunii sistolice se datorează hipotoniei cardiace şi hiposimpatotoniei; scăderea tensiunii diferenţiale şi, eventual, creşterea presiunii diastolice sînt consecinţa creşterii rezistenţei vasculare prin procese ateromatoase.

— În caşexia hipofizară, hipotensiunea are drept cauze atît hipotiroidia cît şi hiposuprarenalismul pe care le provoacă. Scăderile tensiunii sînt importante, interesînd atît maxima cît şi minima; valorile se situează pentru tensiunea sistolică între 60 şi 80 mmHg şi pentru tensiunea diastolică, între 30 şi 40 mmHg.

— În hipoaldosteronism, tensiunea arterială scade mai ales din cauza hipovolemiei, consecinţă a deperdiţiei hidrosodice.

Hipertensiunea arterială

Hipertensiunea arterială este constantă în hiperaldosteronism, hipercorticismul metabolic şi hipertiroidie, frecventă în acromegalie şi inconstantă în unele forme de feocromocitom, descărcări catecolaminice funcţionale, stări hipoglicemice, obezitate.

— În hiperaldosteronismul primar (sindromul Conn), hipertensiunea arterială este constantă, bine tolerată şi interesează în mod egal atît tensiunea maximă cît şi pe cea minimă. Valorile se situează în jurul a 200 mmHg pentru maximă şi a 100 mmHg pentru minimă, dar pot fi şi mai crescute. Este consecinţa hipervolemiei determinată de retenţia sodică şi a hipertoniei arteriale determinate de hiperaldosteronism.

— În hipercorticismul metabolic, hipertensiunea arterială — dominată ca simptom prin frecvenţă (80—85%) şi complicaţii — se instalează progresiv, în perioada de stare a bolii, hipertensiunea interesînd atît maxima cît şi minima, atinge valori de 200—250 mmHg pentru maximă şi de 100—150 mmHg pentru minimă. În patogenia tensiunii sistolice se incriminează în principal creşterea volemiei (retenţie de apă şi sodiu), iar în patogenia hipertensiunii diastolice — creşterea rezistenţei vasculare prin atero- şi arterioscleroză,

Scanned with OKEN Scanner

consecință a tulburărilor survenite în metabolismul lipidelor și mucopolizaharidelor. La acestea se adaugă efectul mineralo- și glucocorticoizilor, de a crește sensibilitatea vaselor la substanțele presoare.

— În hipertiroidie hipertensiunea arterială are anumite caracteristici: tensiunea sistolică este crescută însă moderat; tensiunea diastolică este scăzută; tensiunea diferențială este mare. Aceste particularități se datoresc tulburărilor de dinamică circulatorie proprii hipertiroidismului: forța cu care este ejectat sîngele din ventricul pune în tensiune coloana sanguină arterială și presează puternic pereții arteriali, determinînd creșterea tensiunii sistolice; vasodilatația periferică (efect al hipertoniei vagale) scade presiunea diastolică. De fapt scăderea minimei este elementul constant și caracteristic; tensiunea diferențială mare este consecința diferenței mari dintre valorile tensiunii sistolice — normale sau ușor crescute — și ale tensiunii diastolice, întotdeauna scăzută.

— În acromegalie, hipertensiunea arterială este relativ frecventă (aproximativ în 30% din cazuri). Explicația ei este incertă; se incriminează: coexistența hiperaldosteronismului sau a efectului mineral-corticoid al somatotropului, hipervolemia și modificarea pereților vasculari ca urmare a tulburărilor metabolice.

— În feocromocitom, hipertensiunea arterială are caracter paroxistic, prin salturi tensionale care survin fie pe un fond de tensiune normală (în 15% din cazuri), fie pe un fond de hipertensiune moderată (în 50% din cazuri). Paroxismele de tensiune sînt brutale și masive, în cîteva minute valorile tensiunii sistolice putînd să se ridice pînă la 350 mmHg, iar ale celei diastolice, la 200 mmHg.

Cauza acestor paroxisme o constituie descărcările bruște și masive de catecolamine care provoacă: la nivelul cordului — sindrom hiperkinetic, la nivelul vaselor — puternică vasoconstricție iar la nivelul sîngelui circulant — creșterea vîscozității prin hemoconcentrație.

— În sindromul hipoglicemic (insulinom, hiperinsulinism funcțional) tensiunea arterială are caracter instabil, puseurile de hipertensiune fiind determinate de descărcările catecolaminice prilejuite de căderile glicemiei.

— În obezitate, la început, tensiunea arterială are caracter instabil datorită sindromului hipoglicemic;

Scanned with OKEN Scanner

cu timpul, hipertensiunea arterială devine permanentă și crește progresiv datorită hipercortizolismului asociat obezității și tulburărilor metabolismului lipidic care modifică rezistența vasculară (ateroscleroză).

— În hiperestrogenism și în climacteriu tensiunea arterială este labilă; puseurile tensionale, în general cu valori mici, sînt determinate de distonia vegetativă care caracterizează atît hiperestrogenismul cît și climacteriul.

Tulburări vasculare

Patologia endocrină implică cu regularitate tulburări vasculare; unele sînt predominant funcționale, altele lezionale.

Tulburări vasculare funcționale

Toate bolile endocrine care pot determina dezechilibru vegetativ asociază la simptomatologia lor clinică tulburări vasculare motorii.

— În descărcările catecolaminice (feocromocitom, descărcări catecolaminice funcționale) succesiunea tulburărilor vasomotorii este caracteristică: în timpul accesului se produce o puternică vasoconstricție care determină paloarea tegumentelor feței și extremităților și suspendă filtratul glomerular, urmată — în faza de rezoluție — de vasodilatație, transpirații, înroșirea tegumentelor și micțiuni frecvente și imperioase.

— În tetania acută vasoconstricția periferică însoțește cu regularitate accesul tetanic. Extremitățile sînt palide și reci.

— În tetania latentă și cronică, motilitatea vasculară periferică este extrem de labilă. Vasoconstricțiile apar cu ușurință, de exemplu la cele mai mici variații de temperatură și interesează în special extremitățile. Extinderea și intensitatea tulburărilor vasomotorii sînt foarte variate și instabile: poate fi interesată o porțiune dintr-un segment, de exemplu un deget, sau un segment întreg sau mai multe segmente; tegumentele sînt uniform palide sau marmorate, zonele palide alternînd cu zone cu colorație normală; alteori extremită-

Scanned with OKEN Scanner

ţile sînt cianotice. Tulburările circulatorii, în toate formele de tetanie, sînt însoţite de diverse manifestări parestezice: furnicături, înţepături, amorţeli, dureri, senzaţia de deget mort etc.

— În hiperestrogenism, labilitatea motorie vasculară este asemănătoare cu cea din tetania latentă, îndeosebi în a doua jumătate a ciclului sau în zilele care precedă menstra, cînd dominanta vagală poate determina tulburări în zona genitală — congestii ale organelor genitale externe — sau extragenitale — puseuri hemoroidale, varicoase, epistaxis, gingivoragii, hemoptizii etc.

— În climacteriu, tulburările vasculare funcţionale sînt principalul factor determinant al sindromului caracteristic, „valurile de căldură": eritem brusc care interesează în special partea superioară a trunchiului, gîtul şi faţa, cu senzaţie de căldură intensă şi transpiraţie abundentă. Fenomenul se produce fără cauză aparentă, ziua şi noaptea cu frecvenţă de la 1—2 la mai mult de 10 paroxisme pe zi. Crizele survin pe un fond de labilitate vasomotorie asemănătoare celei din tetanie.

— În insuficienţele gonadale, în special în cele ovariene şi cu precădere în cele secundare, labilitatea vasomotorie este constantă şi asemănătoare celei din tetania cronică, dar se poate manifesta şi paroxistic, sub forma „valurilor de căldură".

— În hipertiroidism tulburările vasculare funcţionale au caracter mai aparte: ele au aspectul vasodilataţiei periferice, dînd tegumentelor permanent culoarea rozată, în special în regiunea tiroidei; creşterea temperaturii tegumentelor provoacă bolnavului senzaţia continuă de căldură şi termofobie. Menţionăm dermografismul exagerat. Pe acest fond, marea labilitate psihică a hipertiroidienilor facilitează exacerbarea vasodilataţiei şi apariţia „eritemului emotiv".

Tulburări vasculare lezionale

Bolile endocrine în care survin tulburări ale metabolismului proteic, lipidic, glucidic, electrolitic asociază în complexul lor simptomatic şi tulburări vasculare lezionale. Aceste tulburări interesează atît arterele (atero- şi arterioscleroza), cît şi venele (insuficienţa venoasă cronică).

Scanned with OKEN Scanner

Deşi procesele lezionale vasculare sînt comune din punct de vedere morfopatologic, afectarea cu predilecţie a unor vase sau sisteme vasculare, intensitatea şi evoluţia proceselor sînt particulare fiecărei boli endocrine. Aceasta presupune că fiecare glandă endocrină intervine în mod determinant în patogenia fenomenului, presupunere rămasă încă neelucidată.

— În acromegalie, hiperglicemia, creşterea cantităţii de acizi graşi liberi, retenţia de sodiu, dereglările în sinteza proteinelor, tulburările dinamicii circulatorii, ca şi megalizarea structurilor sînt factorii incriminaţi în hipertrofia vaselor şi degenerarea lor structurală. Procesul sclerogen afectează toate elementele constitutive ale peretelui vascular şi interesează arterele mari, arterele coronare şi vasele periferice. Varicele sînt frecvente.

— În hipotiroidie domină procesele ateroscleroase (depuneri lipidice şi reacţie scleroasă în intima arterelor mari). Sînt interesate arterele mari şi viscerale — coronare, pancreatice, renale —, ceea ce explică afectarea organelor respective.

În patogenia aterosclerozei hipotiroidiene sînt incriminate mai ales tulburările metabolismului lipidic — hipercolesterolemia, creşterea cantităţii de acizi graşi liberi, de fosfolipide şi beta-lipoproteine —, tulburările în metabolismul mucoproteinelor şi încetinirea circulaţiei.

Varicele sînt de asemenea frecvente în hipotiroidie. Ele sînt consecinţa hipotoniei simpatice, hipotoniei musculaturii netede a peretelui — scăderea tonsului funcţional celular prin diminuarea arderilor şi a încetinirii circulaţiei de întoarcere.

— În feocromocitom procesul aterosclerotic, care afectează cu predilecţie aorta şi coronarele, este consecinţa mobilizării lipidelor produsă de adrenalină, cu creşterea colesterolului, acizilor graşi liberi şi a fosfolipidelor. Se adaugă şi traumatismul mecanic al vaselor, produs de coloana puternic ejectată de ventricul şi recepţionată de peretele unui vas cu elasticitatea scăzută prin hipersimpatotonie.

— În hiperparatiroidism tulburările vasculare se caracterizează prin leziuni necrotice urmate de calcifiere, leziuni constituite în media vaselor mijlocii.

— În tetanie se constată precipitări calcare în diferite ţesuturi şi organe, ca şi în media vaselor, în special a arterelor bazilare.

Scanned with OKEN Scanner

— În diabetul insulinic leziunile vasculare sînt precoce, intense și evolucează rapid. Leziunile vasculare degenerative sînt variate: ateroscleroza afectează aorta, arterele coronare, cerebrale și renale; arterioscleroza (hialinizarea și sclerozarea arterelor) interesează de asemenea vasele mari, în special ale membrelor inferioare, dar și vasele mici — microangiopatie — din retină, ficat, splină, rinichi.

În patogenia vasculopatiei diabetice se incriminează tulburările în metabolismul lipidic induse de absența insulinei, la care se adaugă și acțiunea altor factori — kalicreina, vagotonina, factorul lipocaic — , implicați în apariția tulburărilor pancreatice.

— În hipercorticismul metabolic, atero- și arterioscleroza par favorizate de efectul corticoizilor asupra mucopolizaharidelor, lipidelor și echilibrului fluidocoagulant dar mai plauzibil ar fi efectul anticorpogen al acestora care ar facilita acțiunea aterogenă a unui presupus factor imunitar. Sînt interesate vasele cerebrale, coronarele, aorta. Arterele mici și arteriolele prezintă frecvent fenomene de hialinizare.

O tulburare particulară hipercortizolismului este friabilitatea vaselor mici, determinată de liza proteică a peretelui vascular. Ea este cauza unui sindrom hemoragipar, în general banal și numai uneori redutabil, manifestat prin sufuziuni sanguine, hemoptizii, gingivoragii, hematemeze, melene etc.

Insuficiența venoasă cronică, frecventă, este favorizată de: hipotonia peretelui vascular (liza proteică), presiunea venoasă crescută, scăderea vitezei de circulație, staza venoasă. Sînt afectate venele mari — varice ale membrelor inferioare — și mai ales venele mici și superficiale.

La față — pe bărbie, pometii obrajilor, pe nas — venele mici și superficiale, dilatate și sinuoase, desenează arabescuri de teleangiectazie. Tegumentele zonelor respective sînt de culoare roșu-închis sau cianozate, consecință a dezoxigenării puternice a sîngelui prin stază.

Afectarea pericardului

— În hipotiroidie și mai ales în mixedem, edemul mucos invadează tegumentele, mucoasele și seroasele. Infiltratul pericardic — vîscos, gălbui și bogat în albumină — poate fi uneori masiv, atingînd 300—400 ml și dînd cordului aspectul caracteristic, „în carafă".

Scanned with OKEN Scanner

— În cașexia hipofizară s-a semnalat uneori existența unui revărsat pericardic bogat în proteine și cristale de colesterol.

— În acromegalie a fost consemnată îngroșarea pericardului și calcifierea sa.

Tulburările digestive în endocrinopatii

Volumul, motilitatea și secreția diferitelor segmente ale tubului digestiv sînt constant modificate în majoritatea bolilor endocrine. Tulburările dispeptice induse de aceste modificări fac parte din acuzele subiective ale endocrinopaților și nu rareori au orientat eronat diagnosticul.

În raport cu afecțiunea endocrină care le produce, unele tulburări digestive au caracter constant și evoluție cronică, altele survin episodic și cu manifestări acute, pentru ca alteori, pe fondul de evoluție cronică, să survină fenomene acute.

Tulburări de deglutiție

Tulburările de deglutiție care apar în unele endocrinopatii au diferite cauze : defect de deglutiție, obstacol mecanic esofagian extrinsec, spasm esofagian.

— Macroglosia caracteristică acromegaliei și mixedemului, asociată în cazul acestuia din urmă cu hiposalivația, împiedică formarea și împingerea corectă a bolului alimentar ; deglutiția este defectuoasă, bolnavul se înecă și adesea alimentele refluează pe nas.

— Gușile cervicale mari, parțial retrosternale sau gușile plonjante (dezvoltate intratoracic) produc compresiuni mecanice pe segmentul cervical sau toracic superior al esofagului, compresiuni care îl obstruează parțial sau total. În obstrucțiile parțiale, progresia bolului este jenată ; bolnavul acuză disfagie și ușoare dureri retrosternale în timpul deglutiției. În obstrucțiile totale, alimentele sînt rejectate imediat după înghițire.

— Spasmele esofagiene sînt frecvente în tetanie. În tetania latentă și cronică au caracter inconstant și capricios ; uneori pot trece alimentele consistente dar

Scanned with OKEN Scanner

nu cele lichide, alteori este invers. În timpul accesului acut de tetanie, spasmul esofagian poate bloca complet tranzitul.

Modificări de volum al tubului digestiv

Modificările de volum pot interesa unul sau mai multe segmente ale tubului digestiv.

Hipertrofia

Hipertrofia unor segmente ale tubului digestiv este frecventă în acromegalie, gigantism, mixedem și diabet insipid.

— În acromegalie, hipertrofia — mai ales a stomacului și colonului — face parte din macrovisceria caracteristică bolii. Ea este, în primul rînd, consecința hiperplaziei și hipertrofiei celulare induse de hormonul somatotrope în exces.

Stomacul apare la examenul radiologic mărit de volum, cu mucoasa hipertrofiată și pliurile îngroșate.

Duodenul este de asemenea alungit și dilatat.

În ceea ce privește intestinul gros, megacolonul (colon dilatat) și dolicocolonul (colon alungit) sînt constante.

— În gigantism există modificări similare cu cele din acromegalie dar, în acest caz, hipertrofia segmentelor respective este relativă : ele sînt mari în comparație cu subiecții normali ; raportate la talia gigantului, sînt însă proporționale.

— În mixedem, hipotonia musculară destinde organele cavitare cu rol de rezervoare temporare — stomacul și intestinul gros — , iar edemul le infiltrează. Radiologic, stomacul apare voluminos, cu mucoasa îngroșată și netedă prin ștergerea pliurilor iar intestinul gros, alungit, dar mai ales dilatat.

— În diabetul insipid volumul mare al stomacului este consecința distensiei și dilatației sale, survenită în urma cantităților mari de apă ingerată.

Hipotrofia

Hipotrofia unor segmente ale tubului digestiv se constată rar în endocrinopatii.

— Stomacul de volum mic a fost semnalat uneori în cașexia hipofizară.

Scanned with OKEN Scanner

— În nanismul hipofizar toate segmentele tubului digestiv sînt diminuate ca volum și lungime în comparație cu normalul; ele sînt însă proporționale cu talia nanicului.

Tulburări secretorii

Secreția salivară este *crescută* în acromegalie, consecință a hiperplaziei și hipertrofiei glandelor salivare; ea este *scăzută* în hipotiroidie și mai ales în mixedem, datorită hipotoniei vegetative.

Secreția gastrică este frecvent modificată în endocrinopatii. Mecanismele sînt puțin cunoscute și aceasta cu atît mai mult cu cît uneori modificările par paradoxale; în aceeași boală se înregistrează atît cazuri cu hiposecreție cît și cazuri cu hipersecreție gastrică.

Secreția gastrică este *scăzută* în: hipotiroidie, cașexie hipofizară, diabet insipid, hipertiroidie, boala Addison.

— În hipotiroidie, hipoclorhidria apare ca o consecință a hipotoniei vagale, hipotrofiei și edemului mucoasei gastrice.

— În cașexia hipofizară, hipoaciditatea are mai multe cauze: hipotonia vegetativă, hipocortizolismul, insuficiența de ACTH — ca factori care activează secreția — și atrofia mucoasei.

— În diabetul insipid, deși nu există o tulburare secretorie, scăderea concentrației de acid clorhidric se datorează diluției prin ingestie crescută de apă.

— În hipertiroidie, cazurile cu hipoaciditate ar corespunde unei dominante ortosimpatice.

— În boala Addison, insuficiența cortizolică este fără îndoială cauza imediată a hipoclorhidriei.

Secreția gastrică este *crescută* în: boala Addison, hipertiroidism, hiperparatiroidism.

— În cazurile de boală Addison cu hipersecreție gastrică, stimulul secretor ar putea fi atribuit secreției excesive de ACTH.

— În hipertiroidisme cu hiperclorhidrie, hipervagotonia și efectul secretor al catecolaminelor, mediat prin acțiunea permisivă a hormonilor tiroidieni, explică hipersecreția gastrică.

— În hiperparatiroidism secreția gastrică ar fi stimulată de gastrina secretată în exces în condiții de hipercalcemie.

Scanned with OKEN Scanner

În raport cu endocrinopatia determinantă, tulburările de motilitate gastrointestinală se pot manifesta ca hiperkinezii, hipokinezii sau diskinezii gastrice, intestinale și colecistice.

Hiperkineziile

Hiperkineziile gastrointestinale sînt frecvente în hipertiroidii și în tetania acută.

— În hipertiroidii hiperkinezia gastrointestinală constituie una dintre principalele manifestări ale bolii.

Radiologic, stomacul apare hiperton, cu unde adînci de constricție, uneori în clepsidră, cu evacuare rapidă; intestinul este de asemenea hiperkinetic, cu pasajul baritat rapid.

Clinic, hiperkinezia digestivă din hipertiroidism se manifestă prin scaune frecvente, 3—4 pe zi, numărul lor crescînd progresiv cu intensitatea bolii pînă la 10—12. Nu este vorba de o diaree propriu-zisă, ci de o hiperdefecație, rezultat al tranzitului intestinal accelerat, o derulare rapidă a unui fenomen fiziologic. Scaunele, deși prost formate, nu conțin elemente patologice; în schimb sînt bogate în reziduuri numai parțial digerate, consecință a diminuării timpului de digestie și absorbție.

În hipertiroidism, datorită malabsorbției intestinale, aportul alimentar, deși abundent (hiperfagie), nu poate suplini deperdiția rezultată din combustia intensificată. Este principala cauză care determină pierderile în greutate masive și rapide, caracteristice bolii.

Hiperkinezia gastrointestinală din hipertiroidism este expresia hipertoniei vagale — vagul fiind elementul excitomotor al tubului digestiv; parasimpatoliticele (Beladona, Atropina) restabilesc tranzitul.

— În tetania acută, facultativ, hiperkinezia gastrointestinală poate face parte din cortegiul simptomatic al crizei de tetanie sau, mai rar, poate apărea ca unica manifestare a crizei. Este consecința spasmelor musculaturii netede — leiospasm —, determinate de scăderea brutală a calciului sanguin.

Spasmul tetanic gastric se manifestă prin dureri violente epigastrice, uneori de intensitate tabetiformă,

Scanned with OKEN Scanner

apărute brusc. Sînt însoţite de expulzia explozivă a alimentelor sub forma de vărsături, imediat după ingestie — în cazul spasmului cardiei — sau a conţinutului gastric — în cazul spasmului piloric.

Spasmul tetanic intestinal se manifestă prin dureri abdominale apărute brusc. Durerile sînt intense, colicative, difuze, localizate sau migratorii, însoţite de zgomote hidro-aerice. Mişcările intestinului pot să fie simţite palpator sau vizibile pe peretele abdominal. Pot fi însoţite de evacuări explozive ale conţinutului intestinal.

Hipokineziile

Hipokineziile gastrointestinale sînt constante în hipotiroidie, în bolile endocrine care asociază hipotiroidia (caşexia hipofizară), în hiperparatiroidism, în acromegalie.

— În hipotiroidism stomacul şi intestinul sînt atone, leneşe, cu evacuare lentă. Tranzitul intestinal încetinit instalează o constipaţie prelungită — scaun la cîteva zile sau săptămîni — şi rebelă la laxative. Meteorismul intestinal destinde abdomenul care apare balonizat, cu timpanism uniform şi sensibil la presiune.

Hipokinezia hipotiroidiană este consecinţa hipotoniei vagale; tratamentul cu hormoni tiroidieni restabileşte tranzitul.

— În caşexia hipofizară, un complex de factori — hipocorticismul, hipotiroidismul, hipoaciditatea gastrică etc. — explică hipokinezia gastrointestinală.

— În hiperparatiroidism, tranzitul intestinal încetinit este o consecinţă a efectului excitomoderator exercitat de calciul ionic în exces.

— În acromegalie, modificările de excitabilitate ale fibrei musculare hipertrofiate de volum ca şi mega- şi dolicocolonul sînt cauzele hipokineziei gastrointestinale şi ale constipaţiei uneori rebele.

Diskineziile

Diskineziile gastrointestinale se caracterizează prin fenomene de hiper- şi hipokinezie a tranzitului, coexistînd sau alternînd în timp.

Scanned with OKEN Scanner

Fenomenele diskinetice intestinale sînt foarte variate: tulburare a tranzitului situată deasupra plăcii rectosigmoidiene împiedicînd circulaţia fecalelor în sigmoid şi anulînd efectul stimulator necesar defecaţiei; spasm al sfincterului anorectal; atonie a colonului ascendent cu spasm pe colonul descendent sau sigmoid etc.

Clinic, diskineziile intestinale se manifestă prin: balonări, jenă sau dureri abdominale vagi, constipaţie sau perioade de constipaţie alternînd cu perioade de diaree. În perioadele de constipaţie uneori senzaţia de defecaţie este abolită, alteori imperioasă, cu caracter de tenesme; scaunul este laborios, incomplet, în panglică sau granulaţii, uneori acoperit de mucus; alteori unei tranşe cu caracter schibalic îi urmează un debaclu diareic etc.

Fenomenele diskinetice intestinale sînt caracteristice îndeosebi distoniilor vegetative. De aceea se întîlnesc în hiperestrogenism, în climacteriu, în formele fruste de hipertiroidie, în tetanie.

— În hiperestrogenism, deseori fenomenele diskinetice intestinale de fond se intensifică, precedînd cu cîteva zile menstruaţia.

— În tetania latentă şi cronică, variaţiile calciului sanguin în jurul limitei sale inferioare modifică motilitatea intestinală în sensul unor alternanţe de tranzit normal cu hiperkinezie intestinală.

— Alternanţele de tranzit intestinal — hipokinezie cu hiperkinezie — sînt caracteristice şi bolii Addison; în fazele compensate ale bolii domină tranzitul intestinal lent, constipaţia; în fazele decompensate, retenţia de sodiu şi apă în ansele intestinale accelerează tranzitul şi apar diaree şi vărsături; în fazele finale tulburările circulatorii de la nivel intestinal determină pareza intestinală.

Tulburări dispeptice

Întreaga gamă de tulburări digestive — tulburări de secreţie, modificări de volum, tulburări de kinetică — determinate de bolile endocrine amintite, au ca manifestare subiectivă complexul fenomenelor dispeptice, variat nuanţate: senzaţie de plenitudine, inapetenţă, greaţă, balonări, eructaţii, flatulenţă, jenă, dureri abdominale difuze sau colici, uneori vărsături.

Scanned with OKEN Scanner

În endocrinopatii colecistul este afectat mai ales prin componenta sa vegetativă.

— Hipertonia vagală din hipertiroidie determină hiperkinezie colectistică, fenomen în general fără expresie clinică, dar prezent radiologic.

— În hipotiroidie, hipotonia vagală și musculară relaxează colecistul, care, radiologic, apare hipertrofiat ca volum, hipokinetic sau aton. Litiaza biliară este fecventă, formarea concreţiunilor fiind facilitată de faptul că fenomenului de stază și edem mucos i se asociază secreţia biliară bogată în colesterol, hipercolesterolemia fiind o tulburare metabolică constantă a hipotiroidismului. Clinic, litiaza biliară din hipotiroidie este bine suportată datorită atoniei colecistului. Ea se demască prin colici de îndată ce se începe tratamentul cu hormoni tiroidieni, hormoni care activează contracţiile colecistului.

— În tetania latentă și cronică scăderile moderate ale calciului ionic întreţin o stare de hiperexcitabilitate a colecistului, cu hiperkinezii tranzitorii și manifestările clinice ale diskineziilor biliare banale.

— În tetania acută, în contextul spasmelor musculaturii netede poate fi implicat și colecistul, ceea ce asociază spasmelor musculaturii striate și crize colecistice violente.

— Hiperestrogenismul, prin modificările tonusului vegetativ și hipocalcemia pe care le produce, înscrie cu regularitate în tabloul său clinic fenomene de diskinezie biliară.

Foamea și apetitul în endocrinopatii

Foamea este expresia unei necesităţi prin care organismul este solicitat să aducă din afară, pe cale digestivă, material alimentar energetic și plastic.

Foamea este condiţionată de doi centri hipotalamici care funcţionează în tandem : centrul ventro-medial și cel dorso-lateral. Funcţia lor este determinată, în primul rînd, de variaţiile glicemiei (fig. 28); tendinţa glicemiei de a scădea sub o anumită limită (<80 mg%) diminuează cantitatea de glucoză pătrunsă în centrul

Scanned with OKEN Scanner

ventro-medial și, totodată, cantitatea de energie elaborată de acesta. În aceste condiții, centrul dorso-lateral devine avid de glucoză și apare senzația de foame — necesitatea ingerării de alimente. Alimentele ingerate

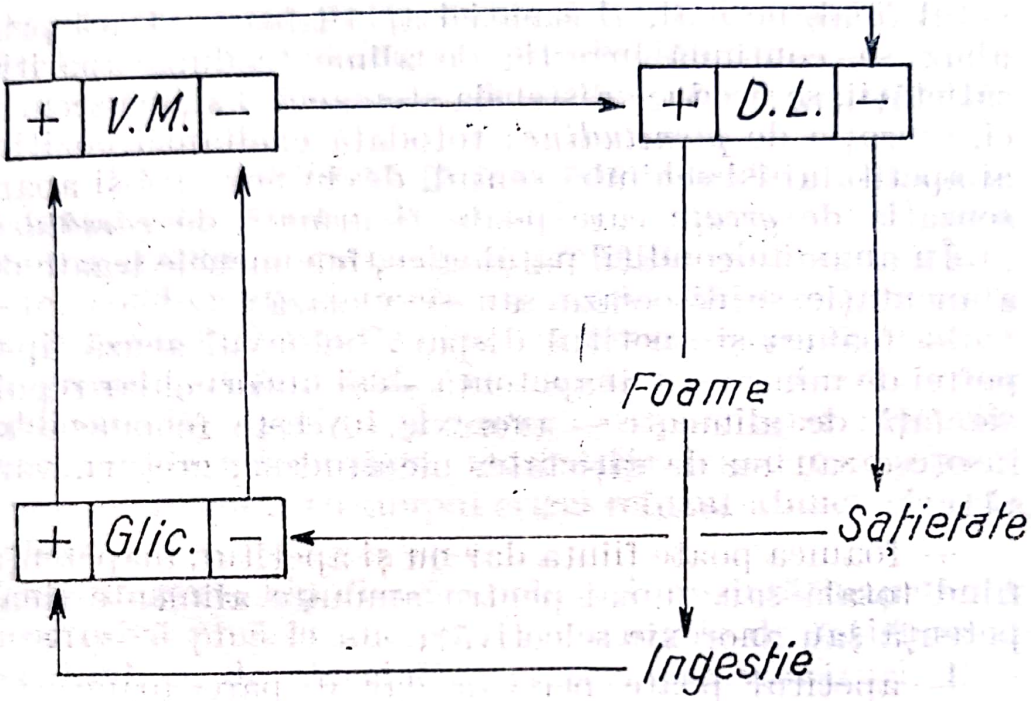

Fig. 28. — Mecanismul de reglare a glicemiei: *V.M.* — centrul ventro-medial; *D.L.* — centrul dorso-lateral; *Glic.* — glicemia; (+) crește; (−) scade.

cresc glicemia și astfel centrul ventro-medial furnizează energia suficientă pentru a deprima centrul dorso-lateral — senzația de foame dispare.

Fiziologic, hipoglicemia postprandială atingînd valori critice la 5—6 ore după masă, stabilește orarul ritmului de alimentare.

Foamea apare ca o necesitate obiectivă care, odată îndeplinită, procură o senzație particulară, plăcută, de *satisfacție*. Perspectiva plăcerii consecutivă satisfacției alimentare naște dorința de mîncare — *apetitul*. Apetitul este forma subiectivă a necesității care anticipează, și parțial însoțește, plăcerea dorinței satisfăcute. Așadar, cele două fenomene, foamea și apetitul, nu sînt identice. În mod normal ele se însoțesc și se determină reciproc: foamea, ca necesitate, naște dorința de a mînca — apetitul, — iar apetitul, ca dorință, naște necesitatea de a-l satisface — foamea.

Însușirile organoleptice ale alimentelor constituie excitanții specifici ai apetitului. Ei acționează direct, pe calea simțurilor, prin simplă evocare sau condițio-

nare, declanșînd sau accentuînd foamea. Dar, în timpul ingestiei, alimentele își pierd progresiv valoarea de excitanți pozitivi. În consecință, pofta de mîncare scade treptat, pînă la anulare. Apetitul și foamea odată rezolvate, sînt urmate de senzația de *saţietate*. Saţietatea este actul final, normal, al ecuației apetit-foame. Dacă prin abuz se continuă ingestia de alimente după apariția saţietăţii, se produce distensia stomacului și, consecutiv ei, senzația de *plenitudine*; totodată excitanții pozitivi ai apetitului își schimbă sensul, devin negativi și apare senzația de *greață* care poate fi urmată de *vărsături*.

În anumite condiții patologice, fenomenele legate de alimentaţie se disociază sau se viciază;

— foamea și apetitul dispar; bolnavul acuză lipsa poftei de mîncare — inapetență — și uneori chiar repulsie față de alimente — anorexie. Aceste fenomene se însoțesc sau nu de saţietate, plenitudine, greţuri, vărsături;

— foamea poate ființa dar nu și apetitul, inapetența fiind totală sau numai pentru anumite alimente (inapetență sau anorexie selectivă);

— apetitul poate persista dar dispare foamea — *afamie*;

— apetitul și foamea pot fi intensificate — *hiperorexie* —, avînd drept corolar *hiperfagia* — ingestia crescută de alimente —, *polifagia* — necesitatea de a mînca des, — *tahifagia* — ritmul de ingestie rapid —, și, ca fenomen paroxistic, *bulimia* — foame permanentă și cantitativ nepotolită;

— apetitul se poate perverti, bolnavul consumînd elemente care nu fac parte din meniu în mod normal — *parorexie*.

Numeroase boli endocrine, prin mecanisme diferite, se însoțesc, unele de diminuări sau pierderi, altele de intensificări sau chiar exacerbări ale foamei și apetitului.

Boli endocrine cu diminuarea sau pierderea foamei și a apetitului

Sînt, în general, consecința diminuării arderilor și creșterii consecutive a pragului de excitabilitate a centrilor hipotalamici, responsabili cu reglarea foamei și a

Scanned with OKEN Scanner

saţietăţii. La aceasta se asociază hipoclorhidria şi hipokinezia gastrică, factori care, la rîndul lor, lipsesc de stimulii respectivi centrul ventro-medial.

— Hipotiroidia : se manifestă prin apetit şi foame diminuate, cu senzaţie de saţietate şi plenitudine. Bolnavii mănîncă rar, puţin, mestecă încet şi se satură repede. Uneori prezintă inapetenţă absolută.

— Hiperparatiroidia : determină anorexie, greaţă, vărsături.

— Boala Addison : în faza compensată a bolii inapetenţa este constantă, uneori cu anorexie mai ales pentru grăsimi şi carne. Sînt preferate alimente sărate, acre, condimentate, sarea ca atare. Bolnavii mănîncă puţin, se satură repede şi acuză senzaţie de plenitudine şi greaţă postprandială. În fazele care precedă criza addisoniană, apetitul şi foamea dispar, apar greţurile nelegate de alimentaţie, masticaţia însăşi este obositoare, epuizantă. În timpul crizei refuzul alimentar este total.

— Caşexia hipofizară : bolnavii prezintă inapetenţă progresivă pînă la anorexie, cu senzaţie de saţietate şi plenitudine, de obicei fără greţuri sau vărsături. Bolnavii mănîncă puţin şi rar.

— Anorexia mintală. Deşi la început anorexia mintală nu este o boală endocrină, ea devine o endocrinopatie plurimorfă prin implicaţiile endocrine care survin pe parcurs. Boala debutează cu refuz alimentar deliberat şi vărsături provocate. Cu timpul, fenomenele devin condiţionate şi li se adaugă inapetenţa indusă de insuficienţa tiroidiană şi corticosuprarenală, determinate de denutriţie.

Boli endocrine cu intensificarea sau exacerbarea foamei şi a apetitului

Intensificarea sau exacerbarea foamei şi a apetitului survine în acele boli în care domină catabolismul intens (hipertiroidism, feocromocitom), în care se produc variaţii mari ale glicemiei, cu scăderi marcate (hipertiroidism, hiperinsulinism, obezitate) sau în boli cu incapacitatea glucozei de a fi utilizată în celule (diabet insulinic).

— Hipertiroidia : se caracterizează prin foame imperioasă şi frecvenţă dar, în general, uşor de satisfăcut. Bolnavii mănîncă mult, repede şi des, uneori prezintă

Scanned with OKEN Scanner

bulimie urmată de senzaţie de plenitudine, greaţă şi vărsături.

— Hiperinsulinismul funcţional sau lezional : foame permanentă sau în puseuri, cu senzaţie de rău pe nemîncate („gol în stomac", dureri de foame), irascibilitate, nervozitate, neliniște, transpiraţii, anxietate, începeţoşarea vederii, înfundarea urechilor, tremurături, răcirea extremităţilor, palpitaţii, extrasistole, salivaţie etc.

— Feocromocitom : tulburări asemănătoare celor din hiperinsulinism, dar cu caracter de crize paroxistice.

— Acromegalia determină foame exagerată, chiar voracitate şi senzaţie de plenitudine.

— Obezitatea : oferă tabloul celor mai caracteristice tulburări ale foamei şi apetitului exagerat, în special formele prin leziuni hipotalamice.

Apetitul crescut, cu caracter permanent şi uşor de exacerbat la stimuli alimentari senzoriali sau imaginativi, face ca bolnavii să fie pofticioşi şi jinduitori.

Foamea este imperioasă şi greu de satisfăcut : excitanţii alimentari, pe măsura ingestiei de alimente, cresc, în loc să scadă apetitul (prag de excitabilitate crescut al centrului saţietăţii). Bolnavii mănîncă fără a se sătura; din contra, pofta de mîncare creşte pe măsura ingestiei, justificînd în acest caz zicala „pofta vine mîncînd". În consecinţă, cantităţile ingerate sînt apreciabile iar epitetele de „lacom", „hulpav", „nesăţios" etc. nu fac decît să încerce a caracteriza abaterea de la normal. Uneori plenitudinea se rezolvă prin vărsături fără greţuri şi, paradoxal, fără scăderea apetitului.

Bolnavii sînt aserviţi preocupărilor legate de mîncare; dacă la început foamea survine cu o anumită ritmicitate — la interval de 3—4 ore — , cu timpul tinde să se permanentizeze, tulburînd pînă şi somnul de noapte.

Deşi, în general, nu există preferinţe alimentare, se observă opţiunea pentru dulciuri şi făinoase.

Foamea nesatisfăcută este însoţită de tot cortegiul de fenomene care caracterizează starea de „rău pe nemîncate".

— Diabetul zaharat, atît în perioada iniţială, de „diabet gras" cît şi în perioada de debut a epuizării pancreatice, prezintă clasicele tulburări — polifagia şi polidipsia. Polifagia este asemănătoare celei din obezitate.

Scanned with OKEN Scanner

Apetitul capricios

Are ca simptome particulare alternanţe de inapetenţă sau anorexie cu senzaţie de plenitudine, greaţa şi chiar vărsăturile cu hiperorexie şi hiperfagie, uneori cu preferinţe şi bizarerii alimentare. Este caracteristic hiperestrogeniei şi tulburărilor de climacteriu (faza hiperestrogenică).

Tulburări ponderale în endocrinopatii

Abaterile de la greutatea normală se pot manifesta fie prin creşteri, fie prin scăderi ponderale.

Orice abatere ponderală se apreciază în raport cu greutatea ideală corespunzătoare sexului, înălţimii şi vîrstei subiectului respectiv.

Greutatea ideală se poate afla din tabele special întocmite (tabelul I) sau se poate calcula prin formula Lorenz:

$$P = T - 100 - \left(\frac{T - 150}{4}\right)$$

în care P = greutatea exprimată în kg şi T = talia exprimată în cm.

Formula dă estimări aproximative care trebuie corectate în raport cu: carura, vîrsta, sexul, rasa etc.

La aprecierea dezvoltării ponderale vom ţine seama că:

— dezvoltarea ponderală este aproximativ proporţională cu creşterea taliei, cu un decalaj în favoarea taliei la prepubertate şi un uşor decalaj în favoarea greutăţii după desăvîrşirea creşterii în înălţime. Se consideră că greutatea ideală este atinsă către vîrsta de 30 de ani şi că această greutate trebuie să se menţină în continuare;

— la bărbat, în dezvoltarea ponderală, masa proteică şi în special masa musculară este mai importantă; la femeie — masa adipoasă;

— depunerea normală a panicului adipos diferă în funcţie de sex. Panicului adipos, mai bine reprezentat la femeie, domină pe etajul inferior al abdomenului, pe pube, coapse, şolduri, fese (calote fesiere) şi în jurul

Scanned with OKEN Scanner

Tabelul

Media și deviația standard a cinci dimensiuni corporale la copii între

Sexul	Vîrsta (ani)	Greutatea (kg)		Statura (cm)	
Băieți	3	15,06	1,685	96,46	4,010
	4	16,43	2,011	101,56	4,707
	5	18,66	2,536	108,87	5,137
	6	21,10	3,044	115,47	5,637
	7	22,60	2,842	119,87	5,186
	8	25,86	4,022	126,43	5,322
	9	29,02	4,930	132,35	5,682
	10	32,26	6,406	136,44	5,928
	11	35,00	5,851	141,25	6,274
	12	39,74	8,410	147,66	8,019
	13	43,21	7,865	152,58	8,174
	14	49,78	9,144	160,25	9,427
	15	54,58	9,410	165,12	8,016
	16	61,15	9,073	171,03	6,949
	17	63,61	8,800	172,16	6,687
	18	65,07	8,225	173,19	6,177
Fete	3	14,63	1,677	95,29	4,414
	4	16,30	1,931	100,90	4,431
	5	18,59	2,761	108,40	5,370
	6	20,81	2,918	114,54	5,036
	7	22,73	3,757	119,16	5,932
	8	25,84	4,307	126,70	5,807
	9	28,75	5,034	131,61	6,101
	10	32,01	6,664	136,36	6,957
	11	35,82	6,783	142,51	6,938
	12	41,59	7,914	149,32	7,547
	13	46,09	7,951	154,05	6,454
	14	50,76	7,923	157,38	6,026
	15	52,52	7,803	158,41	5,293
	16	54,05	7,896	159,10	5,884
	17	56,48	7,799	160,05	6,012
	18	55,54	6,577	159,58	5,278

articulațiilor mari, pe care le rotunjește. Dimorfismul sexual al paniculului adipos se definește la pubertate și se perfectează după aceea.

Au fost propuse numeroase metode de determinare a masei adipoase a organismului : aprecierea radiologică a țesutului adipos în puncte precise, determinarea densității corpului sub apă, determinarea apei totale a organsimului, determinarea prin indicatori liposolubili etc. ; toate sînt metode laborioase și au mai degrabă interes științific. O metodă comodă și utilă a fost propusă de Pett și Ogilvie : se măsoară grosimea pliului tricipital la jumătatea distanței dintre acromion și olecran ; valorile obținute se compară cu cele normale, redate în figura 29.

Scanned with OKEN Scanner

3 și 18 ani (după datele Institutului de Endocrinologie „C.I. Parhon")

Pubis-sol (cm)		Diametrul biacromial (cm)		Diametrul bitrohanterian (cm)	
44,10	2,742	21,26	1,110	17,11	0,937
47,44	2,941	22,18	1,231	17,68	0,998
51,90	3,241	23,61	1,285	18,66	1,136
56,24	3,854	24,89	1,245	19,60	1,299
58,79	3,277	25,66	1,315	20,19	1,212
63,33	3,352	27,26	1,784	21,78	1,552
67,01	3,993	28,29	2,080	22,70	1,729
69,81	3,967	29,25	1,865	23,51	2,028
72,96	4,269	30,21	1,643	24,53	1,678
76,69	5,228	31,15	2,072	25,74	2,063
79,91	4,919	32,39	2,206	26,63	2,239
83,73	5,271	34,22	2,605	28,26	2,309
86,09	4,907	35,31	2,512	29,56	2,283
88,66	4,780	37,27	2,098	30,86	1,882
88,79	4,716	37,98	2,089	31,11	1,676
89,28	4,289	38,72	2,205	31,42	1,605
44,26	2,747	21,04	1,213	17,09	1,346
47,47	2,765	22,12	1,225	17,75	0,951
52,18	3,265	23,50	1,265	18,67	1,188
55,89	3,124	24,65	1,264	19,68	1,187
59,00	3,745	25,55	1,690	20,42	1,613
63,80	3,739	27,08	1,763	21,77	1,837
67,01	4,207	28,26	1,910	22,95	1,787
70,40	4,293	29,18	1,816	24,14	2,043
74,05	4,665	30,50	1,866	25,39	2,087
76,67	4,548	31,84	2,025	27,08	2,198
80,02	4,129	32,83	1,850	28,58	2,321
81,34	4,113	33,83	1,765	29,70	1,905
81,59	3,973	34,13	1,689	30,33	1,840
81,84	4,146	34,31	1,719	30,81	1,801
81,77	4,050	34,47	1,732	30,97	1,850
81,78	3,938	34,51	1,665	30,79	1,672

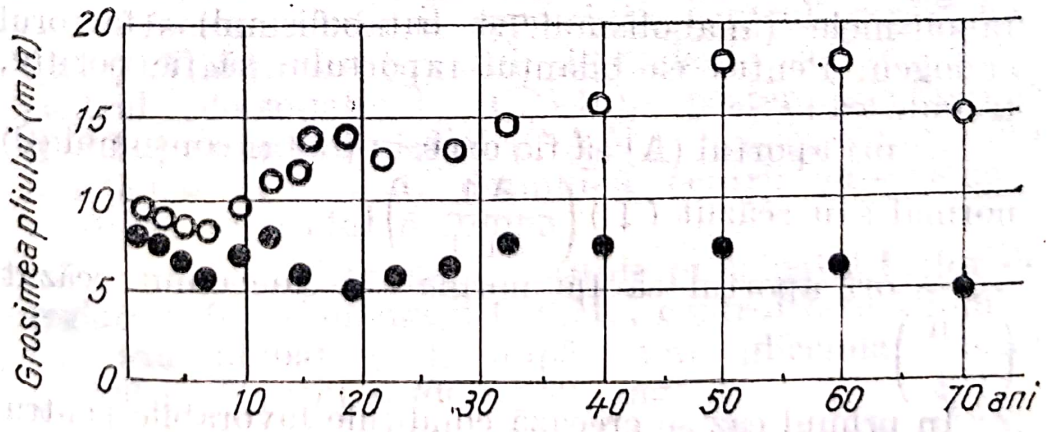

Fig. 29. — Valorile normale ale grosimii pliului tricipital la bărbați (●) și femei (○) (după Pett și Ogilvie).

Scanned with OKEN Scanner

Excesul ponderal

Se definește ca exces ponderal orice greutate care depășește cu 10% greutatea ideală a subiectului cercetat.

Excesul ponderal poate fi realizat prin: creșterea masei musculare, creșterea masei adipoase sau a ambelor (nu intră în preocupările noastre creșterea în greutate prin retenție hidrică). În general, dezvoltarea masei musculare dă abateri moderate, de pînă la 10% față de greutatea ideală; numai creșterea masei adipoase dă cele mai puternice abateri de la greutatea normală. Depășirile greutății ideale cu mai mult de 15—20% definesc *obezitatea*.

Dezvoltarea masei adipoase presupune tezaurizarea grăsimilor neutre fie într-un țesut adipos hiperplaziat (obezitate prin dezvoltarea absolută a țesutului adipos), fie într-un țesut adipos ale cărui celule se hipertrofiază (obezitate prin dezvoltarea relativă a țesutului adipos; numărul adipocitelor nu se modifică, în schimb crește volumul lor), fie prin ambele modalități (obezități mixte hiperplazice-hipertrofice). Dat fiind programul genetic de multiplicare a celulelor adipoase, program care se încheie în primii ani după naștere, cu posibilitate de reluare prepubertar, obezitățile prin hiperplazie, ca și cele prin hiperplazie-hipertrofie de țesut adipos, sînt obezități care apar în copilărie foarte de timpuriu sau prepubertar.

Ca mecanism de producere, obezitatea este consecința unui cumul de energie depozitat sub formă de lipide, cumul rezultat din dezechilibrul între aportul și consumul de energie. Trebuie luate deci în considerație două elemente: aportul de alimente — factorul exogen — și sistemele organismului care reglează metabolismele (anabolismul și catabolismul) — factorul endogen. Pentru ca bilanțul raportului să fie pozitiv, trebuie ca:

— ori aportul (A) să fie excesiv (↑) și consumul (C) normal sau scăzut (↓) $\left(\frac{A\uparrow}{Cn\downarrow}\right)$;

— ori aportul să fie normal și consumul scăzut $\left(\frac{An}{C\downarrow}\right)$

În primul caz se creează condițiile favorabile pentru depuneri exagerate de țesut adipos (obezitatea); în al doilea caz depunerea de țesut gras este moderată.

Scanned with OKEN Scanner

În primul caz, aportul alimentar excesiv — fie că este primitiv (cauză a unui defect alimentar), fie că este secundar (consecinţă a unei dereglări endogene), determină şi se însoţeşte fatal de hipertonia factorilor anabolizanţi. Este consecinţa modului de funcţionare

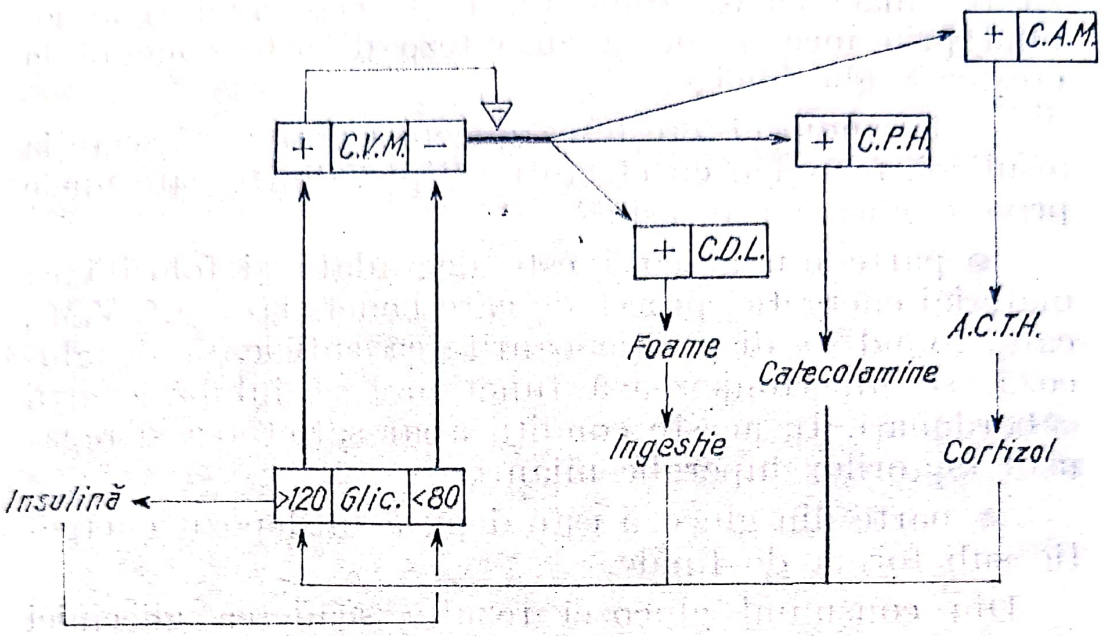

Fig. 30. — Teoria glicostatului. Apariţia foamei depinde de pătrunderea glucozei în C.V.M. Acesta are o mare aviditate pentru glucoză (de 20 de ori mai mare decît a celulei hepatice) şi de asemenea o mare susceptibilitate la variaţiile glicemiei: cînd cantitatea de glucoză din C.V.M. scade, scad şi cantităţile de energie rezultată şi C.D.L. devine avid de glucoză, fapt care determină apariţia senzaţiei de foame. *C.V.M.* — centrul ventro-medial; C.D.L. — centrul dorso-lateral; *C.P.H.* — centrul postero-hipotalamic: *C.A.M.* — centrul antero-medial; *Glic.* — glicemia.

şi de angrenaj al sistemelor care intervin în reglarea metabolismelor.

§

În esenţă, aceste fenomene se desfăşoară conform următoarei scheme (fig. 30):

— factorul-cheie îl reprezintă centrul ventro-medial (C.V.M.) care ţine sub dependenţa sa funcţională centrul dorso-lateral (C.D.L.), postero-hipotalamic (C.P.H.) şi antero-medial (C.A.M.). Scăderea tonusului funcţional al C.V.M. dezinhibă centrii subordonaţi, creşterea tonusului îi inhibă;

— valorile glicemiei constituie principalul factor de reglare a funcţionalităţii C.V.M.; centrul este stimulat (+) sau inhibat (−), după cum glicemia creşte (>120 mg%) sau scade (<80 mg%).

Or, tocmai de aceste variaţii funcţionale ale C.V.M. depinde menţinerea homeostaziei glicemice.

În condiții de hipoglicemie, C.V.M. dezinhibă : C.P.H. prin care se descarcă catecolamine, factorii de mobilizare rapidă a glucozei din glicogen ; C.A.M. care, prin descărcare de STH, mobilizează glucidele, iar prin ACTH descarcă cortizolul, factor hiperglicemiant ; C.D.L. care, stimulat, declanșează foamea și deci necesitatea ingestiei de alimente. Toți acești factori acționînd prin mecanisme și cu viteze diferite concură la creșterea glicemiei ;

— la rîndul ei, creșterea glicemiei activează secreția insulinei, fenomen cu efecte multiple, dintre care unele privesc glicemia însăși :

- parte din glucoză este degradată și folosită ca material energetic, proces de care beneficiază și C.V.M., care, avînd la dispoziție cantitatea suficientă de glucoză, se hipertonicizează funcțional și inhibă centrii subordonați. În aceste condiții apar sațietatea și repausul factorilor hiperglicemianți ;
- parte din glucoză este depusă în depozit energetic sub formă de lipide.

Din consumul glucozei rezultă scăderea glicemiei care, atunci cînd atinge pragul-limită (<80 mg%), declanșează din nou factorii hiperglicemianți. Jocul continuă, avînd drept rezultat menținerea glicemiei *à jeun* între 80 și 120 mg%.

Schema de reglare a homeostaziei glicemiei dă posibilitatea estimării condițiilor în care se produc dereglările al căror efect patologic este obezitatea. De exemplu : aportul exagerat și frecvent de alimente determină hiperglicemie și, ca ripostă, hiperinsulinism cu hipoglicemie consecutivă, prin care se hipertonicizează întreg sistemul hiperglicemiant, rezultînd glucoză în exces (material de sinteză) dar și insulină în exces (factor anabolizant) ; perpetuarea în timp a fenomenelor favorizează astfel anabolismul și depunerea lipidelor.

Fenomene asemănătoare se produc și în cazul tulburărilor primitive ale celorlalți factori hiperglicemianți : centrii hipotalamici, corticosuprarenala, pancreasul etc. Dar și în aceste cazuri, prin același releu — hiperglicemie → hiperinsulinism → hipoglicemie — apar și foamea exagerată și deci aportul alimentar excesiv.

În concluzie : condițiile care determină apariția obezității sînt aportul alimentar exagerat și hipertonia sistemelor anabolizante ; ambii factori se condiționează reciproc, indiferent de factorul primitiv afectat.

Scanned with OKEN Scanner

Firește, această schemă nu cuprinde toți factorii incriminați în patogenia obezității. Sînt de luat în consideraţie : factorul genetic — predispoziţia adipocitului de a anaboliza —, insulinorezistenţa etc. Dar și aceşti factori nu sînt puși în valoare decît prin dezechilibrul metabolic rezultat din schema expusă.

Sistemul endocrin — prin glandele sale anabolizante implicate în sistemul de reglare metabolică a organismului — este angrenat în mecanismul de producere a oricărei obezităţi sau este el însuși elementul declanșator al acestui mecanism.

Aspecte semiologice ale obezității

În obezitate depunerea de ţesut gras este generalizată : subtegumentar, în interstiţiile dintre organe, în seroase etc.

Depozitarea grăsimii nu este însă uniformă, anumite teritorii fiind interesate cu precădere (fig. 31, 32) :

— la cap și gît : obrajii, regiunea submentonieră, regiunea subhioidiană, ceafa ;

— la torace : regiunea mamară, deltoidiană, preaxilară, suprascapulară și supraclaviculară ;

— la braţe : faţa lor posterioară ;

— la abdomen : etajul superior dar mai ales cel inferior ;

— la bazin : creasta iliacă superioară, adîncitura retrotrohanteriană, pube, polul infero-intern al feselor ;

— la membrele inferioare : coapsele și faţa internă a genunchilor.

După topografia distribuţiei adipozităţii se pot descrie mai multe morfotipuri de obezitate :

— obezitatea uniformă, dispersată egal, difuz, în tot organismul ;

— obezitatea segmentară, localizată exclusiv în unele segmente sau regiuni ;

— obezitatea androidă se caracterizează prin predominanţa adipozităţii în etajul superior al corpului, asociată cu dezvoltarea puternică a maselor musculare, dar și cu infiltrarea adipoasă a mușchilor. Este frecventă la bărbat dar și la femeile cu virilizare ;

— obezitatea ginoidă : depunerea adipozităţii domină în etajul inferior al corpului : regiunea inferioară a abdomenului, pube, coapse, fese. Este frecventă la femei dar și la bărbaţii cu hipogonadism.

Scanned with OKEN Scanner

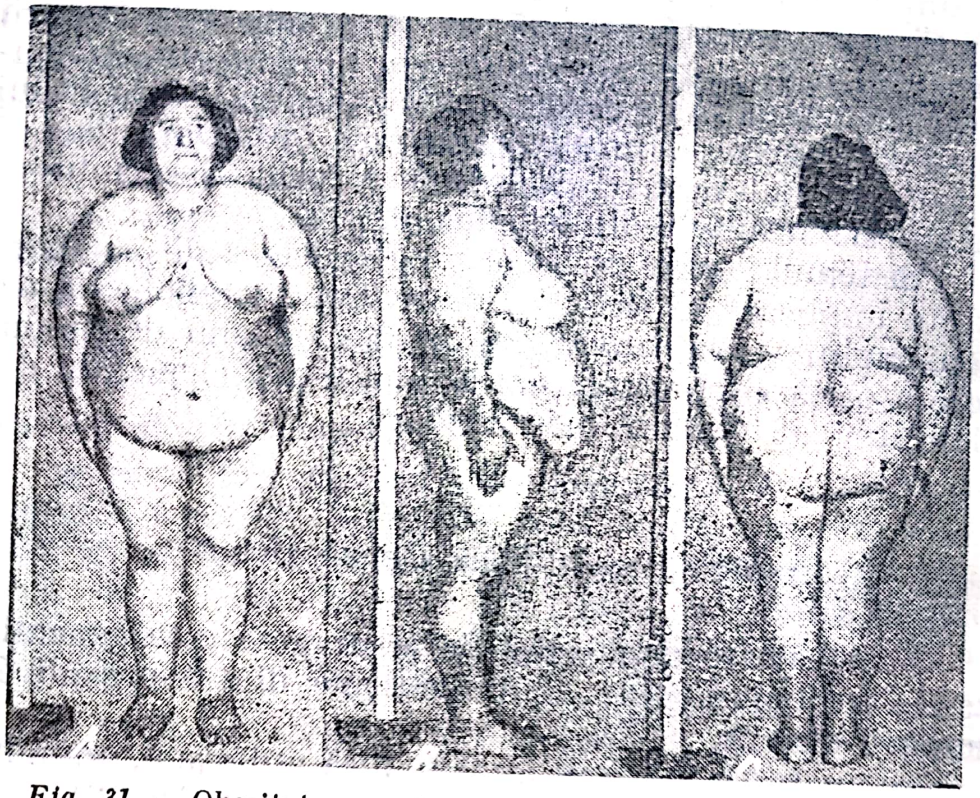

Fig. 31. — Obezitate severă predominant în jumătatea superioară a trunchiului : șorț abdominal.

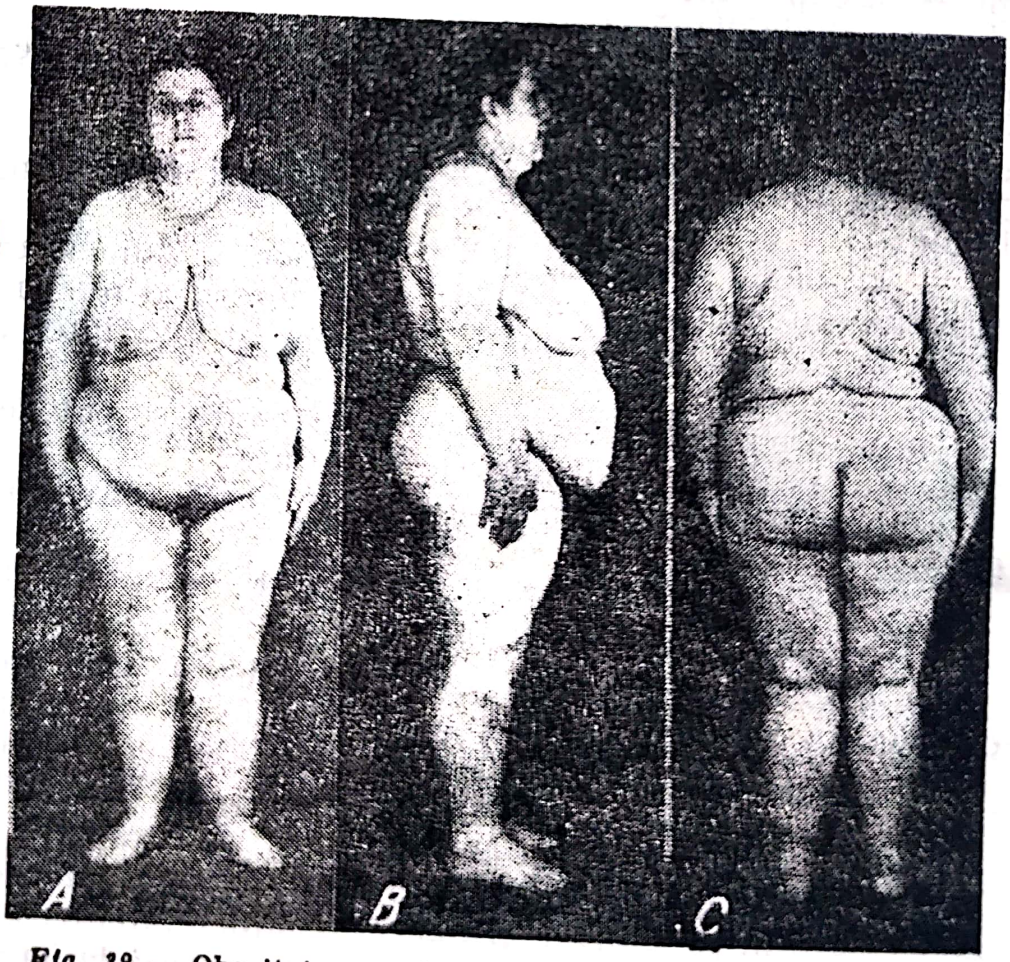

Fig. 32. — Obezitate severă predominant în jumătatea inferioară a trunchiului.

Scanned with OKEN Scanner

Gradul de dezvoltare a țesutului adipos în obezitate poate clasifica obezitățile în : obezități moderate, severe și monstruoase, iar evoluția în timp în : obezități dinamice și obezități statice.

Sub aspectul consistenței, palparea țesutului adipos subcutanat oferă o gamă largă de varietăți între senzația fermă, elastică, ce întinde tegumentele și dă bolnavului senzația de încorsetare și senzația moale, pufoasă, flască, ce cutează tegumentele și formează falduri, uneori adevărate șorțuri de grăsime.

Se vorbește deseori de obezitatea endocrină, dar, de fapt, o adevărată obezitate endocrină nu există : în obezitate este obligatorie participarea endocrină și, la rîndul ei, obezitatea însăși antrenează dereglări endocrine. În consecință, în structura plurifactorială a unor obezități se poate descifra cel mult semnătura uneia sau alteia din glandele endocrine prioritar afectate. Adevărata obezitate rămîne consecința aportului alimentar exagerat și a hipertoniei factorilor anabolizanți și, în cadrul acestora, rolul glandelor endocrine este de a organiza dominanța anabolică.

— Hipotiroidia, considerată adesea că determină obezitatea, nu poate genera obezitatea și aceasta deoarece în hipotiroidie chiar dacă este încetinit catabolismul, anabolismul este de asemenea deficitar. În plus, foamea și apetitul sînt diminuate și, în consecință, aportul alimentar scăzut. Împăstarea tegumentelor cu mucopolizaharide și retenția hidrică secundară, fenomene caracteristice hipotiroidiei, dau o falsă impresie de îngrășare și nu reușesc să crească greutatea decît cu cîteva kilograme.

În schimb, deseori în obezitate se găsesc semne caracteristice hipotiroidiei : tegumente galben-rozate, aspre, reci, uscate, descuamate, împăstate și cu pilozitatea deficitară, constipație rebelă, frilozitate, bradicardie etc.

— Hipercorticismul metabolic, reputat de asemenea ca fiind cauza obezității, determină de fapt o redistribuire a panicului adipos și un cîștig moderat în greutate. Impresia de obezitate se datorează faciesului și trunchiului care sînt bine capitonate cu țesut adipos ; în schimb membrele, începînd chiar de la rădăcina lor, sînt subțiri și foarte sărace în țesut adipos. Cortizolul în exces favorizează hipertrofia adipocitelor din regiunea facio-tronculară și redistribuția adipoasă.

Participarea obligatorie a corticosuprarenalei prin hipercorticism funcțional face ca în morfotipologia

Scanned with OKEN Scanner

multor obezităţi să apară pregnantă semnătura corticosuprarenalei. Sînt obezităţile „stenice" în care, alături de dezvoltarea panicului adipos, există şi un grad de hipertrofie musculară, cu ţesut adipos dens şi ferm la palpare, fără cute sau şorţuri. Faciesul congestiv, pletoric, cu angiectazii pe pometii obrajilor, tegumentele colorate, cu striaţii rozate, caracteristice, pe flancuri. Hipertensiunea arterială este constantă şi, de asemenea, depozitul de grăsime interscapular („ceafa de bizon").

În hipercorticismul de origine centrală (sindromul Itenco-Cushing) participarea hipotalamusului metabolic, alături de corticosuprarenală, realizează o obezitate generalizată care poate lua aspect monstruos, dar în care de asemenea se disting trăsăturile hipercortizolismului.

— Hiperinsulinismul, prin hipoglicemie, stimularea C.V.M., antrenarea sistemului hiperglicemiant şi foamea intensă pe care o generează, însumează elemente patogenice ale obezităţii. Frecvent bolnavii mănîncă des şi se supraalimentează scontînd prevenirea simptomelor hipoglicemice. Aceasta însă numai în formele atenuate; formele intense se însoţesc de greaţă, vărsături, diaree etc.

— Hipogonadismul se însoţeşte adesea de obezitate. Creşterea în greutate începe după pubertate şi este lentă dar progresivă, putînd atinge valori importante. La ambele sexe panicului adipos domină pe zonele preferenţiale ale adipozităţii feminine, realizînd tipul de „obezitate ginoidă". Este o obezitate moale, pufoasă, cu răsfrîngeri în valuri flaşte pe abdomen, pube, şolduri. Tegumentele sînt palid-ceroase, cu pilozitate generală şi în special pilozitatea sexuală redusă sau chiar absentă.

— Sindromul adipozogenital, prin determinismul său hipotalamo-gonadal, realizează obezităţi asemănătoare celor din hipogonadism, cu deosebirea că pot debuta precoce, prepubertar.

— Ovarul polichistic virilizant — în special forma Stein-Leventhal — se asociază adesea cu obezitatea. Este în general o îngrăşare moderată, localizată îndeosebi în jumătatea superioară a corpului, după tipul caracteristic al „obezităţii androide". Este o obezitate fermă, elastică, fără cute, purtînd semnătura virilismului ovarian: tulburări menstruale şi pilozitate dezvoltată şi pe zonele caracteristic masculine — faţă, linia albă, intermamar etc.

Scanned with OKEN Scanner

Pierderea în greutate

Se apreciază ca pierdere în greutate sau slăbire greutăţile care se situează sub 10% din greutatea ideală.

Sub aspect semiologic semnele morfologice ale scăderii ponderale sînt în raport cu intensitatea slăbirii:

— în deficitele ponderale uşoare simptomatologia se reduce la diminuarea semnificativă a paniculului adipos subcutanat.

— în deficitele ponderale importante, pe lîngă topirea paniculului adipos subcutan, dispare şi grăsimea din interstiţii; masele musculare devin hipotone, ţesuturile de susţinere slăbesc, organele se ptozează, tegumentele se deshidratează, se zbîrcesc, îşi pierd elasticitatea şi dispare turgorul;

— în deficitele ponderale grave, alături de masa adipoasă, se pierde şi o bună parte din masa proteică, în special din masa musculară; dispare bula Bichat, tegumentele devin pergamentoase şi lipite de ţesuturile subiacente. Aspectul în ansamblu este de mumie.

Şi în pierderile în greutate, ca şi în obezitate, există un dezechilibru între pierderea şi depunerea de substanţă, dezechilibru însă în favoarea pierderii.

Acest dezechilibru poate rezulta prin:

— aport alimentar exogen sub necesităţile metabolice *(slăbiri carenţiale sau exogene)*, ca în tulburări digestive, post prelungit etc.;

— consum metabolic exagerat *(slăbiri hipercatabolice)*, aşa cum se întîmplă în stările febrile prelungite;

— diminuarea proceselor anabolice *(slăbiri hipoanabolice)*, ca în intoxicaţii, neoplazii etc.

În toate aceste forme, glandele endocrine sînt implicate fie direct, ca factori determinanţi, fie indirect, ca factori adjuvanţi.

În slăbirile carenţiale exogene, hipofiza şi, prin ea, glandele hipofizodependente — tiroida, corticosuprarenala şi gonadele — intră în meiopragie funcţională al cărei rezultat este deficitul anabolic. Hipoanabolismul se asociază tulburării primare — deficitul alimentar — şi, împreună, contribuie la intensificarea procesului de slăbire. Un exemplu tipic de carenţă alimentară cu insuficienţă pluriglandulară secundară îl constituie anorexia nervoasă.

— În slăbirile prin catabolism intens, un rol de prim ordin îl deţine tiroida a cărei intervenţie în activarea

Scanned with OKEN Scanner

proceselor oxidative este primordială. În toate formele de tireotoxicoză — hipertiroidismul frust, boala Basedow, adenomul toxic tiroidian — arderile sînt mai intense. Reacţiile anabolice compensatorii — hiperglicemia şi hiperinsulinismul — deşi declanşate, nu reuşesc să recupereze pierderile consecutive violenţei arderilor; catabolismul domină anabolismul şi, în consecinţă, bilanţul metabolic al organismului se negativează.

Efecte asemănătoare hipertiroidismelor îl au hipercatecolaminemiile din feocromocitom.

— Slăbirile endocrine hipoanabolice recunosc drept cauză deficitul principalilor hormoni anabolizanţi: insulina şi cortizolul.

Deficitul survine în: diabetul insulinic, insuficienţa hipofizară, insuficienţa corticosuprarenală.

În timpul evoluţiei acestor boli, cu efect agravant pentru slăbire, hipoanabolismului i se asociază şi deficitul de aport alimentar prin inapetenţă sau/şi tulburări digestive, deperdiţie hidrică etc.

Semiologia pierderii în greutate prin determinism endocrin are unele particularităţi legate de glandele afectate ca:

— scăderea ponderală rapidă în formele grave de tireotoxicoză: boala Basedow şi, mai ales, adenomul toxic tiroidian; ea este relativ lentă în boala Simmonds (insuficienţă panhipofizară) şi lentă, de exemplu, în boala Addison;

— pierderea ponderală este masivă în boala Basedow şi adenomul toxic tiroidian, caşectizantă în boala Simmonds şi de intensitate moderată în boala Addison sau hipotiroidia frustă;

— paradoxal, pierderea în greutate se însoţeşte de hiperfagie în tireotoxicoze; în celelalte boli endocrine consumptive, din contra, apetitul este diminuat sau chiar pierdut.

Tulburări de sexualizare în endocrinopatii

Sexualizarea normală a organismului uman decurge după două modele structural şi funcţional diferite: modelul masculin şi modelul feminin.

Înfăptuirea oricăruia din aceste modele se face prin prelucrarea unor elemente ambisexuale, elemente care,

Scanned with OKEN Scanner

sub acţiunea factorilor sexualizanţi direcţionali, pot deveni sau masculine, sau feminine.

Organismul se sexualizează progresiv, în etape succesive, după un program prestabilit genetic. Evenimentele sexualizante au loc în perioada dezvoltării embrio-fetale şi la pubertate.

— În perioada embrio-fetală se structuralizează dispozitivele sexuale esenţiale: organele producătoare de gameţi şi ductele lor de evacuare.

Din momentul fecundaţiei şi pînă la sfîrşitul lunii a V-a, într-o succesiune riguroasă, se formează: sexul genetic, sexul gonadal al tractului genital intern, al organelor genitale externe şi al comportamentului sexual.

Detaliile de structură ale acestor elemente diferă după cum ele sînt prelucrate conform modelului feminin sau masculin (tabelul II).

Tabelul II

Elementele dimorfismului sexual la naştere

Sexul	*Masculin*	*Feminin*
Cromozomial	Gonozomi XY	Gonozomi XX
Gonadal	Testicul	Ovar
Tractul genital intern	Derivate wolffiene (epididim, canal deferent, vezicule seminale)	Derivate mülleriene (pavilion, trompă, uter, regiunea superioară a vaginului)
Tractul genital extern	Penis, scrot	Clitoris, labii mari, labii mici, vagin
Comportamental	Masculin	Feminin

— La pubertate, între 12 şi 16 ani, au loc noi fenomene de sexualizare. Pe plan structural ele sînt modeste; nu se formează structuri noi dar, sub influenţa hormonilor sexualizanţi, unele elemente ale organismului dobîndesc particularităţi specifice unuia din cele două modele de sexualizare.

Astfel, elementelor de dimorfism sexual de la naştere li se adaugă la pubertate elemente noi, care se vor menţine nemodificate pînă la climacteriu (tabelul III).

Alături de aceste modificări somatice, evenimentul cel mai important al pubertăţii este intrarea în funcţiune a gonadelor, ca organe reproducătoare şi hormonogenetice. Prin gonade întreg ansamblul sexual, structural format în perioada embrio-fetală şi perfectat la pubertate, este pus în valoare; organismul îşi desăvîr-

Scanned with OKEN Scanner

Tabelul 111

Elementele dimorfismului sexual la adult

Sexul	*Masculin*	*Feminin*
Expresii funcţionale	Emisie spermatică	Menstră
Glande mamare	Nedezvoltate	Dezvoltate
— mamelon	Slab relief-slab dezvoltat	Evaginat-dezvoltat, erectil
— areolă	Slab dezvoltată dar pigmentată	Bine dezvoltată, pigmentată
Pilozitate		
— facială	Prezentă	Absentă
— linia albă	Prezentă	Absentă
— pube	Inserţie romboidală prin prelungire pe linia albă, ondulată, fir gros, închis la culoare	Inserţie triunghiulară cu baza pe pube, ondulată, fir gros, închis la culoare
— axilară	Asemănătoare	Asemănătoare
— presternală	Adesea prezentă	Absentă
— periareolară	Facultativă	Absentă
— inserţia frontală	După o linie curbă cu concavitatea în sus	După o linie curbă cu concavitatea în jos
— inserţia nucală	După o linie curbă cu concavitatea în sus	După un desen asemănător literei „M“
— în restul corpului	Deasă şi viguroasă	Rară şi debilă
— firul de păr	Gros şi mai rigid	Subţire şi elastic
Vocea		
— tonalitate	Joasă	Înaltă
— timbru	Grav	Ridicat
Panicul adipos	Slab reprezentat	Bine reprezentat
— distribuire	Predominant în jumătatea superioară a corpului : trunchi, etaj abdominal superior	Predominant în jumătatea inferioară a corpului : pube (muntele lui Venus), etajul abdominal inferior, şolduri, coapse, fese (formind relieful sau calotele fesiere)
Musculatura	Bine dezvoltată Reliefuri musculare pronunţate	Slab dezvoltată Absenţa reliefurilor musculare

Scanned with OKEN Scanner

Tabelul 111 (continuare

Sexul	*Masculin*	*Feminin*
	Drepții abdominali bine conturați (lira lui Apollo)	Drepții abdominali șterși
	Musculatura pectorală puternică și reliefată	Musculatura pectorală șlearsă
Tegumente		
— groase	Groase	Subțiri
— relief	Rugos	Neted, catifelat
— pliuri	Accentuate	Șterse
Schelet		
— reliefuri osoase	Pronunțate	Atenuate
— torace	Bine dezvoltat	Slab dezvoltat
— bazin	Slab dezvoltat, îngustat	Bine dezvoltat, lat
— lordoză	Atenuată	Pronunțată
— arcul membrelor inferioare	Concavitate înăuntru	Concavitate în afară
Mers	Fără basculări ale bazinului	Cu basculări ale bazinului

șește norma de dezvoltare somatică și se poate reproduce.

Între sfîrșitul perioadei de sexualizare embrio-fetală și pubertate se interpune un lung interval de timp, în care nu au loc fenomene de sexualizare — este perioada copilăriei. După pubertate și pînă la climacteriu, perioada adultă, de asemenea nu se petrec fenomene sexualizante. Către vîrsta de 50 de ani survine involuția unor elemente sexuale și pierderea capacității reproductive — este climacteriul.

În consecință, fenomenele de sexualizare diferă nu numai în raport cu sexul, dar și cu vîrsta, ceea ce impune ca elementele sexualizării, pe care le folosim ca repere semiologice, să fie cunoscute și sub acest aspect.

La *fetiță*: pînă la pubertate vulva este orientată antero-inferior; clitorisul reliefează fără a depăși dimensiunile unui buton; labiile mari și mici sînt bine contusionate; meatul se deschide sub clitoris iar orificul vaginal, la nivelul perineului, la oarecare distanță de meat.

În a 3-a, a 4-a zi după naștere și durînd 2—3 zile se poate produce „criza postnatală", manifestată prin congestia vulvei și o discretă scurgere vaginală. Totodată sau în afara „crizei postnatale" pot apărea conges-

tie şi tumefiere mamară, însoţită sau nu de secreţie lactescentă, fenomene care dispar spontan după 2—3 săptămîni.

— Pubertatea feminină începe în jurul vîrstei de 11 ani. Debutul îl marchează dezvoltarea mamară, care, pentru a se perfecta, necesită 2—3 ani. Iniţial apar discul de consistenţă elastică, subareolar şi tendinţa la evaginare a mameloanelor; apoi discul se măreşte şi dă reliefului mamar aspect conic, areola apare bine conturată, dar, ca şi mamelonul, rămîne depigmentată; urmează o creştere de volum importantă a mamelei, care ia aspect de calotă sferică cu mamelon mare, complet evaginat, areolă extinsă şi pigmentată. După pubertate aspectul sînului se poate modifica în continuare: prin depunere adipoasă şi piederea elasticităţii, mamela devine voluminoasă şi balantă sau, din contra, prin pierderea ţesutului adipos, mamela rămîne mică şi redusă aproape exclusiv la ţesut glandular.

Sînul normal dezvoltat dă la palpare superficială senzaţia de consistenţă elastică, uniformă, nedureroasă. La palpare profundă consistenţa este renitentă şi eterogenă, efect rezultat din însumarea mai multor elemente de consistenţă diferită: canale galactofore, ţesut fibros, ţesut vascular, ţesut adipos subtegumentar şi interlobar, septuri conjunctive interlobulare, alveole etc.

Consistenţa sînului variază în raport cu fazele ciclului menstrual; în partea a doua şi mai ales spre sfîrşitul ciclului, sînul devine mai turgescent, tensionat şi chiar snsibil spontan sau la palpare.

În mod normal exprimarea sînului şi a mamelonului, în afara lactaţiei, nu evidenţiază secreţie. Uneori este posibilă apariţia unei picături translucide care însă nu are semnificaţie patologică (este produs al glandelor sudoripare mamelonare).

Totodată, pe parcursul defăşurării pubertăţii organele genitale ale fetiţei suferă transformări de maturizare: vulva începe să coboare devenind organ perineal: labiile mari se hipertrofiază, devin mai reliefate şi colorate în roz; butonul clitoridian creşte uşor în volum prin dezvoltarea aparatului erectil; vaginul se alungeşte şi se plicaturează; uterul devine palpabil (tuşeu rectal).

Pilozitatea pubiană apare cam în acelaşi timp cu începutul dezvoltării mamare: la început doar sub forma unor fire rare şi debile care se îndesesc progresiv, devin viguroase şi creţe. Labiile mari, şi mai ales pubele, se acoperă complet cu păr cam după doi ani.

Scanned with OKEN Scanner

Dezvoltarea pilozității axilare este de asemenea progresivă și începe după circa un an de la apariția pilozității pubiene.

Menarha, prima menstră, apare după 1 pînă la 3 ani de la debutul dezvoltării mamare. În primii doi ani menstrele sînt în general neregulate ca ritm și durată și anovulatorii. Apoi, pînă la climacteriu, ele devin regulate, repetîndu-se ciclic — la 28±2 zile și cu o durată de 3±1 zile —, putînd fi întrerupte fiziologic doar de sarcină.

La *băiat*: la naștere, testiculele sînt în general coborîte în scrot, la cca 8—9 cm dedesubtul marginii superioare a pubisului. Penisul, normal conformat, dar cu prepuțul alungit, măsoară în primul an, în medie, 3,5±0,4 cm. Pînă la 11 ani el crește lent, ajungînd la cca 6 cm. Scrotul este mic, puțin faldurat, nepigmentat, strîns pe perineu, cu rafeul bine reliefat.

La băiat pubertatea începe în jurul vîrstei de 12 ani prin dezvoltarea testiculelor. În primii 2 ani ai pubertății creșterea lor în volum este rapidă și importantă (de la 4 la cca 10 ml), apoi mai lentă, terminîndu-se către 17 ani (cînd ating cca 17 ml).

Scrotul își mărește volumul și se alungește proporțional cu dezvoltarea testiculelor, care, la sfîrșitul pubertății, se găsesc la cca 12 cm sub marginea superioară a pubelui. Totodată scrotul se plicaturează, se pigmentează, rafeul median se șterge, iar reflexul cremasterian și cel dartosian sînt vii.

Pilozitatea pubiană începe să se dezvolte cam în același timp cu penisul. Ea crește progresiv în intensitate și areal fără ca în primii 2—3 ani să depășească marginea superioară, orizotală a pubisului. Invadarea liniei albe are loc ulterior și lent, în aproximativ 4—5 ani.

Pilozitatea axilară apare la cca un an de la debutul pilozității pubiene și se perfectează treptat.

Pilozitatea facială se dezvoltă în cîțiva ani, într-o anumită succesiune, mai mult sau mai puțin respectată: buza superioară, regiunea mentonieră, apoi submentonieră, zona pretragiană.

Mamelonul rămîne mic dar evaginat, areola își mărește diametrul și ambele — mamelonul și areola — se pigmentează.

La cca 40% dintre puberi apare, cu caracter temporar, ginecomastie moderată, uni- sau bilaterală, uneori dureroasă la palpare.

Scanned with OKEN Scanner

Evenimentul cel mai semnificativ al pubertăţii feminine este apariţia menstrelor iar al pubertăţii masculine, primele ejaculate.

Semiologia sexualizării patologice

Factorii sexualizanţi ai organismului sînt cromozomii de sex şi hormonii sexualizanţi.

Cromozomii de sex au rol în :

a) diferenţierea morfofuncţională a gonadei : ovar — în condiţii de XX, testicul — în condiţii de XY ;

b) sensibilizarea receptorilor specifici la acţiunea hormonilor sexualizanţi.

Hormonii sexualizanţi operează :

— În spaţiul sexualizabil : direcţionînd procesul de sexualizare a structurilor sexualizabile (iniţial ambigene) în consens cu specificul lor sexualizant (estrogenii feminizează, androgenii masculinizează).

— În spaţiul extrasexual, acţionînd nespecific, ei participă la dezvoltarea scheletului, musculaturii, tegumentelor etc.

Factorii sexualizanţi intervin din primele momente ale formării organismului şi pînă tîrziu, în ontogenia sa ; în schimb, elementele sexualizabile ale organismului răspund influenţei acestor factori numai în anumite momente, după un orar propriu. Din acest motiv procesul de sexualizare, estimat în timp, se produce numai în anumite etape şi are deci caracter discontinuu. El este însă, prin consensul sexualizării, de la prima la ultima etapă, un proces unitar, unitate asigurată de eficienţa cantitativă şi calitativă a factorilor sexualizanţi.

Patologia sexualizării se poate produce prin :

— incapacitatea factorilor sexualizanţi de a opera cantitativ sexualizarea univocă ;

— sexualizarea ambivalentă a organismului prin acţiunea simultană şi eficientă a sexoizilor masculinizanţi şi feminizanţi ;

— sexualizarea univocă dar supranormativă (hipersexualizare masculină sau feminină).

Aceste eventualităţi surprinzînd procesul de sexualizare în diferite momente ale desfăşurării sale pot produce :

— tulburări ale întregului proces de sexualizare ;

Scanned with OKEN Scanner

— tulburări ale uneia sau mai multor etape ale procesului;

— tulburări ale unor elemente aparținînd unei etape a procesului.

Date fiind particularitățile procesului de sexualizare, în patologia sexualizării depistarea unui element de sexualizare afectat necesită investigarea semiologică a întregului proces de sexualizare, elementul respectiv putînd fi solitar, dar cel mai des în contextul altor tulburări.

Abordarea semiologică a unor elemente de sexualizare se pretează la examenul clinic direct; altele necesită însă examene speciale. Urmînd etapele de sexualizare se vor investiga:

Sexul cromozomial

Sexul cromozomial sau sexul genetic se apreciază orientativ prin determinarea cromatinei sexuale (testul Barr) și precis, prin stabilirea cariotipului: la femeie testul Barr este pozitiv (numărul de corpusculi cromatinici depășind 6%) iar cariotipul 46, XX; la bărbat testul Barr este negativ, iar cariotipul 46, XY.

Testul Barr pozitiv nu exclude prezența gonozomului Y (de exemplu, XXY ca în sindromul Klinefelter) iar testul Barr negativ semnifică fie complement gonozomial XY (ca la bărbat), fie absența unui gonozom din cuplul XY (ca în sindromul Turner).

Determinarea cariotipului poate pune în evidență — atunci cînd în patologia sexualizării este implicat factorul genetic — variate tulburări ale cromozomilor de sex — dizgonozomii:

a) alterații morfologice ale cromozomilor de sex: deleții, translocații, izocromii etc.;

b) alterații numerice care pot fi de tipul:

- aneuploidiei — lipsa unui gonozom;
- poliploidiei — cromozomi de sex supranumerari;
- mozaicisme — coexistența a două sau mai multe linii gonozomiale diferite.

Semiologic, modificările gonozomiale — cînd există — sînt cauza unor erori în geneza morfo-funcțională a gonadei (disgenezie gonadală), factor principal al sexualizării.

Scanned with OKEN Scanner

Sexul gonadal

Alături de cromozomii de sex, gonada este factorul direcţional şi de perfectare a sexualizării normale : orice modificare patologică a gonadei dereglează procesul de sexualizare, proces care deşi poate fi tulburat şi de alţi factori, implică de asemenea gonada (de exemplu, prin sexoizi corticosuprarenali sau exogeni).

Investigarea semiologică a gonadei este deci obligatorie ori de cîte ori se depistează o tulburare a sexualizării.

Abordarea semiologică a gonadei este laborioasă şi trebuie să furnizeze date cît mai complete atît asupra morfologiei, cît şi a funcţiei sale.

Gonada masculină. Dacă este situată în scrot, poate fi uşor abordată palpatoriu, cu care ocazie se stabileşte : volumul, consistenţa şi sensibilitatea ei.

Testiculele sînt mici, dure, sferice şi insensibile în sindromul Turner masculin ; ele sînt mici şi moi în involuţiile posttraumatice sau postinflamatorii ; sînt mari şi dureroase, uni- sau bilateral în inflamaţiile acute ; sînt mărite de volum, regulate sau neregulate în tumori etc.

În orhidisgenezii sau alte defecte de coborîre a testiculului (insuficienţe hipofizare gonadotrope, obstacol mecanic), ele pot lipsi din scrot uni- sau bilateral. În aceste cazuri pot fi găsite într-un sac herniar, undeva pe traiectul canalului inghinal (criptorhidie) sau în afara acestuia, sub tegumentul pubian al triunghiului Scarpa etc. (ectopie).

În criptorhidie descoperirea testicului necesită răbdare şi tact, mai ales dacă este vorba de un copil. Pacientul va fi examinat într-o cameră cu temperatură confortabilă, examinatorul trebuie să aibă mîinile calde, iar pacientul să fie relaxat. Se examinează atît în decubit dorsal cît şi în ortostatism. Palparea se execută de-a lungul canalului inghinal de sus în jos, în direcţia de coborîre a testiculului ; este bine ca un deget al celeilalte mîini să fie insinuat în orificiul extern al canalului inghinal.

În cazul în care testiculul nu poate fi depistat într-una din aceste poziţii, este necesară laparotomia deoarece acesta poate să fi rămas undeva în micul bazin sau în *sit*-ul în care de obicei se dezvoltă ovarele ; ca eventualitate rară, testiculul poate lipsi (anorhidie), deşi masculinizarea organelor genitale interne şi externe atestă existenţa lui embrio-fetală *(venishing testis)*.

Scanned with OKEN Scanner

Deseori diagnosticul leziunii orhitice necesită date pe care nu le poate furniza decît semiologia microscopică. Biopsia nefiind nocivă și dificilă, nu are contraindicații și o recomandăm ca investigație de rutină.

Gonada feminină. Unele modificări ale consistenței și volumului ovarelor pot fi descoperite la examenul ginecologic. Alteori implicarea ovarelor în patologia sexualizării trebuie argumentată pe baza datelor de semiologie culese prin vizualizarea directă macro- și microscopică a ovarului. Putem obține date cu caracter informativ cu ajutorul ultrasonografiei; coelioscopia permite vizualizarea și eventual biopsia; laparotomia este însă cea mai recomandabilă, deoarece oferă atît posibilitatea unui examen mai complet, cît și luarea unei atitudini terapeutice, dacă este necesar.

În patologia sexualizării semiologia *de visu* a ovarelor devine cu atît mai necesară cu cît leziunile care o determină sînt de tip disgenetic, degenerativ (de exemplu, polichistoza) sau tumoral, și ele nu se pot diagnostica cu precizie decît prin examen morfo-patologic. De pildă, diagnosticul diferitelor forme clinice de disgenezie ovariană — „anovaria", „disgenezia monoovariană", „ovarele paupere", „ovarele afuncționale" etc. — sînt diagnostice eminamente morfo-patologice.

În formele de „hermafroditism adevărat" diagnosticul de „ovotestis" sau coexistența gonadelor de sex diferit în economia aceluiași organism nu se poate stabili altfel decît prin laparotomie și biopsie gonadică.

Semiologia organelor genitale interne (OGI)

Organele genitale interne iau naștere în perioada embrio-fetală din două formațiuni perechi (ductele Wolff și Müller), situate de o parte și de alta a liniei mediane. Din ductele Wolff se structuralizează OGI masculine — epididimul, canalul deferent, veziculele seminale; din ductele Müller se diferențiază OGI feminine — pavilionul trompei, trompa, uterul, partea superioară a vaginului. Masculinizarea are loc în prezența testiculului fetal, care prin testosteron operează dezvoltarea derivatelor wolffiene iar prin inhibină sau principiul antimüllerian — elaborat de celulele tubilor spermatici — atrofiază ductul müllerian; în absența testiculului fetal — deci la femeia normală —, este liber să se dezvolte și să se diferențieze ductul müllerian și, lipsit de stimul, involuează ductul wolffian.

Scanned with OKEN Scanner

Fiecare testicul masculinizează prin efect loco-regional OGI de partea sa. Deci: masculinizarea OGI se operează în prezența competentă a testiculului fetal; feminizarea — în absența testiculului fetal.

Din aceste considerații reiese că: tulburările în organogeneza OGI nu apar decît la individul de sex masculin și sînt determinate de incompetența masculinizantă a testiculului fetal. Disgeneziile orhitice sau — mai rar — alți factori care afectează testiculul fetal sînt cauza acestor defecte.

În raport cu incompetența testiculului fetal, defectele de structuralizare pot lua aspecte foarte variate:

— OGI feminine de ambele părți, contrastînd cu cariotipul masculin și cu gonada care poate fi absentă (ca în „disgenezia orhitică pură") sau prezentă (testicul), dar incapabil de masculinizare (ca în unele forme de „testicul feminizant" sau, mai exact denumit, „hermafroditism orhitic funcțional");

— OGI masculine de o parte și feminine controlateral (în unele cazuri de „hermafroditism adevărat");

— OGI hermafrodite (coexistența de derivate wolffiene și müllériene, ca în unele forme de pseudohermafroditism masculin sau hermafroditism adevărat) sau numai de o parte, de cealaltă putînd fi masculine sau feminine (ca în „disgenezia monoorhitică");

— OGI absente (ca în unele forme de „testicul feminizant").

Firește, elementele de semiologie a OGI nu pot fi depistate decît prin laparotomie.

Semiologia organelor genitale externe (OGE)

În insuficiențele gonadale, organele genitale pot fi normal conformate dar insuficient dezvoltate.

În cadrul hipogonadismelor survenite precoce, OGE rămîn infantile: la bărbat — penis mic și subțire, prepuț alungit, gland greu decalotabil, scrot mic, slab faldurat și nepigmentat; la femeie — vulvă necoborîtă, labii slab dezvoltate și slab pigmentate.

Dezvoltarea OGE ca masculine sau ca feminine se face din structuri care inițial sînt aceleași, indiferent de sexul spre care se va diferenția viitorul făt. Aceste structuri sînt mugurii genitali perineali și sinusul urogenital. Direcționarea lor în sensul dezvoltării masculine are loc în prezența hormonilor androgeni, care, pentru a masculiniza corect, trebuie să fie în cantitate nece-

Scanned with OKEN Scanner

sară. În absența hormonilor androgeni (ca la femeia normală) direcționarea lor decurge în sens feminin. Dacă testiculul organismului masculin nu livrează androgeni, OGE se modelează feminin (de exemplu, în „testiculul feminizant"); dacă se secretă o cantitate de androgeni sub baremul normal, masculinizarea OGE va fi incompletă, rezultînd un amestec de elemente masculinizate cu elemente feminizate, o „intersexualitate" a OGE (ca în toate „pseudohermafroditismele masculine"). Intersexualitatea OGE apare și în cazul organismelor feminine („pseudohermafroditisme feminine"), dacă în organismul femel apare o sursă patologică de androgeni (tumori masculinizante ale ovarului sau ale corticosuprarenalei), androgeni care, în raport cu cantitatea lor, masculinizează în grade variate OGE.

Semiologic, varietatea formelor de intersexualitate acoperă o gamă largă.

Fig. 33. — Tipul de intersexualitate care combină în mod egal elemente masculine și feminine.

— Modelul tipic de OGE intersexuate combină în egală măsură elemente masculine cu elemente feminine: organ peniform dar de dimensiuni reduse, cu gland diferențiat dar cu prepuț care pe fața ventrală se continuă spre perineu sub forma unor falduri mucoase subțiri, care circumscriu ca niște labii mici fanta perineală (fig. 33). În regiunea perineală se deschid foarte

Scanned with OKEN Scanner

aproape sau într-un orificiu unic, vaginul și uretra. Întreg ansamblul este încadrat de două burse tegumentare cu aspect de labii mari dar și de pungi scrotale separate.

— Pornind de la acest model tipic de intersexualitate, în pseudohermafroditisme sau hermafroditisme

Fig. 34. — Tipul de intersexualitate apropiat de sexualizarea masculină, dar cu hipospadias.

adevărate există forme care se apropie de modelul OGE masculin sau, din contra, de cel feminin, după nivelul masculinizării.

Formele mai apropiate de masculinizare sînt cele cu organ peniform dar cu diferite tipuri de hipospadias :

● hipospadias balano-penian : organele genitale externe par, la examenul superfcial, organe masculine normale, dar, examinate mai atent, se constată că glandul este lipsit de orificiul meatal sau că acest orificiu există însă este orb ; în schimb, meatul se deschide undeva între sediul său norml și șanțul balano-penian. De obicei prepuțul acoperă complet numai fața dorsală a glandului ; fața ventrală este lipsită de prepuț pînă la orificiul meatal. Orificiul meatal se distinge greu și uneori trebuie căutat cu atenție (fig. 34) ;

● hipospadias penian : organul penian este încurbat, prepuțul dorsal deseori lasă glandul descoperit ; fața ventrală a penisului, lipsită de prepuț, este netedă și formată dintr-un țesut retractil care curbează penisul. Meatul se deschide undeva pe fața ventrală a penisului ;

● hipospadias scrotal: aspectul este același ca în varianta precedentă dar orificiul meatal se deschide la rădăcina penisului, între falduri scrotale mai mult sau mai puțin îndepărtate; alteori cu un scrot malformat, dezvoltat mai mult de o parte sau format din două pungi scrotale complet separate.

În toate aceste cazuri de hipospadias pe uretra prostatică există vestigii mai mult sau mai puțin bine dezvoltate ale sinusului uro-genital.

Formele de intersexualitate cu OGE mai apropiate de tipul feminin se eșalonează și ele pe o scară de variații din care descriem cîteva:

● organe genitale externe normal conformate dar cu clitoris hipertrofiat, uneori cu gland diferențiat și prepuț circumferențial, decalotabil;

● organe genitale cu clitoris uneori hipertofic, cu labii mari, voluminoase și cu plicaturație transversală de aspect scrotal. Uneori o labie de acest fel este gazda unei formațiuni ovalare, care nu este altceva decît un testicul (fig. 35);

Fig. 35. — Tipul de intersexualitate apropiat de sexualizarea feminină, dar cu hipertrofie a clitorisului.

● organe genitale cu aspect feminin, cu clitoris uneori hipertrofic și cu labii mari, de aspect normal dar care îndepărtate, se dovedesc parțial sudate, în jumătatea posterioară (labio-scrot).

Scanned with OKEN Scanner

În toate aceste cazuri, la modificările descrise anterior, modificări care țin de defectul de sexualizare a mugurilor genitali, se adaugă și modificări rezultate din prelucrarea sinusului uro-genital: orificiul meatal foarte apropiat de orificiul vaginal, orificiul perineal unic cu intrînd vaginal „în pîlnie", pe peretele anterior pe care se deschide meatul sau o cavitate; în fundul acesteia uretra și ductul genital se deschid în același loc.

Unii autori (de exemplu, Prader, Overzier), pentru a uniformiza descrierea clinică a OGE intersexuate, au propus diferite clasificări tipologice. Redăm ca exemplu clasificarea propusă de Prader:

— tipul I — OGE feminine normal conformate dar clitoris hipertrofic;

— tipul II — clitoris hipertrofic și labii mari, plisate transversal; în rest — OGE conformate feminin;

— tipul III — clitoris hipertrofic, labio-scrotal, orificiul perineal în pîlnie, în fundul căreia se deschid vaginul și uretra;

— tipul IV — organ peniform cu hipospadias și vestigii uretrale ale sinusului uro-genital;

— tipul V — masculinizare aproape normală.

Atît prezentarea făcută de noi cît și clasificările propuse nu pot cuprinde și nici sistematiza formele de intersexualitate; rămîn mai prețioase și mai exacte descrierile semiologice.

Semiologia sexualizării pubertare

Dacă pînă la pubertate datele asupra sexualizării le oferă aspectul organelor genitale externe, la pubertate și după aceea diagnosticul tulburărilor de sexualizare se bazează pe elementele sexualizării pubertare.

Deși elementele de sexualizare morfologică ce au loc la pubertate sînt modeste față de eșafodările structurale esențiale din etapele precedente (gonade, organe genitale interne, organe genitale externe), ele au deosebită importanță fiindcă sînt mărturia competenței funcționale a gonadei. Și tot gonada este aceea care menține sexualizarea dobîndită la pubertate pe tot timpul, pînă la climacteriu.

Semiologic, la pubertate și ulterior se pot înregistra semne care să evidențieze: tulburări de sexualizare

Scanned with OKEN Scanner

supranormativă, de sexualizare *deficitară* sau de *intersexualitate*.

Clinic, aceste semne „se descifrează" în principal la nivelul pilozității sexuale, organelor genitale externe, sînilor și dinamicii reproductive.

Tulburări ale dezvoltării pilozității sexuale

Referințele semiologice vor trebui să țină seama de: distribuția și densitatea pilozității sexuale, calitatea firului de păr și ritmul său de dezvoltare.

— Pilozitatea sexuală este deficitară în cazul insuficiențelor gonadale sau al lipsei de receptivitate a foliculului pilos la hormonii androgeni.

La bărbat, toate insuficiențele testiculare, congenitale sau dobîndite, compromit total sau parțial dezvoltarea pilozității caracteristice. Dar estimarea deficitului de pilozitate la bărbat trebuie făcută în contextul altor semne de insuficiență orhitică, deoarece rasial (chinezii, japonezii etc.) sau familial poate exista deficit al pilozității facio-corporale; pilozitatea de pe zona anterioară a toracelui este facultativă etc.

Întîrzierea dezvoltării pilozității pubertare, ritmul de creștere lent, zonele de distribuție rămase neacoperite, firul de păr debil sînt semnele de manifestare a unei insuficiențe orhitice congenitale (diferite forme de orhidisgenezie) sau dobîndite în copilărie (primitive — infecții, traumatisme orhitice — sau secundare — insuficiențe hipofizare etc.). Involuția unei pilozități normal dezvoltate la pubertate denotă o insuficiență orhitică tardivă, postpubertară (primitivă sau secundară). Aproape de regulă insuficiențele orhitice disgenetice se însoțesc și de tulburări de receptivitate ale foliculului pilos, ceea ce face ca tratamentele cu androgeni să fie ineficiente.

La femeie, deficiențele pilozității sexuale nu constituie, ca la bărbat, un semn clinic major. Pilozitatea sexuală feminină este indusă de androgenii feminini (corticosuprarenali, în primul rînd, și ovarieni), androgeni pentru care această pilozitate este receptivă.

Deficitul pilozității sexuale feminine nu semnifică deci insuficiență ovariană; de altfel îl întîlnim în boli care afectează secreția androgenă a corticosuprarenalei (boala Addison, insuficiența hipofizară etc.) sau în boli

Scanned with OKEN Scanner

în care receptivitatea foliculului pilos este compromisă (unele forme de disgenezie ovariană).

Unele forme de disgenezie gonadică — „testicul feminizant" — oferă, semiologic, forma cea mai intensă a deficitului pilar la „femeie". În aceste cazuri fenotipul este feminin, aparent normal (organe genitale externe, sîni), dar lipsesc complet pilozitatea pubiană și axilară; gonadele sînt testicule secretante de androgeni față de care însă receptorii specifici sînt insensibili.

În insuficiențele orhitice postpuberale pilozitatea sexuală se rărește progresiv, ritmul de creștere se încetinește, firul de păr se debilitează.

— Intensificarea pilozității sexuale este însoțită, de cele mai deseori, și de intensificarea pilozității corporale. Creșterea densității pilare dar cu păstrarea zonelor fiziologice de distribuție — *hipertricoza* —, sau dezvoltarea sa exuberantă cu depășirea acestor zone — *hirsutismul* —, semnifică încărcarea organismului cu androgeni în exces, androgeni de origine gonadică sau corticosuprarenală.

La bărbat hipertricoza nu constituie o stare patologică, ea încadrîndu-se în gama variațiilor fiziologice individuale; în schimb, hirsutismul poate avea semnificația unei tulburări corticosuprarenale, dacă nu este dovedit a fi cu caracter genetic.

— Intensificarea pilozității feminine. Dacă nu depășește zonele de distribuire caracteristice sexului, nu are semnificație semiologică. Depășirea acestor zone și împrumutarea modelului de pilozitate masculină constituie „virilismul pilar" și, alături de alte fenomene de virilizare somatică și psihică, indică o androgenizare ovariană, corticosuprarenală sau mixtă (v. și „Pilozitatea în endocrinopatii").

Tulburări ale organelor genitale externe

— Insuficiențele gonadice determină fenomene involutive ale organelor genitale externe.

La bărbat, prin pierderea turgescenței peniene, organul penian se micșorează, devine flasc și balant, unghiul pubo-penian tinde să se șteargă; scrotul se alungește, ia aspect hipoton, pliațiunile se șterg, reflexul dartosian dispare; testiculele devin uneori hipotrofice, cu sensibilitatea diminuată și reflexul cremasterian pierdut.

Scanned with OKEN Scanner

La femeie insuficienţa ovariană determină modificări ale labiilor, care diminuează ca volum şi se depigmentează, ale vaginului, care devine hipotrofic, cu mucoasă subţiată, palidă, netedă prin ştergerea pliurilor şi stenozat în treimea superioară.

Androgenizarea femeii antrenează, pe lîngă fenomenul de virilizare pilară, şi modificări ale organelor genitale externe, care constau în virilizare genitală şi defeminizare. Semnul caracteristic al virilizării genitale este hipertrofia clitoridiană, organul devenind turgescent, erectil şi uneori hipersensibil; defeminizarea se manifestă prin involuţia organelor genitale externe care devin hipotrofice, ca în orice insuficienţă ovariană.

Tulburări de sexualizare cu influenţă asupra laringelui

— Androgenii îngroaşă laringele şi, prin modificări ale coardelor vocale, vocea dobîndeşte timbru grav şi tonalitate joasă.

Insuficienţele orhitice prepubertare menţin vocea infantilă nemodificată; insuficienţele orhitice tardive, postpubertare, tind să reducă vocea la tonalităţi şi timbru infantil.

Androgenizarea femeii scade tonalitatea şi modifică timbrul, împrumutînd vocii nuanţe masculine.

Modificări ale ţesutului mamar

— Ginecomastia, dezvoltarea ţesutului mamar la bărbaţi, se poate prezenta clinic cu semne variate: unisau bilaterală, redusă la o formaţiune lenticulară renitentă submamelonară sau pînă la volumul unei portocale, simetrică sau asimetrică, dureroasă sau nedureroasă. Excepţional, poate fi însoţită de secreţie lactată.

Ginecomastia apărută în afara puseurilor fiziologice (postnatală, pubertară, de climacteriu) are totdeauna semnificaţie patologică: tulburări orhitice, unele disgenezii orhitice (sindrom Klinefelter, sindrom Royer etc.), insuficienţe orhitice de etiologii variate, insuficienţe hepatice, administrare de estrogeni (ca în neoplasmul de prostată) sau alte droguri (digitalice, rezerpinice etc.).

Scanned with OKEN Scanner

La femeie sînul este expresia unei vaste patologii endocrine sau de altă natură. Firește, ne interesează semiologia sînului legată de tulburările endocrine.

— Amastia bilaterală este de regulă expresia unei insuficiențe ovariene severe (agenezie ovariană pură, sindrom Turner etc.). Amastia, absența țesutului mamar, nu trebuie confundată cu adipomastia care poate mima, prin depunere lipomatoasă, mamela. Uneori confuzia trebuie evitată prin examenul radiologic (mamografie) sau ultrasonografic al regiunii.

— Amastia unilaterală sau anizomastia (dezvoltarea asimetrică, inegală a sînilor) este consecința unei tulburări locale de receptivitate, apărînd deci în condiții de impregnație hormonală estrogen-progesteronică normală.

— Hipomastia — dezvoltarea subnormală a sînului — reflectă insuficiența ovariană. Hipomastia poate fi inițială, de la pubertate, ca în unele hipoovarii disgenetice („ovare paupere", „testicul feminizant" etc.) sau prin insuficiență gonadotropă (ca în nanismele hipofizare sau hipogonadismele hipogonadotrope); de asemenea hipomastia poate fi consecința involuției unui sîn normal dezvoltat anterior, așa cum se întîmplă în insuficiențele ovariene survenite după ovariectomia bilaterală, insuficiența panhipofizară a adultului etc.

Semiologic, hipomastia se poate prezenta fie sub aspectul unui sîn aparent normal, dar care la palpare se dovedește format aproape exclusiv din țesut adipos, în masa căruia țesutul glandular este greu perceptibil, fie ca o mamelă mică, flască, cu foarte puțin țesut glandular și grăsos.

— Hipermastia — dezvoltarea exagerată în volum a sînului — nu este o modificare patologică. Sînul este voluminos, cu structură normală la examenul palpatoriu, uneori cu desen vascular pronunțat.

— Displazia mamară, mastopatia sau mastoza sînt termeni ambigui prin care semiologia caracterizează abaterile de la normal ale structurii sînului fără a se preciza, în lipsa unor examene mai discriminative, entitatea patologică în cauză.

Displaziile pot fi difuze sau circumscrise, uni- sau bilaterale.

Displazia difuză cea mai tipică este mastoza fibrochistică (boala fibrochistică, boala Reclus), cel mai des bilaterală și manifestată subiectiv prin: durere sau tensiune în sîni, mai rar cu caracter permanent, de obicei precedînd cu cîteva zile menstruația. Obiectiv, la pal-

Scanned with OKEN Scanner

pare sînul apare plin de nodozităţi care alunecă sub deget, de dimensiuni variate, dimensiuni care se modifică de-a lungul ciclului (de aici decurge necesitatea de a palpa sînul în diferite momente ale ciclului); nodozităţile se măresc şi devin mai sensibile către sfîrşitul ciclului, pentru a dispărea sau a fi foarte mici şi insensibile imediat după menstră.

Displazia difuză este caracteristică hiperestrogenilor (relative sau absolute), fapt care o face să fie frecventă la femeile adulte, între 30 şi 50 de ani.

Dintre displaziile mamare localizate cu interesare endocrină citäm: adenofibromul şi adenocarcinomul.

Adenofibromul, tumoare benignă, se prezintă ca o formaţiune ovală sau alungită, de dimensiuni variate (foarte mic sau voluminos), elastic-renitent, neaderent, sensibil sau nu. Formaţiunea poate fi solitară sau multiplă, uni- sau bilaterală. Este frecvent în hiperestrogenii.

Adenocarcinomul, tumoare malignă, este unilateral. Semiologic seamănă cu adenofibromul, cu deosebirea că este dur, aderent, neregulat şi nedureros. Cînd este mic şi apărut pe un sîn adenofibromatos sau fibrochistic, este greu de diagnosticat clinic, motiv pentru care orice formaţiune suspectă necesită neapărat examen morfo-patologic.

Modificări de distribuţie a paniculului adipos

Aceste modificări sînt semnificative la bărbat. În insuficienţele orhitice paniculul adipos se dezvoltă şi începe să se distribuie predominant pe zonele caracteristic feminine: perimamar — formînd adipomastie —, pe etajul inferior al abdomenului — ştergînd reliefuł muscular —, pe pube, şolduri, coapse, fese etc.

La femeile androgenizate poate avea loc o redistribuire a paniculului adipos, care începe să domine în jumătatea superioară a corpului, ca la bărbat.

Tulburări menstruale

Tulburările menstruale — exceptînd cauzele uterine — reflectă funcţia ovariană (fie că ovarul este lezat primitiv sau secundar) şi constituie un element semiologic de primă importanţă.

Scanned with OKEN Scanner

pare sînul apare plin de nodozităţi care alunecă sub deget, de dimensiuni variate, dimensiuni care se modifică de-a lungul ciclului (de aici decurge necesitatea de a palpa sînul în diferite momente ale ciclului); nodozităţile se măresc şi devin mai sensibile către sfîrşitul ciclului, pentru a dispărea sau a fi foarte mici şi insensibile imediat după menstră.

Displazia difuză este caracteristică hiperestrogenilor (relative sau absolute), fapt care o face să fie frecventă la femeile adulte, între 30 şi 50 de ani.

Dintre displaziile mamare localizate cu interesare endocrină citäm: adenofibromul şi adenocarcinomul.

Adenofibromul, tumoare benignă, se prezintă ca o formaţiune ovală sau alungită, de dimensiuni variate (foarte mic sau voluminos), elastic-renitent, neaderent, sensibil sau nu. Formaţiunea poate fi solitară sau multiplă, uni- sau bilaterală. Este frecvent în hiperestrogenii.

Adenocarcinomul, tumoare malignă, este unilateral. Semiologic seamănă cu adenofibromul, cu deosebirea că este dur, aderent, neregulat şi nedureros. Cînd este mic şi apărut pe un sîn adenofibromatos sau fibrochistic, este greu de diagnosticat clinic, motiv pentru care orice formaţiune suspectă necesită neapărat examen morfo-patologic.

Modificări de distribuţie a panicululuí adipos

Aceste modificări sînt semnificative la bărbat. În insuficienţele orhitice panicului adipos se dezvoltă şi începe să se distribuie predominant pe zonele caracteristic feminine: perimamar — formînd adipomastie —, pe etajul inferior al abdomenului — ştergînd reliefu muscular —, pe pube, şolduri, coapse, fese etc.

La femeile androgenizate poate avea loc o redistribuire a panicului adipos, care începe să domine în jumătatea superioară a corpului, ca la bărbat.

Tulburări menstruale

Tulburările menstruale — exceptînd cauzele uterine — reflectă funcţia ovariană (fie că ovarul este lezat primitiv sau secundar) şi constituie un element semiologic de primă importanţă.

Scanned with OKEN Scanner

Tulburările menstruale pot interesa :

a) Ciclul menstrual — dereglări ale duratei ciclului, ale intervalului de timp dintre menstre. Aceste dereglări pot fi de tipul :

— amenoree primară : femeia nu a avut niciodată menstră. Se întîlneşte în afecţiuni primitive ale ovarului (disgenezii) sau în unele insuficienţe ovariene secundare (insuficienţă hipofizară, maladii consumptive etc.) ;

— amenoree secundară : absenţa menstrelor care existaseră în prealabil. Este consecinţa extirpării ovarelor, a epuizării precoce a ovarelor („ovare paupere"), a insuficienţelor hipofizare etc. ;

— spaniomenoree : menstre distanţate una de alta cu 3—4 luni ;

— bradimenoree : intervalul între menstre depăşeşte durata normală cu zile, săptămîni sau cu pînă la 3 luni.

Atît spanio- cît şi bradimenoreea sînt consecinţa insuficienţelor ovariene secundare, ca în cazul tumorilor hipofizare nesecretante sau secretante, bolilor tiroidei, corticosuprarenalei etc., fazelor premergătoare ale menopauzei ;

— tahimenoree : cicluri menstruale scurte, de 19—25 de zile. Sînt caracteristice hiperestrogeniilor absolute şi uneori premenopauzei.

b) Tulburări ale duratei menstrei :

— oligomenoree : durată redusă a menstrelor (1—2 zile) ;

— polimenoree : durată prelungită a menstrelor (5—6 zile) ;

— menoragii : durată prelungită a menstrelor (6—10 zile) ;

— metroragii : pierderi sanguine uterine survenite în afara menstrelor ;

— menometroragii : pierderi sanguine uterine care încep cu menstra dar continuă mai mult de 10 zile.

c) Tulburări ale cantităţii menstrei :

— hipomenoree : flux menstrual redus ;

— hipermenoree : flux menstrual abundent, uneori cu cheaguri.

Toate aceste tulburări menstruale sînt definite sub termenul generic de menopatii.

Patologia ovariană se exprimă prin diverse tipuri sau prin diverse combinaţii de menopatii. Astfel :

— insuficienţele progesteronice, după intensitatea lor, se pot manifesta prin : bradimenoree sau bradi-oligomenoree sau bradi-oligo-hipomenoree ;

Scanned with OKEN Scanner

— hiperestrogenia absolută prin : tahimenoree sau tahi-polimenoree sau tahi-poli-hipermenoree sau metroragii ;

— polikistoza ovariană prin : amenoree secundară sau spaniomenoree cu oligo- sau din contra, polimenoree etc.

Tulburări ale dinamicii sexuale în endocrinopatii

Dinamica sexuală defineşte desfăşurarea proceselor mplicate în activitatea sexuală.

Consideraţii generale

Activitatea sexuală include două asepcte :

a) „actul sexual" propriu-zis, copulaţia, coitul sau acuplarea şi

b) „conduita sexuală" în timp — de-a lungul evoluţiei ontogenetice.

A) În „dinamica actului sexual" sînt implicate următoarele procese :

— motivaţia sexuală — dorinţa sexuală, libidoul ;

— erecţia : element pur mecanic, necesar bărbatului în scopul efectuării copulaţiei şi facilitării fecundaţiei ;

— actul sexual propriu-zis — mişcările de fricţiune ale formaţiunilor senzoriale specifice în vederea intensificării excitaţiei sexuale ;

— orgasmul : eliberarea bruscă de sub tensiunea excitaţiei sexuale ajunsă la paroxism ;

— ejacularea : emisiunea lichidului spermatic ;

— detumescenţa, faza de rezoluţie sau postcoitală, este faza prin care se încheie actul sexual şi în care nu mai poate avea loc o nouă excitaţie sexuală.

În mod normal fazele actului sexual se desfăşoară într-o succesiune firească, ele condiţionîndu-se reciproc, cu excepţia orgasmului şi a ejaculării care pot fi simultane.

Dinamica actului sexual este comună ambelor sexe dar cu corespondenţa dintre faze diferită, în funcţie de sex şi cu nuanţări individuale, variabile. De pildă : la bărbat erecţia se manifestă prin turgescenţa penisului

Scanned with OKEN Scanner

iar la femeie prin lubrifierea vaginului și întărirea mameloanelor și clitorisului; la bărbat ejacularea este un fapt concret — expulzia spermatică, la femeie o estimare subiectivă — căldură și spasm pelvin; la bărbat faza postcoitală este total refractară excitațiilor sexuale și numai relativ refractară la femeie etc.

În ceea ce privește nuanțările individuale, variațiile se referă la intensitatea sau durata fazelor; există însă medii stabilite statistic, cu abateri în plus sau în minus reprezentînd normalul.

B) „Dinamica conduitei sexuale" apreciază comportamentul sexual individual de-a lungul evoluției ontogenetice.

Pînă la pubertate activitatea sexuală este practic absentă. Dacă au loc erecții, ele sînt consecința unor excitații care nu au la origine motivația sexuală, iar orgasmul, provocat prin masturbație, nu este însoțit, la băiat, de ejaculare. Masturbația, care poate fi considerată ca activitate sexuală, este de fapt un epifenomen care parodiază actul sexual.

Pubertatea introduce în scenariu motivația sexuală pe fondul unor evenimente morfologice și fiziologice privind maturizarea sexualizării. Actul sexual devine astfel corolarul unor transformări a căror finalitate este reproducerea.

Pe parcursul perioadei adulte se stabilește norma — pentru că există o normă — a comportamentului sexual; a ritmului sexual, a duratei acuplării, a duratei erecției, a duratei fazei refractare, a forței ejaculatorii etc.

Avansarea în vîrstă și mai ales depășirea decadei a V-a aduce modificări calitative și cantitative ale comportamentului sexual, cu evoluție inexorabilă spre exitusul acestei „vita sexualis". Fenomenele de extincție încep prin diminuarea interesului sexual, a dorinței sexuale și, consecutiv acestei slăbiri, se răresc reiterările erecțiilor cu sau fără ejaculare. Deși durata copulației e mai mare la vîrstnici, erecția completă este rar atinsă și aceasta doar înaintea ejaculării; forța de expulzie a lichidului spermatic, ca și numărul contracțiilor expulzive scad, în schimb crește intervalul dintre contracții; în faza postcoitală, perioada refractară crește iar detumescența penisului este rapidă și totală.

— *Determinismul activității sexuale.* Activitatea sexuală este rezultatul unor condiționări multifactoriale. Factorii determinanți sînt pe cît de numeroși, pe atît de variați. Din complexul factorilor de mediu intern

Scanned with OKEN Scanner

enumerăm : neurohormonii, cibernetinele, hormonii, metaboliţii etc., iar dintre factorii de mediu extern : feromonii, complexul social şi cultural, experienţele dobîndite etc.

Rolul hormonilor este peremptoriu, ei constituind factorii morfogenetici, direcţionali şi dinamogeni ai sexualizării şi ai funcţiei sexuale.

— Ca factori morfogenetici, hormonilor sexoizi le revine rolul de a stimula organogeneza structurilor sexuale ;

— Ca factori direcţionali, hormonii sexuali orientează organogeneza spre structuri sexuale masculine sau feminine. De asemenea ei condiţionează încă înainte de naştere „tipul“ de comportament sexual ca mascul sau ca femelă.

— Ca factori dinamogeni, hormonii sexoizi sînt cei care declanşează şi întreţin motivaţia sexuală şi controlează comportamentul sexual. Evenimentele care au loc la pubertate, după climacteriu sau după castrare sînt ilustrative.

Ca efect, hormonii sexoizi au specificitate de gen : estrogenii sînt hormoni feminizanţi, androgenii masculinizanţi. Sub aspect hormonal organismele sînt ambigene : indiferent de sex, ele produc şi hormoni masculinizanţi, şi hormoni feminizanţi. Hormonii sexoizi dobîndesc specificitate sexualizantă prin dominare cantitativă : organismul mascul are prioritar androgeni, cel feminin estrogeni. În comportamentul sexual ambiguitatea pare necesară : la femeie estrogenii sînt hormonii care-i conferă stimulii ce o impun atenţiei masculului, iar androgenii cei care o fac să accepte masculul ; estrogenii o fac dorită, androgenii dornică.

Alături de hormonii sexoizi, şi ceilalţi hormoni care controlează tonusul nervos, metabolismele, organogeneza, intervin în comportamentul sexual fundamentîndu-se astfel complexitatea tulburărilor de dinamică sexuală din endocrinopatii.

Forme ale tulburărilor de dinamică sexuală

În conformitate cu aspectele majore ale activităţii sexuale, tulburările de dinamică vor fi :

— tulburări ale dinamicii actului sexual şi

— tulburări ale conduitei sexuale.

Scanned with OKEN Scanner

A. Tulburări ale dinamicii actului sexual. Fiecare proces implicat în desfășurarea actului sexual poate fi afectat. Astfel se descriu :

a) Tulburări de libidou (ale motivației sexuale). Se pot prezenta sub următoarele aspecte :

— scăderea libidoului — inapetență sexuală ;
— absența libidoului — anorexie sexuală ;
— pervertirea libidoului — parorexie sexuală ;
— exacerbarea libidoului — hiperorexie sexuală.

b) Tulburări de erecție :

— erecții incomplete — semierecție ;
— erecții abandonatoare : erecții care încetează în timpul coitului ;
— erecții inoportune : erecții care se produc în afara posibilității actului sexual ;
— erecții fugace — de scurtă durată, care încetează înainte de a deveni eficiente ;
— anerecția — lipsa totală a erecției.

c) Tulburări ale orgasmului :

— orgasm întîrziat — greu de obținut ;
— orgasm absent.

d) Tulburări de ejaculare : sînt tulburări ale mecanismului ejaculării și nu ale cantității de lichid ejaculat ;

— anejacularea — absența ejaculării ;
— hipotonia ejaculatorie — diminuarea forței de expulzie ;
— bradikinezia ejaculatorie — rărirea contracțiilor de expulzie ;
— astenia ejaculatorie : hipotonie și hipokinezie ejaculatorie.

Tulburările în dinamica actului sexual pot surveni izolat, afectînd un element din componența acestuia, sau grupate, afectînd mai multe sau toate elementele sale componente.

B. Tulburările conduitei sexuale. Este de la sine înțeles că tulburările survenite în dinamica actului sexual atrag cu timpul și tulburări ale comportamentului sexual. Dar tulburările conduitei sexuale pot surveni și independent. Dintre acestea citățm :

— apariția precoce a motivației sexuale și a ansamblului de fenomene conexe ;
— rărirea raporturilor sexuale — astenia sexuală ;
— comportamentul pseudohomosexual ;
— hipertonia sexuală.

Scanned with OKEN Scanner

Tulburări ale dinamicii sexuale în endocrinopatii

Rolul steroizilor sexuali în sexualizare aduce în prim planul preocupărilor organele endocrine care-i produc: gonadele și reticulata corticosuprarenală.

Patologia gonadelor

— Insuficiențele gonadale, cu cît sînt mai intense și cu cît apar mai precoce, cu atît deteriorează mai grav dinamica sexuală:

- agonadismele precoce de tipul gonadelor dispărute, sindromului Turner, gonadelor areceptive sau al altor disgenezii gonadale grave abolesc procesul hormonal de sexualizare și, odată cu el, motivația sexuală și întreg complexul activității sexuale;
- hipogonadismele primitive de tipul sindromului Klinefelter, ovarelor paupere, disgeneziilor monogonadale sau cele secundare, hipogonadotrope (nanism hipofizar, adenom cromofob) determină pubertăți întîrziate și sexualizări incomplete cu libidou scăzut, erecții rare și incomplete, orgasm întîrziat sau absent, hipotonie și bradikinezie ejaculatorie;
- tulburări de dinamică asemănătoare au loc și în cazul hipogonadismelor survenite tardiv, după pubertate, în plină perioadă adultă. Agonadismele tardive (de exemplu cele survenite după castrare) determină tulburări de dinamică sexuală care se agravează progresiv și rapid;
- tulburări de dinamică sexuală complicate și cu malformații ale organelor copulatorii survin în hermafroditismul adevărat sau în pseudohermafroditismele din disgeneziile gonadale. Au ca particularitate prezența libidoului și, în majoritatea cazurilor, comportament sexual de tip feminin dar cu ineficiență acuplatorie, din cauza intersexualității organelor genitale externe:
- o formă extremă a tulburărilor activității sexuale o prezintă transsexualismul. În acest caz există un antagonism flagrant între sexul somatic și cel comportamental. Motivația sexuală există dar obiectul libidoului este izosexual și nu heterosexual, așa cum ar fi normal. Este de fapt o pseudohomosexualitate, consecință a unei disincronizări între sexualizarea somatică și cea comportamentală. Aparatajul copulator inexistent pentru o coabitare heterosexuală, iar practicile homosexuale fiind repudiate, activitatea sexuală este deliberat suspendată;

Scanned with OKEN Scanner

● tulburări de dinamică sexuală cu libidou scăzut sau absent, cu ritm acuplatoriu rărit, erecţii incomplete sau abandonatoare, orgasm întîrziat şi dificil, şi ejaculat astenic sînt prezente, cu asociaţii de simpotme şi patogenii diverse, în numeroase boli endocrine.

Bolile endocrine respective, deşi diverse, au un mecanism comun al tulburărilor de dinamică sexuală: dereglarea sistemului de funcţionalitate gonadală. La aceasta se asociază însă şi alte elemente patogenice, mai mult sau mai puţin specifice bolii respective. Astfel:

● în bolile hipotalamice (sindromul adipozo-genital, sindromul Kallman, de Morsier, sindromul Morgagni-Morel) hipotalamohipofizare sau hipofizare (acromegalia, gigantismul, adenomul cromofob, prolactinomul etc.), elementul patogenic determinant este dereglarea secreţiei gonadotrofinelor hipofizare. Unele dintre aceste boli determină şi tulburări ale sexualizării somatice. De exemplu în nanismul hipofizar pubertatea este întîrziată şi numai schiţată, penisul şi testiculele rămînînd foarte mici; la fel în gigantismul hipofizar pubertatea este întîrziată; prolactinomul asociază tulburării gonadale galactoreea; sindromul de Morsier asociază anosmia; sindromul Morgagni asociază hiperostoza frontală etc.;

— insuficienţa suprarenală cronică — boala Addison — produce tulburări de dinamică sexuală şi prin astenia profundă fizică şi psihică, precum şi prin hiposterolismul accentuat;

— insuficienţa tiroidiană prin bradipsihia, hipotonia vegetativă şi tulburările metabolice;

— insuficienţa panhipofizară a adultului, prin asocierea tulburărilor de insuficienţă suprarenală cu cele din insuficienţa tiroidiană;

● sindroamele suprarenogenitale heterosexuale pe lîngă intersexualitatea somatică pe care o produc, slăbesc în general libidoul şi viaţa sexuală;

bolile metabolice cu implicaţie endocrină, obezitatea şi diabetul, produc de asemenea tulburări de dinamică sexuală. În obezităţi, în special în obezităţile mari, tulburările de dinamică sexuală — scăderea libidoului şi a tonusului erectil, ejacularea tardivă şi rărirea raporturilor sexuale apar tîrziu şi se intensifică lent.

În diabetul zaharat tulburările de dinamică sexuală apar uneori foarte precoce şi debutează prin tulburări de erecţie, apoi, treptat scade libidoul, acuplările se răresc, ejaculările devin dificile şi hipotone, orgasmul se abolește;

Scanned with OKEN Scanner

— în virilismul pilar — afecțiune endocrină frecventă a femeii adulte — apar tulburări de dinamică sexuală paradoxale : uneori scăderea interesului sexual și lipsa orgasmului, alteori libidoul intensificat, orgasm repetat în cursul aceleiași acuplări.

Exacerbări ale libidoului cu tendință de a deveni preocupare obsedantă se consemnează și în hiperestrogenism. Este însoțit de orgasm repetat în cursul aceleiași acuplări sau din contră, de absența orgasmului, în care caz se produce o falsă frigiditate.

Apariția precoce a libidoului și a întregului complex de fenomene care caracterizează dinamica sexuală și comportamentul sexual se produce în pubertatea precoce adevărată și de asemenea în pseudopubertățile izosexuale (corticosuprarenale sau gonadale).

Tulburările de dinamică apar în contextul unor sexualizări somatice precoce și se deosebesc printr-un element esențial : în cazul pubertății precoce adevărate, la băiat, orgasmul este însoțit de ejaculat ; el lipsește în cazul pseudopubertăților precoce.

În hipertiroidism hiperexcitabilitatea corticală, hipertonia vegetativă, hiperkinezia și intensificarea arderilor viciază dinamica sexuală uneori diminuînd-o, alteori modificînd componente ale dinamicii actului sexual : libidou crescut, acuplări frecvente dar erecții progresiv hipotone și ejaculări rapide.

Modificări ale șeii turcești în endocrinopatii

Tulburările hipofizare sau cele în care este implicată hipofiza, prin frecvența lor în patologia endocrină — și nu numai în cea endocrină — , fac deseori necesară investigarea hipofizei.

Cea mai utilizată explorare orientativă în acest sens este radiografia șeii turcești de profil, radiografia „convențională". Modificările aspectului și dimensiunilor sale informează rapid asupra unor agresiuni survenite din partea structurilor din afara sau dinăuntrul său.

Anatomia șeii turcești

Șaua turcească sau fosa hipofizară este o excavație a osului sfenoid, situată central, în care este găzduită hipofiza.

Scanned with OKEN Scanner

Golită de conținutul său moale, pe craniul preparat, privită de sus în jos, ea apare ca o suprafață concavă, deschisă larg în partea sa superioară și pe laturi (fig. 36). Peretele anterior al cavității este dăltuit în masivul sfenoidal. Planul orizontal al sfenoidului este delimitat

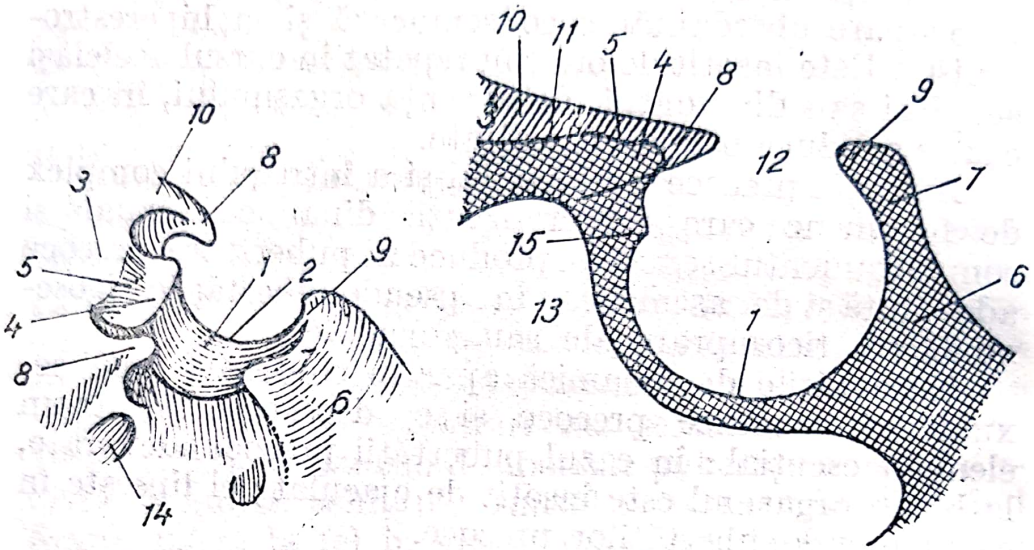

Fig. 36. — Loja hipofizară : *1* — fundul șeii ; *2* — rebordul lateral ; *3* — osul sfenoid ; 4 — tuberculul șeii ; *5* — șanțul chiasmatic ; *6* — trunchiul bazilar ; 7 — lama patrulateră ; *8* — apofiza clinoidă anterioară ; *9* — apofiza clinoidă posterioară ; *10* — aripioara sfenoidului ; *11* — planum ; *12* — intrîndul șeii ; *13* — sinusul sfenoidal ; *14* — sinusul cavernos ; *15* — apofiza clinoidă mijlocie.

de peretele antero-vertical al șeii printr-o mamelonare puternică — tuberculul șeii — , precedată de un șanț săpat în os de chiasma nervilor optici — șanțul chiasmatic. Peretele sau versantul anterior se continuă cu o mică suprafață orizontală — fundul șeii — căreia îi urmează, orientat vertical, peretele sau versantul posterior. El este săpat în masivul trunchiului bazilar și prelungit în sus cu o lamelă de os spongios — lama patrulaterală — , ale cărei unghiuri externe ale marginii superioare sînt terminate prin mici aripioare, apofizele clinoide posterioare. Lateral cavitatea este delimitată de reborduri osoase ușor reliefate. Pereții cavității sînt netezi dar pe versantul anterior poate exista uneori o mamelonare, în general discretă — apofiza clinoidă mijlocie.

Anterior și superior cavității, de ambele părți se prelungesc către mijlocul său aripioarele sfenoidale ; sînt situate în afara cavității, la cca 2 cm distanță una de alta, depășind lățimea șeii : sînt „apofizele clinoide anterioare". Așadar, pe craniul preparat, șaua nu are nici

pereți laterali, nici plafon. În realitate însă fosa hipofizară este o cavitate închisă. Obstruarea cavității se face de către *dura mater* care, la nivelul șeii, se desface în două foițe: parietală și viscerală (fig. 37). Foița parietală acoperă ca o copertină fibroasă intrîndul șeii și

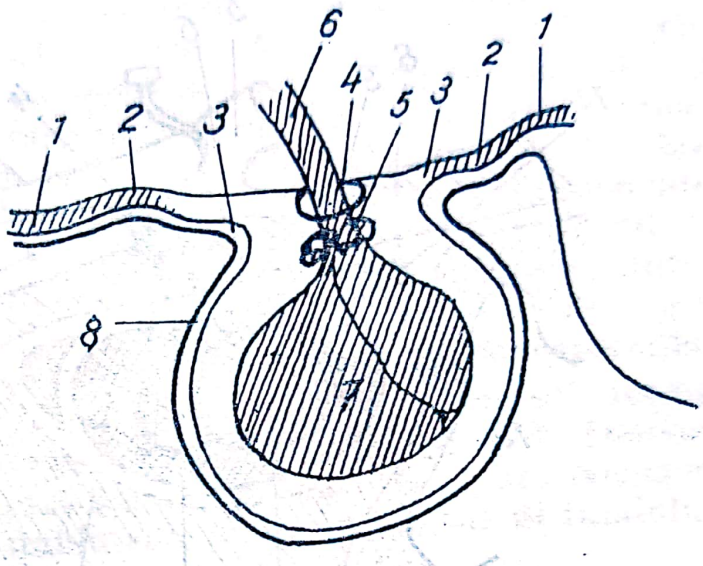

Fig. 37.— Dura mater hipofizară: 1—*dura mater*; 2—foița parietală (cortul selar); 3 — foița viscerală; 4 —inelul de comunicare; 5 — arahnoida; 6 — tija hipofizară; 7 — hipofiza; 8 — pereții osoși ai șeii.

fețele ei laterale; foița viscerală conturează pereții osoși ai șeii. Hipofiza este astfel înmanșonată între foițele durei mater și încarcerată în șa care, prin *dura mater*, devine un sac membranos complet închis; singura comunicare cu exteriorul se face printr-un inel deschis în *dura mater* care formează „cortul selar". Prin acest inel trec tija hipofizară cu vasele care o însoțesc și tot aici se insinuează arahnoida ca un guleraș.

Din spațiul pe care i-l oferă cavitatea șeii, hipofiza nu ocupă decît aproximativ 2/3, restul fiind umplut cu țesut lax de susținere.

Rapoartele anatomice de vecinătate ale complexului hipofizo-selar sînt: anterior și superior cu chiasma nervilor optici; lateral cu bandeletele optice, sinusul cavernos și artera carotidă internă; antero-inferior cu sinusul sfenoid (fig. 38).

Radiografia convențională a șeii turcești este radiografia de profil a unei cavități care, ca orice cavitate, are o sumă de elemente: versant anterior și posterior, margine laterală dreaptă și stîngă etc.

Prin poziționarea corectă a capului, radiografia de profil a șeii proiectează prin însumare într-un singur plan, pe același ax, suprapuse perfect, elementele versantului drept cu cele ale versantului stîng.

Scanned with OKEN Scanner

În aceste condiţii loja hipofizei apare sub forma unei cavităţi în general inelară, mărginită de elemente osoase complexe (fig. 36):

— versantul anterior al şeii — un perete curb vertical — este delimitat antero-superior de o mamelo-

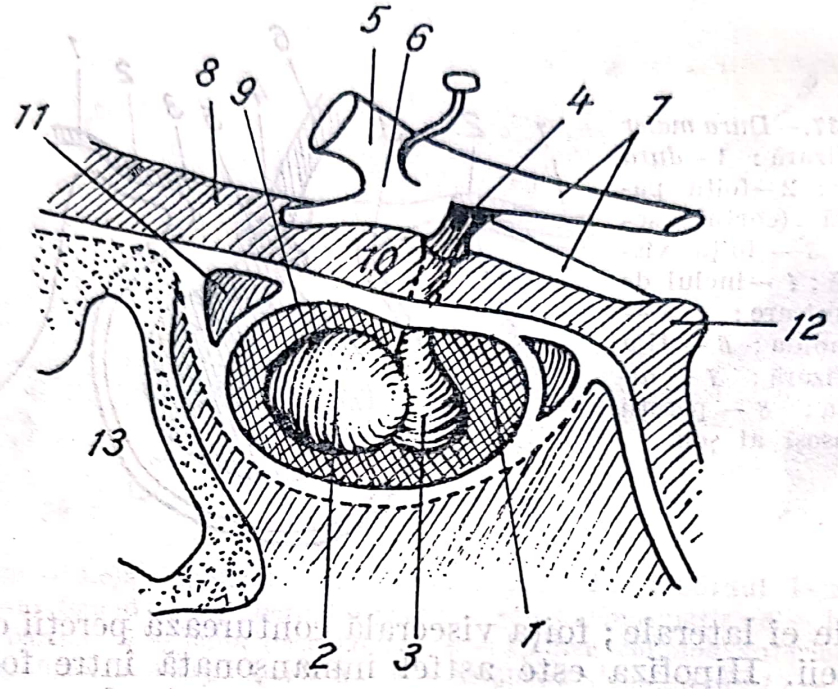

Fig. 38. — Rapoartele anatomice ale hipofizei: *1* — cavitatea selară; *2* — lobul anterior al hipofizei; *3* — lobul posterior al hipofizei; *4* — tija hipofizară; *5* — nervii optici; *6* — chiasma optică; *7* — bandeleta optică; *8* — *dura mater*: *9* — foiţa parietală a durei mater (cortul sau diafragmul); *11* — sinusul cavernos; *12* — apofiza clinoidă posterioară; *13* — sinusul sfenoidal.

nare osoasă puternică — „tuberculul şeii" — de porţiunea orizontlă a masivului sfenoidal, care pe radiografie apare ca o creastă osoasă — planum —, prevăzut cu o adîncitură care precedă planum — şanţul chiasmatic: apofizele clinoide anterioare, prin suprapunere, apar ca o suprafaţă osoasă ştearsă, triunghiulară, cu vîrful orientat posterior şi baza pierdută în masivul sfenoidal. Uneori, pe versantul anterior apare o mamelonare, în general discretă — apofiza clinoidă mijlocie;

— versantului anterior îi urmează o curbă anteroposter oară cu concavitatea în sus — fundul şeii — care se continuă cu:

— o linie curbă, cu concavitatea anterioară — versantul posterior. Ea aparţine unui pinten osos-poros —

Scanned with OKEN Scanner

dorsul şeii sau lama patrulaterală — , terminată anterior prin apofizele clinoide posterioare. Fundul selar formează cu versantul posterior un unghi de 90°;

— versantul anterior, fundul şeii şi versantul posterior formează o linie curbă continuă, netedă, bine trasată, care începe la tuberculul anterior şi se termină la apofizele clinoide posterioare. Între aceste două repere cavitatea selară este deschisă — intrîndul şeii. Peste zona antero-superioară a şeii apar, sub forma unor suprafeţe triunghiulare cu vîrful orientat posterior, apofizele clinoide anterioare. Deşi ele se află în afara şeii, sînt proiectate pe acelaşi plan cu alte elemente antero-superioare ale şeii şi, în parte, peste intrîndul ei, părînd a-l micşora. Structura osoasă a apofizelor anterioare este mai puţin densă decît a altor elemente osoase ale şeii, apărînd pe radioagrafii mai transparente.

Antero-inferior şeii, apare pe radiografie, sub forma unei cavităţi pneumatizate, sinusul sfenoidal. Deseori în cavitatea sinusală apar cloazonări fine care pot crea false imagini de dublu sau multiplu contur al fundului şeii.

Grosimea pereţilor şeii — distanţa dintre cavitatea şeii şi cavitatea sinsului sfenoidal — este diferită: peretele antero-superior este gros şi masiv, subţiindu-se spre fundul şeii, pentru a se îngroşa din nou în porţiunea sa dorsală.

Forma rotundă sau ovalară a şeii permite să i se măsoare, pe radiografia de profil lungimea (L) şi înălţimea (I) (fig. 39A). Reperele după care se fac aceste măsurători — şi în funcţie de ele rezultatele dobîndite — diferă. Di Chiro propune pentru lungimea antero-posterioară (L) lungimea cea mai mare a unei linii orizontale, paralelă cu planul sfenoidal; pentru înălţime (I) se măsoară perpendiculara coborîtă de la jumătatea distanţei dintre tubercul şi apofizele clinoide posterioare, la fundul şeii.

Şaua este însă o cavitate sferoidală. În consecinţă ea are şi un diametru transversal care, dacă se cunoaşte, poate fi folosit pentru aprecierea volumului şeii. Diametrul transversal sau lateral (I) se poate măsura pe radiografia şeii de faţă (fig. 39 B). Volumul se deduce din formula $V = \frac{L \times I \times 1}{2}$,

Dimensiunile şeii variază în raport cu vîrsta şi, la aceeaşi vîrstă, în raport cu distanţa focală şi eventualele modificări patologice.

Scanned with OKEN Scanner

La adult valorile normale sînt: L = 17 mm, I = 14 mm, l = 19 mm, V = 1 100 mm³, S = 130 mm² (după Refetof în De Groot).

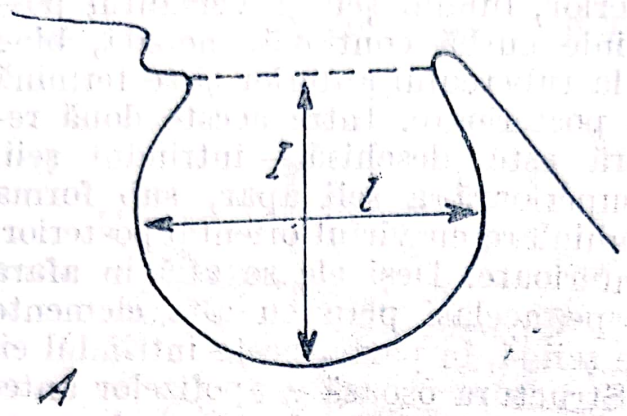

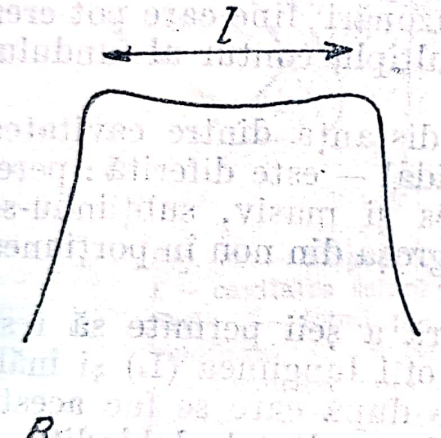

Fig. 39. — Reperele folosite pentru măsurarea diametrelor selare: *A* — de profil; *B* — de față.

Varietăți anatomice ale șeii turcești. Fiecare element din structura radiologică a șeii poate prezenta, într-un procent statistic oarecare, variații anatomice.

Apofizele clinoide anterioare pot fi mai mici, voluminoase și reliefate, situate undeva pe versantul anterior.

Lama patrulaterală poate fi foarte rarefiată, cu lacune sau, din contră, compactă, groasă, cu osteofite;

Apofizele clinoide posterioare pot lipsi sau pot apărea unite cu cele anterioare — punte selară — dînd o imagine falsă de șa închisă: chiar dacă apofizele se unesc, fiind marginale și extrinseci cavității propriu-zise, nu o pot obstrua, fiind de fapt punți interclinoidiene.

Forma șeii poate, de asemenea, varia: alungită, în omega, dreptunghiulară, ovalară (fig. 40).

Scanned with OKEN Scanner

Sinusul sfenoidal apare bine pneumatizat, de mărime variabilă dar net delimitat de cavitatea selară prin planșeul acesteia. Prezintă una sau mai multe cloazonări fără legătură anatomică cu elementele șeii, dar care pot da imagini false de contur dublu.

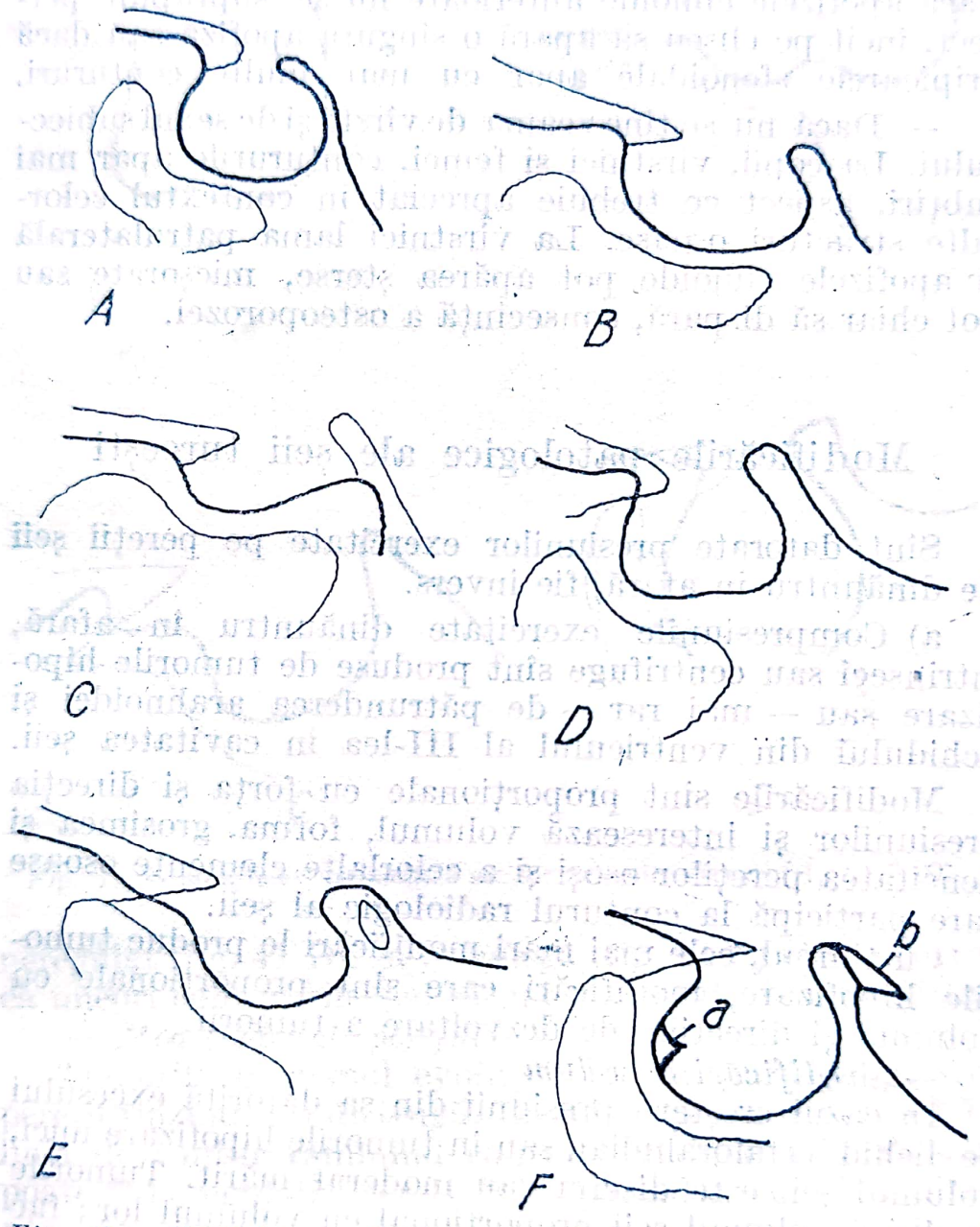

Fig. 40. — Variante anatomice ale șeii turcești: *A* — șa inelară; *B* — șa ovalară; *C* — șa alungită; *D* — șa dreptunghiulară; *E* — șa „în omega"; *F* — șa cu tubercul mijlociu (*a*) și osteofitoză (*b*).

Firește, aceste variații nu au semnificație patologică.

Erori de interpretare a radiografiilor șeii turcești. Cele mai frecvente erori de interpretare țin de:

— Erori de execuție. Cavitatea șeii fiind sferoidală, apare cu contur continuu numai dacă poziționarea capului

Scanned with OKEN Scanner

este făcută în aşa fel încît să suprapună perfect rebordurile laterale şi antero-posterioare, păstrîndu-se un paralelism perfect. Orice basculare pe orizontală, antero-posterior sau lateral creează contururi duble ale fundului selar, ale versantului anterior sau posterior şi alterări ale dimensiunilor. Ştim că poziţionarea este incorectă dacă apofizele clinoide anterioare nu se suprapun perfect, încît pe clişeu să apară o singură apofiză sau dacă aripioarele sfenoidale apar cu mai multe contururi.

— Dacă nu se ţine seama de vîrstă şi de sexul subiectului. La copii, vîrstnici şi femei, contururile apar mai subţiri, aspect ce trebuie apreciat în contextul celorlalte structuri osoase. La vîrstnici lama patrulaterală şi apofizele clinoide pot apărea şterse, micşorate sau pot chiar să dispară, consecinţă a osteoporozei.

Modificările patologice ale şeii turceşti

Sînt datorate presiunilor exercitate pe pereţii şeii fie dinăuntru în afară, fie invers.

a) Compresiunile exercitate dinăuntru în afară, intrinseci sau centrifuge sînt produse de tumorile hipofizare sau — mai rar — de pătrunderea arahnoidei şi lichidului din ventriculul al III-lea în cavitatea şeii.

Modificările sînt proporţionale cu forţa şi direcţia presiunilor şi interesează volumul, forma, grosimea şi densitatea pereţilor osoşi şi a celorlalte elemente osoase care participă la conturul radiologic al şeii.

Cu timpul, cele mai mari modificări le produc tumorile hipofizare, modificări care sînt proporţionale cu volumul şi direcţiile de dezvoltare a tumorii.

— *Modificări de volum*

În cazul creşterii presiunii din şa datorită excesului de lichid cefalorahidian sau în tumorile hipofizare mici, volumul şeii este discret sau moderat mărit. Tumorile modifică volumul şeii proporţional cu volumul lor; fac excepţie tumorile care erodează fundul şeii şi migrează în sinusul sfenoidal, în spaţiul căruia se pot dezvolta fără a mai produce modificări şi tumorile la debut sau mici, care ocupă spaţiul selar lăsat liber de hipofiză.

— *Modificări de formă*

În compresiunile puţin intense, care se exercită uniform pe întreaga suprafaţă a şeii, forma acesteia rămîne inelară — şa global mărită; se poate mări însă îndeo-

Scanned with OKEN Scanner

sebi în sens antero-posterior — șa mărită ovalară — sau în sens vertical — șa mărită vertical.

Dezvoltarea puternică și neregulată a tumorii poate produce cele mai variante și neașteptate modificări de formă : șa dreptunghiulară (fig. 41 A), șa cu contur

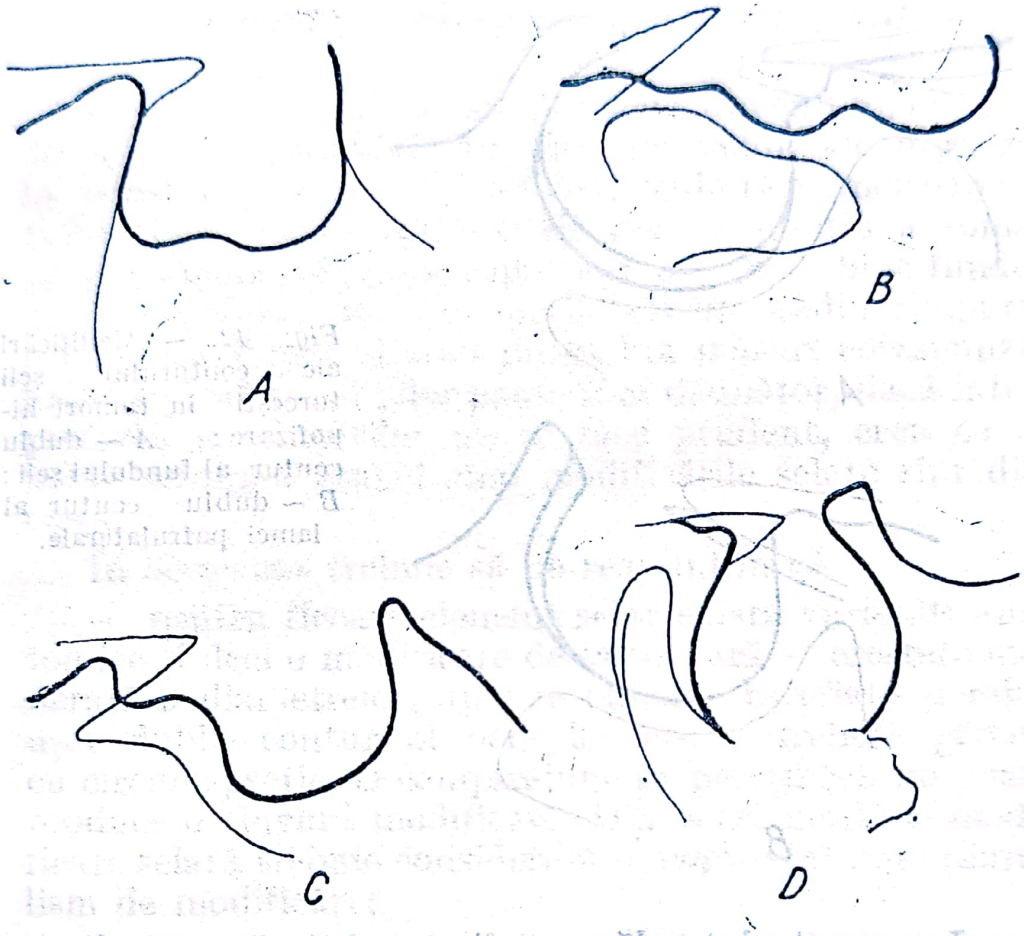

Fig. 41. — Modificări patologice ale formei șeii turcești (*A*, *B*, *C*, *D*).

neregulat (fig. 41 B), șa în omega (fig. 41 C) etc., pentru ca uneori contururile șeii să nu mai poată fi descifrate.

— *Modificări ale pereților*

Tumorile în cursul evoluției lor subțiază progresiv pereții tinzînd să-i distrugă. Erodarea poate fi uniformă, linia de contur rămînînd continuă și bine trasată sau poate fi neregulată, pereții șeii apărînd de grosimi diferite, neomogeni, neregulați, neclari. Uneori pereții se rup, mai ales la baza lamei patrulaterale sau la fundul șeii (fig. 41 D).

Dacă tumoarea este boselată sau se dezvoltă neuniform, erodările planșeului sînt inegale și apar contururi duble sau multiple ale fundului, versantului anterior și/sau lamei patrulaterale (fig. 42 A și B).

Apofizele clinoide anterioare pot fi rarefiate, micșorate și chiar dispărute sau din contră, groase, dense și

Scanned with OKEN Scanner

alungite. Alungirea lor combinată cu erodarea tuberculului realizează imaginea de „cioc acromegalic".

Apofizele clinoide posterioare pot suferi modificări asemănătoare cu cele anterioare.

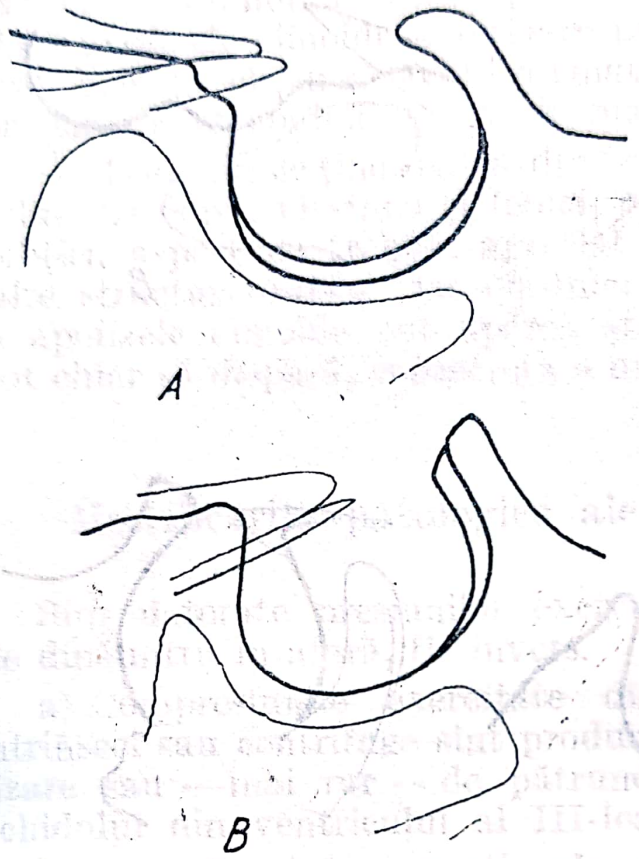

Fig. 42. — Modificări ale conturului șeii turcești în tumori hipofizare: *A* — dublu contur al fundului șeii; *B* — dublu contur al lamei patrulaterale.

Lama patrulaterală poate fi sau subțiată, verticalizată, (în unghi drept cu fundul selar), înclinată în sens invers normalului, spre occiput (în unghi obtuz) sau ruptă (fig. 41 A, B), dispărută parțial sau în totalitate sau îngroșată, masivă și cu procese de osteofitoză.

Intrîndul șeii poate deveni mult deschis prin erodarea, subțierea, verticalizarea lamei patrulaterale precum și prin tocirea tuberculului anterior.

În cavitatea selară pot apărea opacități de duritate osoasă, sub forma de noduli unici sau multipli, diseminați sau conglomerați reprezentînd calcifieri intratumorale hipofizare sau proiecții extraselare (anevrisme calcifiate, meningite bacilare, meningiom etc.).

Calcifieri sub forma unei cocarde supraselare apar frecvent în craniofaringiom.

b) Compresiunile exercitate din afară asupra șeii (tumori supra-, infra- sau lateroselare) pot produce după situarea lor: erodări ale apofizelor clinoide ante-

Scanned with OKEN Scanner

rioare pe faţa lor superioară, împingerea lor în jos şi aspect turtit al şeii, erodări ale tuberculului, oblicizarea puternică înainte a lemei patrulaterale etc.

Interpretarea radiografiei selare de profil

Radiografia convenţională a şeii a devenit un examen de rutină. Implicaţiile tot mai frecvente ale hipofizei în patologia „minoră" (cefalee, tulburări menstruale, tulburări de dinamică sexuală etc.) o înscriu automat printre examenele paraclinice curente. Este bine fiindcă în felul acesta s-au descoperit într-un stadiu timpuriu tumori hipofizare şi s-au putut lua măsuri corespunzătoare de tratament; dar poate fi şi dăunător, dacă interpretarea modificărilor nu se face prudent, ceea ce se poate întîmpla atunci cînd modificările selare sînt discrete.

În acest caz trebuie să ne reamintim că:

— pentru fiecare element selar există varietăţi anatomice şi deci o modificare de şa solitară — creştere moderată a diametrelor, apofize clinoide rarefiate şi mici, uşor dublu contur al pereţilor etc. — trebuie privită cu circumspecţie. O compresiune pe pereţii şeii nu poate produce o singură modificare. Din acest motiv o modificare selară trebuie considerată în contextul unui pluralism de modificări;

— hipofiza normală nu ocupă decît 2/3 din spaţiul selar care-i stă la dispoziţie.

Modificările selare sînt consecinţa distrugerii prin eroziune a pereţilor osoşi aflaţi sub tensiunea exercitată asupra lor de conţinutul moale intraselar.

Tumorile hipofizare evoluează lent: din momentul apariţiei unei tumori intrahipofizare şi pînă cînd aceasta atinge dimensiuni capabile să erodeze pereţii şeii, trece timp. În acest interval tumoarea hipofizară — secretantă sau nesecretantă — modifică funcţia hipofizei, ceea ce se traduce clinic printr-o simptomatologie săracă şi necaracteristică, dar existentă.

În concluzie: pentru ca o modificare selară discretă să ridice suspiciuni trebuie să îndeplinească două condiţii:

a) să se însoţească şi de alte modificări selare,

b) să se coreleze cu unele tulburări clinice posibil a fi atribuite hipofizei.

Scanned with OKEN Scanner

Dacă totuși aceste condiții nu există dar suspiciunea persistă, este bine să se apeleze și la alte investigații sau să se repete după o perioadă de timp, necesară evidențierii unor eventuale modificări — de exemplu după 6 luni — radiografia șeii.

Sindromul mecanic al tumorilor hipofizare

Tumorile hipofizare, sub aspectul tulburărilor mecanice pe care le pot determina, evoluează în două stadii : a) stadiul tumoral intraselar ; b) stadiul tumoral extraselar sau invaziv.

Tulburările mecanice determinate de tumorile hipofizei sînt consecința compresiunilor pe care tumoarea, în expansiunea ei, le exercită asupra structurilor din vecinătate sau prin intermediul lor, la distanță.

Firește, tulburările mecanice sînt în raport cu volumul tumorii și direcția ei de dezvoltare.

Tumorile intraselare pot fi compresive și necompresive.

Tumorile necompresive nu dau tulburări mecanice. Hipofiza ocupînd numai parțial cavitatea selară, permite tumorii, la început de volum mic, un timp de expansiune ce nu stînjenește nici o structură a cărei compresiune s-ar putea exprima clinic.

Tumorile compresive sînt acelea care prin volumul lor ating pereții osoși ai șeii și *dura mater* pe care-o destind. În consecință apar tulburări mecanice obiective — modificări selare — și subiective — cefalee.

— Modificările selare sînt expresia erodării pereților osoși ai șeii de către tumoare. Ele se amplifică progresiv cu creșterea de volum a tumorii, fără ca pereții osoși ai șeii să prezinte soluții de continuitate — chezășie că tumoarea este intraselară.

La început tumoarea, erodînd fața internă a pereților selari îi subțiază mai mult sau mai puțin uniform, ceea ce determină :

- creșterea moderată în volum a șeii ;
- modificări de formă : erodarea se poate face uniform, în toate sensurile, șaua devenind „balonizată“ sau cu precădere în sens antero-posterior — șa mărită,

Scanned with OKEN Scanner

de aspect ovalar — sau în sens vertical — şa mărită vertical;

- modificări de contur. Pe radiografia unei şei normale contururile apar clare, nete, regulat trasate; în tumori conturul pereţilor devine neregulat, crenelat.

Dezvoltarea neuniformă a tumorii poate produce erodări inegale care să dea imagini de contur dublu sau multiplu al planşeului, versantului anterior sau lamei patrulaterale;

- grosimea pereţilor şeii se micşorează, lama patrulaterală se subţiază şi tinde să se verticalizeze; apofizele clinoide se scurtează, se îngustează şi transparenţa lor se măreşte;
- intrîndul şeii turceşti se măreşte atît prin erodarea lamei patrulaterale cît şi a tuberculului.

— Cefaleea se datorează distensiei diafragmului format din *dura mater* care acoperă intrîndul şeii. Este cu atît mai intensă şi mai caracteristică în ceea ce priveşte simptomatologia, cu cît volumul tumorii devine mai mare şi deci distensia cortului mai puternică (v. şi capitolul „Cefaleea în endocrinopatii").

Tumorile extraselare sau invazive sînt tumorile care prin volumul lor depăşesc spaţiulselar. Depăşirea se poate face în jos sau în sus.

Depăşirile în jos se fac prin spargerea planşeului şeii şi dezvoltarea în continuare a tumorii în sinusul sfenoidal. În acest caz fundul şeii apare subţiat, distrus pe o anumită porţiune şi comunicînd direct cu sinusul. Pneumatizarea sinusului se pierde total sau parţial, în raport cu volumul tumorii.

În rest şaua turcească prezintă modificări ca în cazul celor descrise în „stadiul tumorilor intraselare" sau, cu totul excepţional, poate să nu fie deloc modificată.

Cefaleea poate lipsi, poate exista, dar ocazional şi fără specificitate sau poate avea aspectul celei produse de distensia diafragmului hipofizar.

Dacă tumoarea evoluează în sus, toate elementele intrîndului selar sînt distruse; apofizele clinoide anterioare dispar, tuberculul este tocit sau dispare, lama patrulaterală împinsă spre spate, ruptă, cu fragmente dislocate sau dispărută.

Excepţional, dacă tumoarea evoluează cu precădere în sus şi anterior, distrugerile interesează mai ales elementele din partea antero-superioară a şeii şi mai puţin pe cele posterioare şi invers, dacă evoluează mai ales în sens posterior.

Scanned with OKEN Scanner

Invazia tumorii în afara şeii produce compresiuni pe formaţiunile nervoase şi vasculare din vecinătatea şi apoi, cu timpul, prin creşterea volumului său, fenomene de hipertensiune intracraniană. De fapt, de îndată ce tumoarea a depăşit limitele şeii, a devenit o tumoare intracraniană.

Dacă evoluţia tumorii se face antero-superior sau lateral, semnul precoce şi caracteristic al depăşirii este tulburarea de cîmp vizual prin interferarea chiasmei sau bandeletei optice (v. şi „Tulburări oculare în endocrinopatii").

Cefaleea, din continuă, intensă, cu localizare etc., aşa cum era în faza de distensie a cortului selar, poate dispărea pentru o perioadă de timp, ceea ce semnifică ruperea cortului; ea reapare dar cu caracterele cefaleei de hipertensiune intracraniană.

— Cînd volumul tumorii atinge anumite dimensiuni, se produce discordanţă între conţinut şi conţinător şi apare sindromul de hipertensiune intracraniană.

Conţinutul în acest caz are mai multe componente: în primul rînd tumoarea hipofizară expansivă a cărei creştere progresivă însumează şi alte componente: stază venoasă, hipertensiunea lichidului cefalorahidian, edem.

Conţinătorul acestor fenomene este craniul, o cavitate sferică osoasă, practic închisă şi care deci nu se poate destinde sub presiunea mereu crescîndă a conţinutului.

Discordanţa conţinut-conţinător stabileşte elementele patogenice ale sindromului de hipertensiune intracraniană: punerea sub tensiune a endocraniului şi *durei mater*, scăderea aportului de oxigen (hipoxidoza) care scade respiraţia celulară ducînd în final la hipoxia şi necrozarea ţesutului nervos aferent.

Tulburările determinate de hipertensiunea craniană sînt subiective şi obiective.

— *Tulburări subiective*

● Cefaleea este consecinţa tracţiunilor exercitate pe *dura mater*. Este o cefalee intensă persistentă, exacerbată de mişcare, oboseală, efort psihic, însoţită de fotofobie şi greaţă independentă de alimentaţie. Determină poziţii antalgice ale capului; nu cedează la antinevralgice dar se calmează după vărsături, vărsături care termină de obicei paroxismul cefaleei.

● Ameţeli, mai ales la schimbarea poziţiei corpului, însoţite sau nu de greaţă.

— *Tulburări de vedere* de diferite forme şi intensităţi:

Scanned with OKEN Scanner

● ambliopie. Diminuarea acuității vizuale se produce lent, bolnavul plîngîndu-se că vede neclar, „ca prin ceață";

● diplopie — vedere dublă, consecință a compresiunilor pe nervii motori oculari externi;

● scotoame trecătoare sau persistente, pînă la cecitate.

— *Tulburări psihice:* de la stări aparent banale ca astenie, bradipsihie, apatie etc. pînă la stupoare și comă.

— *Tulburări obiective:*

● tulburări neurologice — sînt consecința tulburărilor survenite în activitatea diferiților centri ai sistemului nervos central:

● vărsăturile cerebrale; nelegate de alimentație, survin mai ales la schimbarea poziției capului; se produc fără greață, fără efort, exploziv, în jet;

● bradicardia, efect al compresiunii centrilor vegetativi;

● crize epileptice, consecință a unor focare iritative difuze sau localizate, produse prin compresiune.

— *Tulburări oftalmice.* La modificările cîmpului vizual se adaugă și alte modificări, unele patognomonice:

● tensiunea arterei centrale a retinei este deseori crescută;

● fund de ochi hiperemic, cu vene dilatate și sinuoase;

● contur papilar șters, stază papilară, edem și în final atrofie papilară și amauroză;

● uneori exoftalmie moderată, efect al hipertensiunii intracraniene.

— *Tulburări radiologice* — sînt tulburări care trebuie descifrate la nivelul șeii turcești și al craniului:

● modificările selare sînt intense, distrugerile mergînd pînă la dispariția reperelor osoase care delimitează cavitatea selară.

● pe calota craniană apar impresii digitate, iar suturile osoase pot deveni disjuncte.

Stadiile intrahipofizar și intraselar din evoluția unei tumori hipofizare sînt dominate de tulburările funcționale ale hipofizei; trecerea în stadiul de expansiune extraselară marchează trecerea tumorii hipofizare din faza endocrină, în faza neurologică. Tulburările neurologice sînt în prim plan semiologice, iar apariția sindromului de hipertensiune intracraniană anunță intrarea în faza finală a evoluției.

Scanned with OKEN Scanner

Am insistat asupra „sindromului mecanic al tumorilor hipofizare" și asupra *acestui* criteriu de clasificare care, deși simplu, rezolvă în modul cel mai pragmatic atitudinea terapeutică.

Cefaleea în endocrinopatii

Cefaleea este un simptom constant al multor boli endocrine. Mecanismele de producere sînt numeroase dar, dintre ele, în bolile endocrine nu intervin decît cîteva :

— distensia mecanică a meningelui ;
— modificările vasculare ;
— compresiunile nervoase ;
— leziunile oaselor cutiei craniene.

Elementele semiologice ale cefaleei sînt : sediul, intensitatea, durata, periodicitatea, fenomenele de acompaniament. Aceste elemente se particularizează în raport cu : mecanismul de producere a cefaleei, sensibilitatea psihică a bolnavului, contextul in care survine. De asemenea este posibil ca, în cadrul aceleiași boli, cefaleea să survină prin mai multe mecanisme și, în acest caz, simptomele se intrică sau apar ca o variantă inedită.

Cefaleea prin distensia mecanică a meningelui

În bolile endocrine aceste cefalei se produc prin două modalități : distensia mecanică a meningelui printr-un proces expansiv intracranian și distensia mecanică a meningelui prin edem meningian.

a) Distensia meningelui printr-un proces expansiv intracranian este — în endocrinologie — caracteristică tumorilor hipofizare.

Tumorile hipofizare intraselare (adenomul acidofil sau cromofob) încep să provoace cefalee din momentul în care, prin volumul lor, tind să depășească prin intrîndul selar, cavitatea selară (fig. 43 a, b, c, d). Din acest moment ele încep să tracționeze diafragmul *durei mater* selare, element capabil să provoace senzații dureroase. Aceste tracțiuni stabilesc sediul durerii care

Scanned with OKEN Scanner

poate fi reflectată frontal, supra- sau retroorbitar, bitemporal sau, mai rar, în reigunea occipitală. La început, cînd presiunea pe diafragm nu este continuă ci ocazionată doar de creşterea congestivă în volum a tumorii, cefaleea este intermitentă, de scurtă durată şi de mică intensitate. Pe măsură ce volumul tumorii creşte, presiunea pe diafragm devine continuă şi progresivă; cefaleea, la rîndul ei, se permanentizează şi se intensifică progresiv. Este o cefalee greu de suportat,

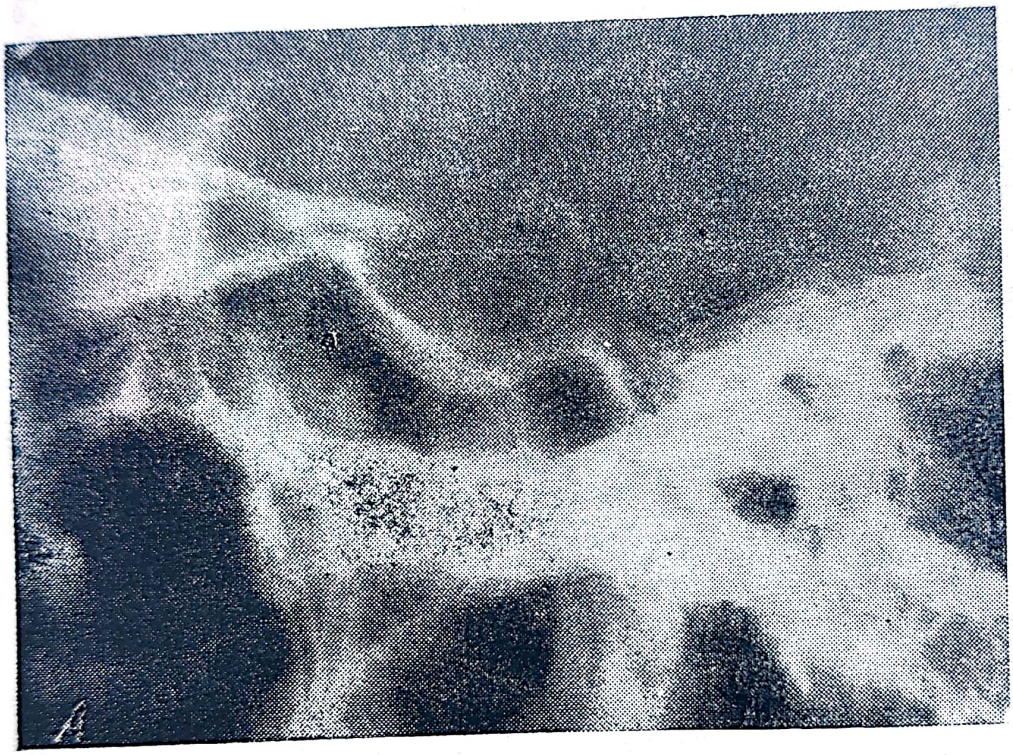

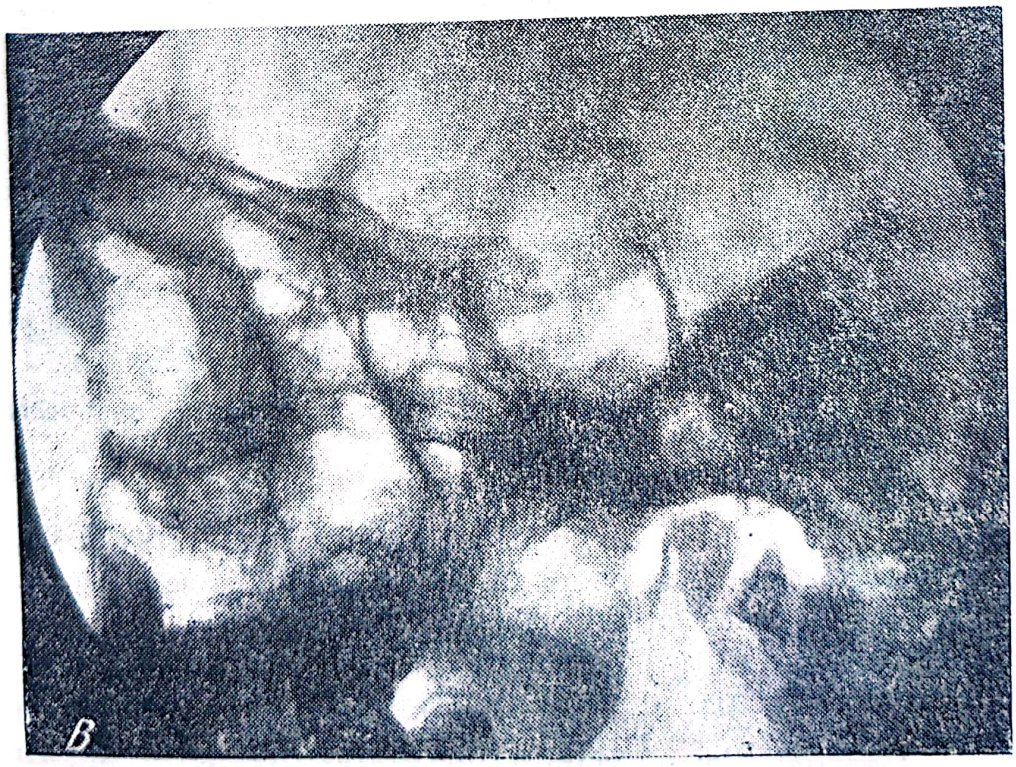

Scanned with OKEN Scanner

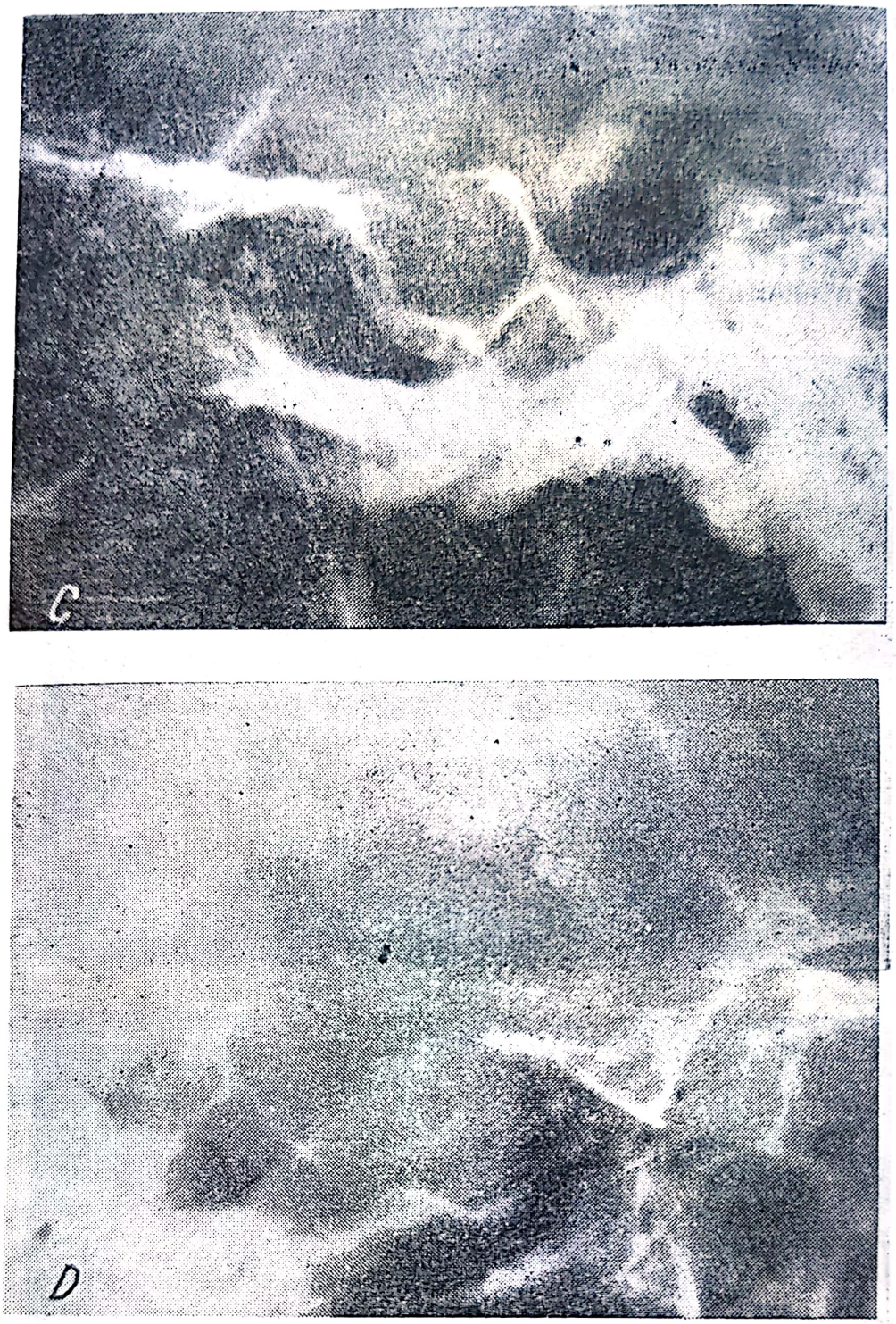

Fig. 43. — Radiografie a şeii turceşti în tumori hipofizare: modificări ale dimensiunii, contururilor şi integrităţii şeii (A, B, C, D).

sîcîitoare. Pe fondul de cefalee continuă survin adesea crize paroxistice. Nu cedează la antialgicele obişnuite. Cefaleea, cu aceste caracteristici, poate dura timp îndelungat, uneori ani, pentru ca să dispară brusc: este momentul în care cortul diafragmic, sub presiunea tumorii, cedează, se rupe.

Scanned with OKEN Scanner

Tumorile hipofizare extraselare — adenoamele intraselare care, prin volum, au depăşit şaua şi au devenit intracraniene, sau craniofaringiomul — dau cefaleea generalizată (fig. 44). La început, cînd sînt afectate



Fig. 44. — Modificări radiologice cu aspect de hipertensiune intracraniană generate de o tumoare hipofizară.

numai formaţiunile senzitive care înconjură tumoarea durerile au intensitate moderată, sînt surde, survin în crize scurte, repetate la intervale diferite, mai ales în a doua jumătate a nopţii. Cînd volumul tumorii a atins dimensiunile în stare să provoace hipertensiune intracraniană, cefaleea se permanentizează, evoluează cu paroxisme insuportabile, imobilizînd bolnavul. Este însoţită de vărsături, ameţeli şi modificări caracteristice ale fundului de ochi (edem papilar, decolorare papilară, atrofia nervului optic).

b) Distensia meningelui prin edem. În acest caz cefaleea este generalizată, continuă sau episodică, în raport cu cauza determinantă.

În hipotiroidie, edemul mucos meningian produce o cefalee continuă cu intensitate mică. În hiperestrogenie, retenţia hidrică şi congestiile vasculare determină cefalei periodice, influenţate de ritmicitatea ciclului ovarian: ele precedă cu cîteva zile menstruaţia şi dispar spontan, odată cu declanşarea menstrei.

Scanned with OKEN Scanner

Cefaleea vasculară

Cefaleea vasculară se produce prin distensia vaselor cerebrale, consecință fie a creșterii presiunii intravasculare — ca în hipertensiunile arteriale —, fie a modificărilor motilității vasculare — ca în distoniile vegetative.

a) Cefaleea din hipertensiunea arterială este comună bolilor endocrine care, în cursul evoluției lor, determină, sau asociază hipertensiunea arterială: hipercorticismul metabolic, hiperaldosteronismul, acromegalia, hipertiroidismul, feocromocitomul.

Cefaleea din hipertensiunea arterială se manifestă fie sub formă de accese scurte cu caracter pulsatil, fie prin durere persistentă, rebelă, însoțită de greață și vărsături. De obicei cefaleea apare spre dimineață, trezind bolnavul din somn, sau imediat ce bolnavul se scoală; dispare în timpul zilei. Durerea este localizată în regiunea occipitală, frontotemporală sau parietală. Ca intensitate, durerile sînt variabile dar exacerbate de eforturi și mișcări bruște ale capului.

— În formele de hipertensiune arterială paroxistică din feocromocitom cefaleea apare brusc, este atroce și încetează odată cu dispariția puseului tensional.

— Cefaleea cu debut brusc, intensă dar de scurtă durată este și cea din descărcările catecolaminice funcționale. În sindromul hiperglicemic funcțional cefaleea are caractere asemănătoare și, în plus, orar fix, în special înaintea mesei de prînz sau noaptea, trezind bolnavul din somn.

b) Cefaleea prin distonie vegetativă este forma cea mai frecventă a cefaleei cu determinism endocrin.

Distonia vegetativă are numeroase mecanisme de cauză endocrină foarte diferită: amfotonie vegetativă — în hipertiroidism —, hipervagotonie — în hiperestrogenism —, hipersimpatotonie —, în hipercatecolaminemie —, hiponatriemie —, în boala Addison —, hipernatriemie —, în hipercorticism —, hipocalcemie —, în tetanie —, hipercalcemie —, în hiperparatiroidism.

Forma clinică a cefaleei prin distonie vegetativă este cefaleea migrenoasă.

În forma clasică evoluția accesului migrenos se desfășoară în trei faze:

Faza prodromală — durerea de cap propriu-zisă este precedată cu cîteva ore, uneori zile, de o serie de stări

Scanned with OKEN Scanner

constituind o adevărată *aură migrenoasă*. După elementele constitutive aura migrenoasă poate fi :

— psihică : apatie, tristeţe sau, din contra, febrilitate, irascibilitate ;

— senzorială : fosfene, scotom strălucitor unilateral, acufene, hiperosmie ;

— senzitivă : parestezii, cenestopatii diverse ;

— motorie : spasm, contracţii sau fibrilaţii musculare ;

— digestive : anorexie sau, din contra, bulimie, balonări, dereglări ale tranzitului intestinal ;

— tulburări ale somnului : insomnii sau somnolenţă etc.

Deşi variate, elementele aurei migrenoase sînt constante la acelaşi bolnav, care le recunoaşte şi le ştie semnificaţia.

— *Faza migrenoasă* este caracterizată prin cefalee cu particularităţi patognomonice :

● durerea este unilaterală (hemicranie), intensă, uneori atroce, pulsatilă, exacerbată de zgomote, lumină (fotofobie), mişcările capului ;

● cefalalgia este însoţită de : rău general, vertij, greţuri, vărsături, dureri abdominale, transpiraţii reci, alternanţă de paloare (vasoconstricţie) cu eritem (vasodilataţie) etc.

Faza migrenoasă, în timpul căreia bolnavul este inactiv şi izolat, durează cîteva ore, mai rar 2—3 zile ; uneori, după o fază de acalmie, accesul se repetă la interval de ore sau zile.

— *Faza rezolutivă*. Cefaleea persistă dar cu intensitate mult mai mică, aşa ca o durere „surdă". Fenomenele însoţitoare dispar.

Declanşarea accesului migrenos este, de cele mai deseori, imprevizibilă ; alteori este ocazionată de o criză de tetanie sau de descărcarea catecolaminică, pentru ca în unele cazuri — de exemplu, în hiperestrogenism — să se repete ciclic, cu cîteva zile înainte de menstruaţie.

Simptomatologia clinică a cefaleei migrenoase prezintă importante dar constante variaţii individuale : ritmul acceselor, cauza, criza prodromală, intensitatea, durata, fenomenele de acompaniament etc. sînt constante şi aceleaşi la bolnavul în cauză, ades cu caracter familial.

Scanned with OKEN Scanner

Cefaleea prin compresiuni nervoase

Compresiunile nervoase determină cefalei care se pot produce prin:

— îngustarea tunelurilor sau orificiilor nervoase ale craniului sau rahisului cervical, așa cum se întîmplă uneori în acromegalie și rar în hipoparatiroidie;

— edemul tecilor nervoase, prin care nervul este comprimat la trecerea prin tunelurile sau orificiile osoase, ca în mixedem.

În aceste cazuri, cefaleea are caracter nevralgic și sediu precis, în raport cu nervul afectat; dureri oculare sau orbitale, temporale unilateral, faciale etc. Durerile survin în crize, sînt de intensitate paroxistică și însoțite de fenomene vasomotorii și secretorii caracteristice nervului afectat.

În acromegalie este frecventă cefaleea indusă de afectarea rahisului cervical. Cefaleea survine uneori în timpul nopții, întrerupînd somnul, sau dimineața, la trezire; are intensitate variată și se atenuează odată cu mobilizarea; modificările poziției capului o exacerbează sau o fac să apară.

O formă particulară de cefalee prin compresiune nervoasă este determinată, în obezitate, de celulita cefei. Durerea este continuă dar suportabilă, percepută mai mult ca o senzație de tracțiune a calotei craniene; se atenuează la masaj, presiune exercitată profund sau aplicații de căldură pe ceafă; se exacerbează la frig și la anteflexia capului.

Palparea evidențiază fie îngroșarea pielii capului și cefei, fie nodozități subcutane.

Cefaleea prin leziuni ale oaselor cutiei craniene

Leziunile oaselor cutiei craniene determinate de endocrinopatii se constată la pacienții cu geode sau tumori cu mieloplaxe — în hiperparatiroidism, în tumorile metastazice din neoplasmul tiroidian, în hiperostozele determinate de acromegalie sau în cele frontale din sindromul Morgagni-Morel. Sînt, de obicei, cefalei cu debut într-o zonă anumită, în care rămîn localizate sau tind să se generalizeze. Au de obicei intensitate moderată dar sînt persistente și numai rareori intense și penibile.

Scanned with OKEN Scanner

Modificări morfologice ale tiroidei

Guşa defineşte hipertrofia glandei tiroide.

Particularităţile de poziţie, volum şi formă ale tiroidei normale permit, prin inspecţie şi palpare, aprecieri semiologice directe ale glandei.

Situată în zona anterioară a gîtului, imediat sub cartilajul tiroid, cele 20—30 g ale tiroidei normale sînt dispersate mai mult în suprafaţă decît în grosime, sub forma a doi lobi lipiţi pe feţele laterale ale laringelui — lobul drept şi stîng —, uniţi printr-o punte mediană — lobul intermediar sau istmul tiroidian. Din lobul median, uneori ia naştere o prelungire, piramida Lalouette (fig. 45).

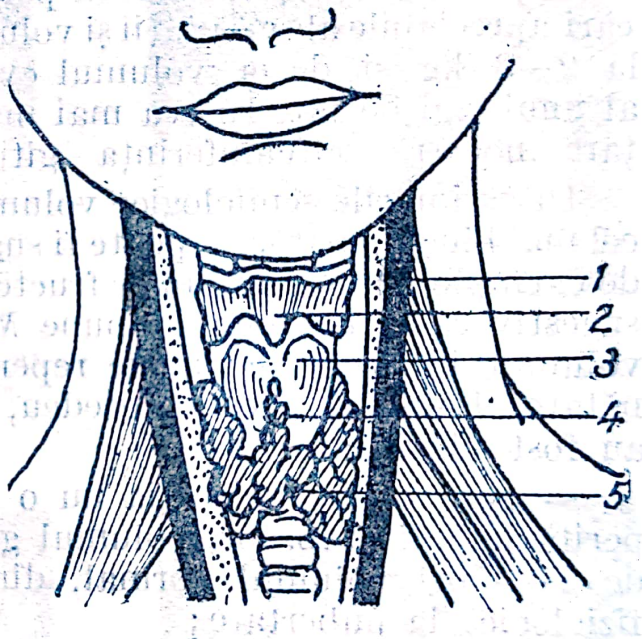

Fig. 45. — Situarea normală a tiroidei: — muşchiul sterno-cleido-mastoidian; 2 — membrana hio-tiroidiană; *3* — cartilajul tiroid; — piramida Lalouette; — tiroida.

Inspecţia tiroidei se face observînd regiunea anterioară a gîtului, după ce zona a fost degajată de veşminte. Bolnavul este rugat să ţină capul uşor flectat pe spate. Se examinează: modificările formei şi volumul regiunii anterioare a gîtului, în special cele din vecinătatea traheei, modificările tegumentelor, ale vaselor etc. Este necesar să invităm bolnavul să înghită: tiroida, fiind aderentă de trahee, urmează mişcările de deglutiţie ale acesteia.

Tiroida normală, ca şi hipertrofiile de volum mic — guşa mică — nu sînt evidenţiabile la inspecţie.

Palparea tiroidei are drept scop stabilirea: volumului, consistenţei, sensibilităţii glandei şi eventualele semne palpatorii ale unor modificări vasculare: dans arterial, freamăt catar etc.

Scanned with OKEN Scanner

Palparea se face explorînd digital, prin față sau din spate, regiunea tiroidiană. A nu se uita că tiroida, fiind lipită de trahee, chiar dacă se hipertrofiază, se insinuează pe sub sternocleidomastoidian; de aceea se palpează *între* sternocleidomastoidian și nu în afara lui! Numai gușile foarte mari și cele gigante pot împinge posterior mușchii și chiar pot să-i acopere.

Tiroida normală este abia palpabilă, ca o lamă de țesut elastic colată pe trahee.

Modificări ale volumului tiroidei

Hipertrofia corpului tiroid poate determina modificări apreciabile ale greutății și volumului: de la 20—30 g la 2—3 kg și de la volumul cvasinormal pînă la cel al unui cap de făt. În cea mai mare gușă depistată în țara noastră, circumferința gîtului măsura 91 cm.

În estimările semiologice volumul glandei —apreciat cel mai bine palpator — poate fi sugerat prin comparație, de exemplu cu volumul unor fructe etc. Mai precis și mai sugestiv este, așa cum propune Milcu, să se aprecieze volumul în raport cu unele repere anatomice de vecinătate. Folosind acest procedeu, variațiile volumului au fost clasificate în:

— gușa mică: inspecția nu o sesizează. Este descoperită numai palpator, volumul glandei depășind doar de 2—3 ori volumul normal, dimensiune considerată fiziologică la pubertate;

— gușa mijlocie: inspecția avizată sesizează discreta îngroșare a zonei anterioare a gîtului. Palpator, hipertrofia tiroidei se delimitează bine dar polul superior nu atinge marginea inferioară a cartilajului tiroid, iar polul inferior nu depășește marginea superioară a manubriului sternal;

— gușa mare: deformarea gîtului este evidentă. Gușa, în partea ei superioară, atinge și depășește cartilajul tiroid, în jos, manubriul sternal (fig. 46);

— gușa foarte mare: are aceleași repere dar lobii, puternic hipertrofiați, ating unghiul extern al mandibulei (fig. 47);

— gușa gigantă: este atît de mare, încît poate fi constatată chiar dacă privim bolnavul din spate (fig. 48—50).

Scanned with OKEN Scanner

Clasificarea gușilor după volum, folosită de Institutul de Endocrinologie, în concordanță cu metodologia recomandată de O.M.S., este următoarea :

— grupa 0 (zero) : gușă palpabilă (glandă tiroidă mărită de volum de 3—4 ori) dar nevizibilă în orice poziție a capului ;

Fig. 46. — Gușă mare : nu atinge unghiul mandibulei.

Fig. 47. — Gușă foarte mare : atinge lateral marginile mandibulei.

Fig. 48. — Gușă gigantă : *A* — față ; *B* — spate.

Scanned with OKEN Scanner



Fig. 49. — Hipertrofie tiroidiană globală (gușă gigantă).

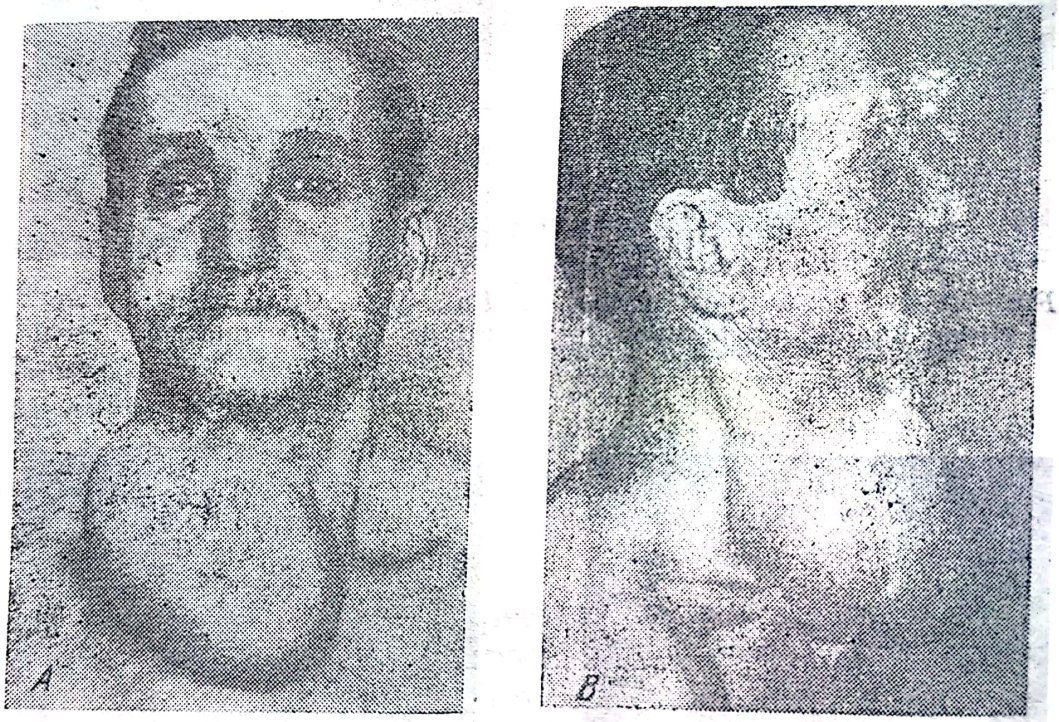

Fig. 50. — Hipertrofie tiroidiană : *A* — predominant a lobului drept ; *B* — predominant a lobului median.

— grupa I : gușă vizibilă (glanda tiroidă mărită de volum de 4—5 ori) doar în poziția capului flectat pe spate sau în deglutiție ;

— grupa II : gușă vizibilă (glanda tiroidă de mărime mijlocie), deformînd „fluturele" anatomic normal indiferent de poziția capului. În această grupă se include și gușa nodulară, chiar dacă nu este vizibilă ;

— grupa III : gușă vizibilă, mare (glanda tiroidă

Scanned with OKEN Scanner

este deformată), guşa observîndu-se de la distanţă.

Alcătuită din trei părţi, hipertrofia corpului tiroid poate avea mai multe variante.

Hipertrofia globală. Glanda este afectată uniform şi în totalitate (fig. 48, 49).

Hipertrofia globală dar cu predominanţă a unui anumit lob. Deşi afectată în totalitate, hipertrofia unuia din lobi este mai pronunţată : drept, stîng, median (fig. 50 A şi B).

Hipertrofia lobară unilaterală. Este afectat un singur lob tiroidian.

Hipertrofia lobară parţială. Este afectată o porţiune dintr-un lob tiroidian.

Modificări ale consistenţei tiroidei

Consecinţă a diferitelor modificări structurale — distrofice, inflamatorii, tumorale, imunitare etc. —, consistenţa guşii poate prezenta o gamă largă de variaţii. Deseori se poate stabili o corelaţie între consistenţa glandei, tipul leziunii anatomice şi starea funcţională a tiroidei. Corelaţia avînd însă numai valoare orientativă, trebuie confruntată cu simptomatologia clinică şi verificată prin examene de laborator şi morfopatologice.

Ca grade de consistenţă se disting (după Milcu) :

— Guşa moale sau pufoasă : presiunea palpatorie nu întîmpină nici o rezistenţă, degetele examinatorului dînd impresia că se cufundă ca într-o pernă cu puf. Consistenţa moale este datorită încărcării foliculilor cu coloid şi corespunde adesea guşilor cu hipotiroidie.

— Guşa elastică : presiunea palpatorie întîmpină o rezistenţă elastică asemănătoare senzaţiei pe care o dă palparea unei artere sau a unei camere de cauciuc. Consistenţa elastică este expresia fenomenelor vasculare intense care au loc în hipertiroidie.

— Guşa renitentă : combină consistenţa elastică cu o senzaţie de rezistenţă ceva mai fermă la presiune. Este consecinţa pletoriei vasculare şi proliferării parenchimului. Se constată frecvent în hipertiroidii dar şi în inflamaţiile tiroidei.

— Guşa dură : presiunea palpatorie întîmpină o rezistenţă, nedepresibilă, lipsită de orice elasticitate. Duritatea poate prezenta variantele de „lemnoasă“

Scanned with OKEN Scanner

sau „pietroasă". Guşa dură indică fie un proces infiltrativ cronic (ca în tiroiditele cronice), fie un proces sclerogen (ca în distrofia endemică tireopată veche), fie un proces proliferativ (ca în neoplasmul tiroidian) şi clinic se exprimă cel mai des prin hipotiroidie.

Modificările de consistenţă survenite în hipertrofia tiroidiană pot fi diferit distribuite în economia glandei. Ca urmare, se disting :

- consistenţe uniform distribuite pe întreaga suprafaţă palpatorie a glandei ;
- consistenţe neuniform distribuite : în zone dure („nodulare") sau moi („chistice"), mici („micro-") sau mari („macro-"), unice („uni"-) sau multiple („pluri-").

Locul de dezvoltare a guşii

Ca poziţie, guşa se dezvoltă pe locul ocupat în mod normal de tiroidă, înaintea şi/sau pe laturile tubului laringo-traheal : este guşa cervicală. Uneori guşa este parţial cervicală, polul său inferior depăşind sternul — guşă presternală (fig. 51) sau insinuîndu-se pe sub

Fig. 51. — Guşă gigantă polinodulară.

Scanned with OKEN Scanner

manubriul sternal în mediastinul anterior — guşă parţial plonjantă sau guşă cervico-toracică. Alteori guşa se dezvoltă în totalitate intratoracic — guşă plonjantă guşă mediastinală sau guşă retrosternală. Aceste guşi se pot depista palpatoriu, fixînd degetele perpendicular pe laringe şi razant cu marginea superioară a manubriului sternal; invitînd bolnavul să înghită, polul superior al guşii, în excursia sa în sus, va atinge vîrful degetelor.

Excepţional, pe traiectul canalului tireoglos, se pot dezvolta formaţiuni chistice ale unor resturi tiroidiene embrionare. Ele apar ca nişte tumorete de dimensiuni mici (2—4 cm), renitente sau dure, situate de-a lungul traheei, de la baza limbii la stern. Spre deosebire de tiroidă, aceste formaţiuni nu se mobilizează în timpul deglutiţiei, ci la mişcarea de protruzie a limbii.

Baza de implantare a guşilor este sesilă. În mod excepţional ele se pot dezvolta la extremitatea liberă a unui pedicul care îşi are însă inserţia în zona de situare

Fig. 52. — Guşă gigantă presternală.

normală a tiroidei — guşă pediculată — sau, cînd pediculul este foarte lung — pendulară (fig. 52).

Tulburări prin compresiune determinate de guşă

În raport cu volumul şi locul de dezvoltare a guşii, semiologia cuprinde o serie de tulburări datorate compresiunii pe care tumoarea o exercită asupra formaţiuni-

Scanned with OKEN Scanner

lor anatomice cu care intră în raport direct sau de vecinătate (fig. 53 A și B).

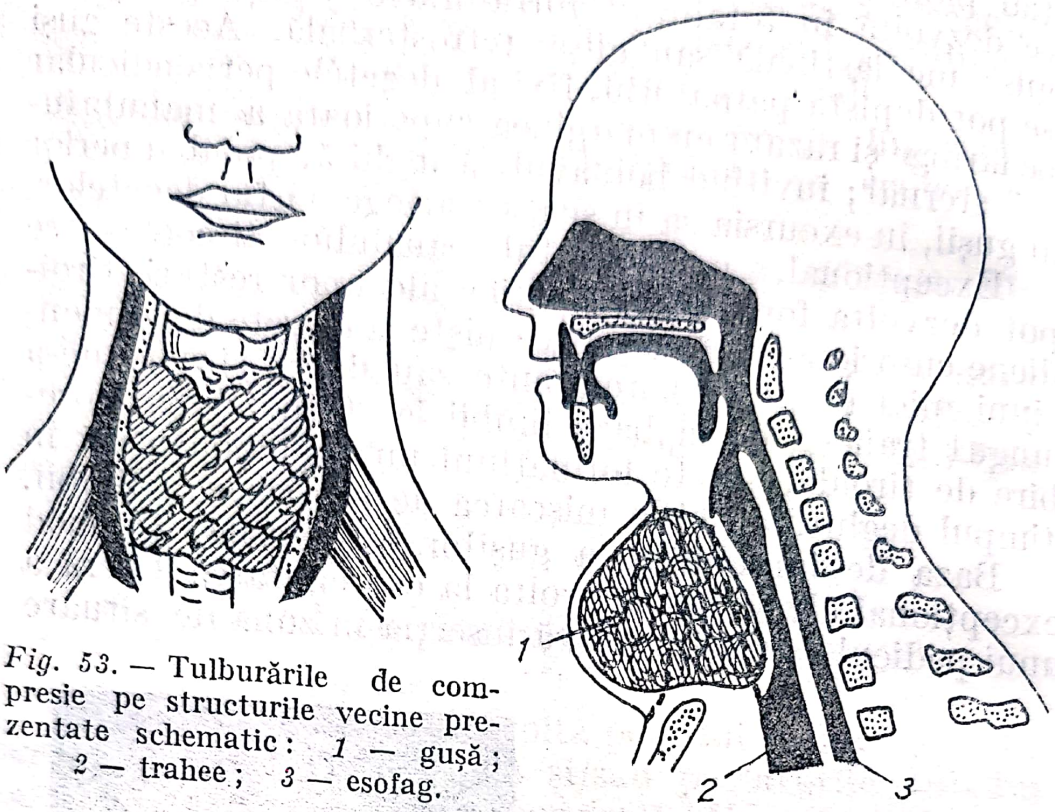

Fig. 53. — Tulburările de compresie pe structurile vecine prezentate schematic: *1* — gușă; *2* — trahee; *3* — esofag.

— Compresiunile vasculare sînt cele mai frecvente. Cele care se exercită în interiorul gușii fac ca tumoarea să devină uneori pulsatilă, să prezinte la palpare freamăt catar, iar la auscultație — sufluri vasculare de intensități, tonalități și timbru foarte diferite.

Gușile cervicale mari, foarte mari și gigante, dar mai ales gușile mediastinale, prin compresiuni asupra venelor jugulare, arterelor carotide și mai rar subclaviculare sau asupra cîrjei aortei pot produce: turgescența jugularelor sau a carotidelor, circulația colaterală, cianoza feței, epistaxis, cefalee, edem în pelerină, tulburări cerebrale etc.

— Compresiunile traheale. Devierile și compresiunea traheei resimțită ca jenă respiratorie sînt apanajul gușilor cervicale mari, dezvoltate unilateral sau global. Dispneea intensă pînă la apnee, consecință a stenozării totale a traheei, poate apărea în gușile volumi-noase dezvoltate în mediastin. În gușile vechi, traheomalacia prin ramolismentul cartilajelor traheale, deși rară, este posibilă.

— Compresiunile esofagiene. Devierile și stenozările esofagului sînt de asemenea frecvente. Ele provoacă jenă în deglutiție și manifestări în funcție de nivelul stenozării. Obstrucția completă a esofagului

este posibilă dar rară, tranzitul baritat esofagian reprezentînd metoda cea mai simplă de apreciere a compresiei.

— Compresiunile nervoase. generează o simptomatologie caracteristică nervului afectat ; acesta poate fi : recurentul, vagul, spinalul, hipoglosul, frenicul, lanțul simpatic cervical. Cele mai frecvente tulburări apar prin compresiunea nervilor recurenți : voce voalată, bitonală, afonie. Compresiunile laringelui cu tuse sau spasm glotic sînt mai rare, ca și sindromul Claude Bernard-Horner, prin compresiunea lanțului simpatic cervical, sau tulburările respiratorii sau cardiace, prin compresiunea nervilor vagi.

În definirea corectă a hipertrofiei corpului tiroid trebuie incluse toate elementele de referință semiologică : topografia, volumul, consistența, fenomenele de compresiune.De exemplu : gușă cervicală mijlocie cu hipertrofia globală a corpului tiroid dar cu predominanță a lobului drept, de consistență fermă, uniformă ; sau : gușă cervicală foarte mare, globală, polimicroadenomatoasă, cu fenomene de compresiune vasculară.

Hipertrofia corpului tiroid cu semiologia sus-amintită poate ține de : hipertiroidie, neoplasm tiroidian tiroidită cronică, distrofie endemică tireopată. Cea mai frecventă formă de hipertrofie tiroidiană este determinată de distrofia endemică tireopată care la rîndul ei, poate evolua cu : eutiroidie, hipotiroidie (fig. 54), hipertiroidie (fig. 55), degenerescență neo-

Fig. 54. — Gușă cu hipotiroidie.

Fig. 55. — Gușă cu hipertiroidie.

Scanned with OKEN Scanner

plazică sau tiroidită cronică. În toate aceste cazuri hipertrofia corpului tiroidian este *nedureroasă*.

Hipertrofia corpului tiroidian este *dureroasă* numai în inflamaţiile acute sau subacute ale tiroidei, tiroiditele acute şi subacute. În aceste cazuri, tiroidita prezintă însă semiologia caracteristică inflamaţiei de organ:

— Tumefacţia corpului tiroidian (*tumor*) : volumul tiroidei inflamate este diferit, după cum infecţia se grefează pe glanda tiroidă normală sau pe o gușă preexistentă.

În cazul tiroiditei survenită pe o tiroidă de volum normal, tumefacţia corpului tiroidian este moderată (gușă mică, mijlocie sau mare). În tiroiditele survenite pe o gușă preexistentă, volumului glandei poate prezenta orice grad de hipertrofie, hipertrofie pe care procesul inflamator o accentuează.

Consistenţa este renitentă. Evoluţia spre supuraţie se traduce prin apariţia unei zone de consistenţă moale, fluctuentă — zonă de ramolisment.

— Durerea la nivelul corpului tiroidian tumefiat (*dolor*). Palparea tumefacţiei tiroidiene provoacă durere. Intensitatea durerii creşte în decursul evoluţiei procesului inflamator şi regresează odată cu evoluţia sa. Mişcările gîtului, uneori chiar mişcările de deglutiţie, provoacă dureri la nivelul glandei.

— Tegumentele supraiacente tiroidei se congestionează (*rubor*) şi temperatura lor creşte (*calor*).

— Ganglionii locoregionali sînt tumefiaţi şi dureroşi. Sistemul ganglionar regional poate fi interesat, de asemenea, de metastazele proceselor maligne tiroidiene.

Modificări ale sînului în endocrinopatii

Sînul, în contextul structural al organismului, este un organ insolit:

- biologic are o funcţie legată exclusiv de perpetuarea speciei: este organul care produce hrana nounăscutului;
- se dezvoltă numai la femeie, deşi primordiile dezvoltării sale există şi la bărbat;
- este caracter sexual secundar, existenţa sa fiind dependentă de hormonii sexuali feminizanţi;

Scanned with OKEN Scanner

● este organ temporar, fiind format numai în perioada de activitate ovariană, de la pubertate la climacteriu;

● este organ funcţional activ numai în perioada gestaţiei şi lactaţiei: în afara acestor evenimente este pasiv;

● în timpul dezvoltării sale patentează multiple corelaţii, fiind influenţat dar fără a putea influenţa organele cu care este în raport;

● la om a dobîndit şi o valoare estetică deosebită contribuind la formarea imaginii plastice a femeii, favorabilă alcătuirii cuplului;

● este organul pasibil de o patologie pe cît de vastă pe atît de redutabilă, printre cauzele mortalităţii feminine cancerul mamar ocupînd al doilea loc, după afecţiunile cardiovasculare.

*

Glanda mamară este constituită din ţesuturi moi cu structură foarte diferită: tegument, ţesut gras, canale, canalicule, alveole, travee conjunctive, formaţii vasculare, ţesut elastic etc., fapt care conferă senzaţii palpatorii sau imagini radiologice variate, în raport cu predominanţa ţesutului alcătuitor.

Glanda propriu-zisă este o formaţiune tubulo-acinoasă, alcătuită din 20—25 de lobi; fiecare lob reprezintă o unitate glandulară compusă, fiind format din mai mulţi lobuli. Lobulul este alcătuit dintr-un canal — ductul intralobular, care se ramifică în canalicule cu diametru mai mic — ductele alveolare, fiecare terminîndu-se într-un fund de sac dilatat — vezicula sau alveola mamară. Canalele intralobulare sînt colectate în ducte interlobare care comunică cu exteriorul la nivelul mamelonului (fiecare printr-un orificiu propriu — por mamelonar). În porţiunea lor terminală, la baza mamelonului, ductele interlobare sînt uşor dilatate — cisterna galactoforă. În spaţiile dintre aceste formaţiuni se găseşte ţesut gras, septuri conjunctive, vase, nervi. Întreaga mamelă este închisă într-o pungă de grăsime care anterior se subţiază progresiv dispărînd la baza mamelonului iar posterior intră în raport cu muşchiul pectoral (fig. 56).

Creşterea, dezvoltarea şi funcţionarea mamelei sînt subordonate unor factori multipli cu rol încă incomplet elucidat: factori nervoşi, factori hormonali (estrogenii, progesteronul, prolactina, androgenii, hormonul de-

Scanned with OKEN Scanner

creștere, cortizonul, insulina, oxitocina, lactogenul placentar etc.), prostaglandine etc. Factorii sînt interdependenți, receptorii unora fiind induși sau blocați de alții.

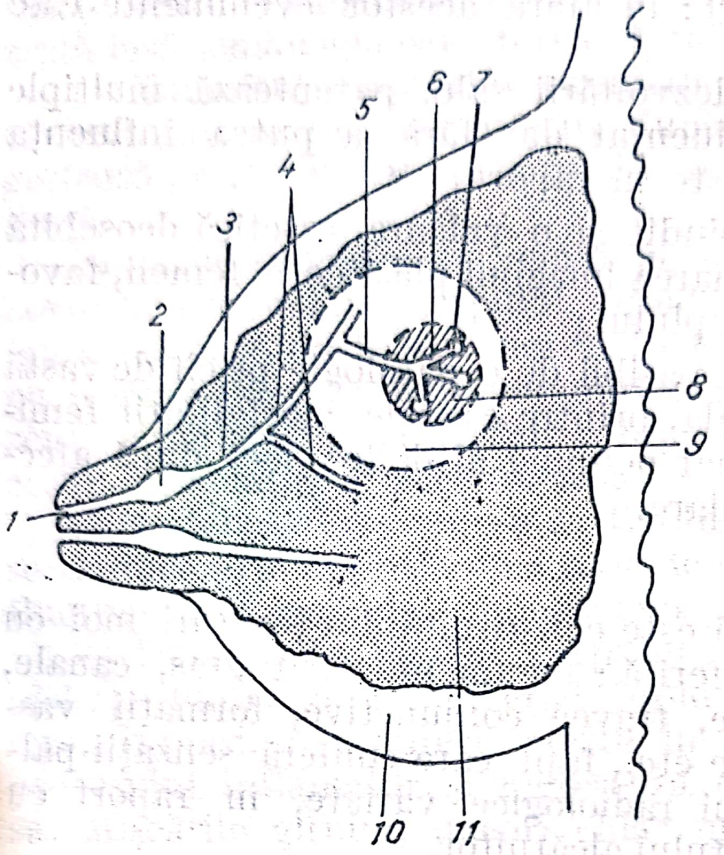

Fig. 56. — Structura schematică a mamelei: *1* — por mamelonar; *2* — sinus lactifer; *3* — canale galactofore principale (ordinul I); *4* — canale galactofore interlobare (ordinul II); *5* — canale galactofore intralobare (ordinul III); *6* — canale galactofore intralobulare (terminale = alveolare) *7* — alveolă; *8* — lobul mamar; *9* — lob mamar; *10* — țesutul adipos periferic; *11* — corpul glandei

Mamela este un organ „de așteptare": indiferent de vîrstă, dacă în organism se realizează anumite condiții, mamela crește și se dezvoltă (mamogeneză) și dacă la acestea se adaugă altele, mamela devine secretantă (lactogeneză). Exemplu ilustrativ în acest sens îl oferă mamela bărbatului sau a nou-născutului care se pot comporta asemănător mamelei adulte gestante.

Premisele răspunsului mamar la factorii care o influențează sînt hotărîte genetic: mamela este un receptor cu particularități genetice care în condiții hormonale similare se traduc în riposte net individuale.

Ca aprecieri de ansamblu: estrogenii stimulează dezvoltarea epiteliului canalicular, progesteronul a celui alveolar și se opune efectului proliferativ al estrogenilor; prolactina induce secreția laptelui; expulzia laptelui este determinată de oxitocină; suptul prin reflex hipotalamic determină post-partum secreția de prolactină și oxitocină și ajută la expulzia laptelui (galactokineză).

Subordonată în principal secreției estrogen-progesteronice, mamela suferă modificări ritmate de ciclurile mari (ce însoțesc etapele de sexualizare și perioadele dintre ele) sau mici (lunare) ale acestor hormoni.

Scanned with OKEN Scanner

Examenul obiectiv al sînului

Din complexul metodelor de examen clinic mamelei nu i se poate aplica decît inspecţia şi palparea; pentru ele sînul oferă: corpul mamelei, areola şi mamelonul.

Mamela nou-născutului

Organismul nou-născutului, indiferent de sex, este impregnat cu hormoni placentari capabili să-i dezvolte mamela şi să-i determine secreţia.

Deşi redusă în dimensiuni — diametru sub 1 cm — mamela nou-născutului apare cu lobii dezvoltaţi, cu acinii secretori, stază sanguină şi uşor edem, fenomene care o fac să fie uşor bombată cu areole şi mameloane roz-pal iar la exprimare să exteriorizeze secreţia lactată („lapte de vrăjitoare").

Aceste transformări apar după 3—4 zile de la naştere şi se amendează spontan după aproximativ două săptămîni.

Mamela în copilărie

După consumarea evenimentelor post-natale — prin eliminarea hormonilor placentari — glanda mamară redevine pasivă. Ea are structura mamelei în repaos: formată din 20—25 de „unităţi glandulare" ale căror tubi la capătul distal se termină în mici dilataţii alveolare iar la capătul proximal se înmănunchiază formînd o uşoară reliefare tronconică în vîrful căreia se deschid — mamelonul. El apare circumscris de o zonă de tegument bogată în glande sudoripare, sebacee şi muguri mamari rudimentari — areola.

Aspectul este comun ambelor sexe.

Mamela în pubertate

La pubertate, numai la femeie, prin intermediul hormonilor ovarieni, se îndeplinesc condiţiile necesare creşterii şi dezvoltării glandei mamare. Fenomenul este pur morfologic, pasiv, neînsoţit de activitate fiziologică, secretorie, din partea glandei.

Scanned with OKEN Scanner

Creşterea şi dezvoltarea se fac prin proliferarea epiteliului canalicular; canalele cresc, se ramifică şi formează diverticuli, viitoarele alveole secretorii. De asemenea proliferează ţesutul conjunctiv inter- şi intralobular (paleal), creşte vascularizaţia stromei conjunctive şi permeabilitatea capilară formîndu-se şi un discret edem. Fenomenele sînt produse în principal de estrogeni. Totodată se dezvoltă şi ţesutul adipos pre-, retro-, intra- şi interlobular (fig. 56).

Fenomenele încep către vîrsta de 11 ani şi continuă progresiv pînă către 16—17 ani, dezvoltarea mamelei necesitînd deci o prelucrare estrogenică de aproximativ 5—6 ani. La sfîrşitul acestei perioade mamela este complet dezvoltată şi capabilă de a fi pusă în postură funcţională, secretorie.

Mamela la adult

Continuarea secreţiei estrogenice pînă la menopauză nu face decît să întreţină dezvoltarea mamelei pe care ei, estrogenii, au realizat-o deja în intervalul pubertăţii. Pe acest fond mamela, sensibilă la estrogeni, va reda, prin modificări somatice de amploare redusă dar sesizabile, variaţiile ciclice lunare ale acestora.

Investigată clinic, mamelei i se definesc prin inspecţie şi palpare : forma, volumul şi consistenţa corpului, a mamelonului şi areolei.

Diversitatea sînului normal este atît de mare încît există variaţii între indivizi şi la acelaşi individ, de la un sîn la altul, de la o vîrstă la alta şi chiar de la o fază menstruală la alta.

a) Inspecţia mamelei

— *Forma*. La femeile tinere, nulipare, sînul, cu baza mai mult sau mai puţin etalată, poate avea formă tronconică (fig. 57 A) sau de calotă sferică (fig. 57 B), cu tegumentele întinse, subţiri, prin transparenţă lăsînd să se întrezărească uneori un fin desen vascular. Sînul dă impresie tonică, de tensiune.

Cu cît se avansează în vîrstă şi/sau cu cît alăptările sînt mai dese, cu atît ligamentele de susţinere slăbesc, sînul îşi pierde forma şi devine pendulant (fig. 57 C).

Scanned with OKEN Scanner

Pe tegumente, în special spre baza sînului, apar deseori striuri sidefii mai mult sau mai puțin marcate, mai ales la femeile grase sau la cele care au alăptat.

Sînul se inspectează din față, pacienta stînd în picioare, cu mîinile în șold, apoi cu ele ridicate deasupra capului sau la ceafă. Sînul normal apare la inspecție cu suprafața netedă, regulată.

Prezența unor boseluri, aderențe tegumentare, zbîrcituri în „coajă de portocală" sau a eritemului circumscris, dobîndesc semnificație patologică. Cu atît mai mult ulcerațiile tegumentare apărute pe o zonă mamelonată sau din contră, retractată.

— *Volumul.* Ca și forma, volumul sînului normal este extrem de variabil. O estimare aproximativă ar putea să-l încadreze, la sfîrșitul pubertății, între următoarele valori medii: lățime 13 cm, înălțime 11 cm, grosime 6 cm sau, mai corect, relieful mamar măsoară pînă la 17 cm apreciat cu brațele ridicate deasupra capului.

Volumul sînului nu este corelat cu talia sau cu greutatea: el depinde de configurația genetică și hormonală a fiecărui subiect în parte și chiar a fiecărui sîn la același subiect; din acest motiv, în condiții de impregnație hormonală normală, putem constata:

— amastie: lipsa dezvoltării mamare uni- sau bilaterală; este excepțională;

— aplazie mamară: sîni reduși la o formațiune lenticulară areolomamelonară, lipsită de țesut glandular;

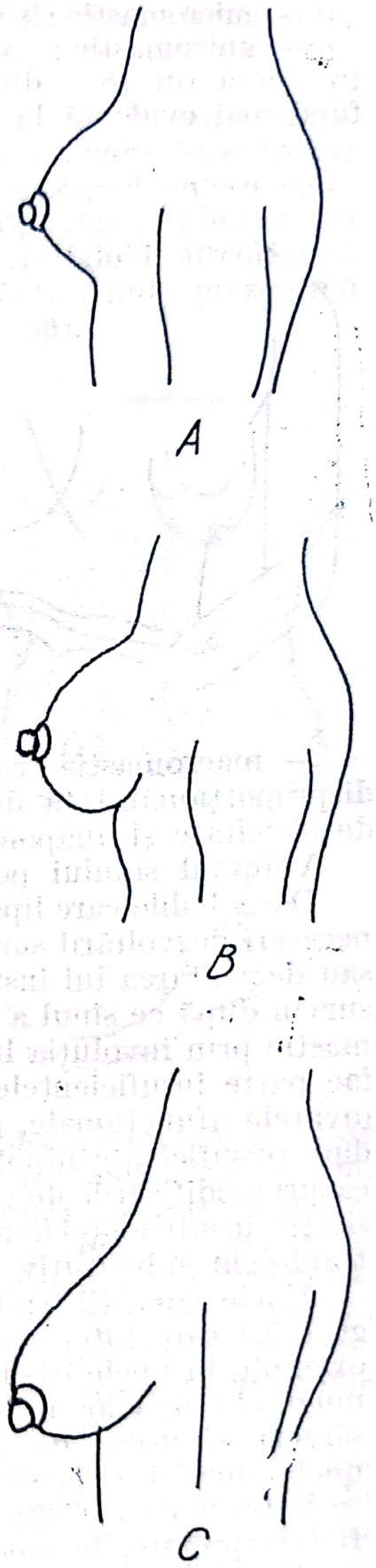

Fig. 57. — Forme ale sînului (*A*, *B*, *C*).

Scanned with OKEN Scanner

— micromastie : sînt mici ;
— anizomastie : sîni dezvoltați asimetric. Este frecventă (în 78% din cazuri, după unele statistici), fiind mai evidentă la sînul stîng (fig. 58) ;

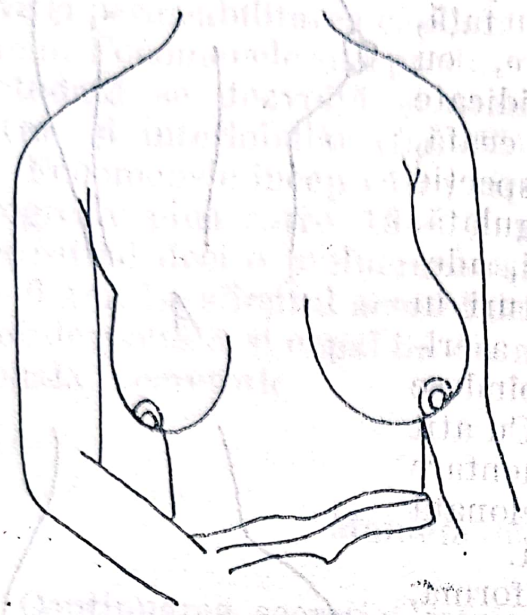

Fig. 58. — Anizomastie.

— macromastie : volum exagerat de mare al mamelei, disproporționat față de talie și greutate, însoțită ades de obezitate și înapoiere mintală.

Volumul sînului poate fi însă modificat patologic. Dacă bolile care lipsesc sînul de hormonii care-i sînt necesari dezvoltării survin timpuriu, determină amastia sau dezvoltarea lui insuficientă, aplazia mamară ; dacă survin după ce sînul a fost dezvoltat, determină micromastie prin involuția lui. Din această categorie de boli fac parte insuficiențele ovariene primitive, disgenetice (ovarele afuncționale, sindromul Turner etc.) și secundare (insuficiența hipofizară, boala Addison). În aceste cazuri modificările de volum sînt proporționale cu intensitatea insuficienței ovariene și pot fi corectate printr-un tratament substitutiv adecvat.

Unele amastii sînt însă consecința unor tulburări genetice care interesează simultan ovarul și sînul (de exemplu în unele cazuri de sindrom Turner) sau numai mugurele mamar în exclusivitate. Cauze genetice — sărăcia *sit*-urilor de recepție — pot fi incriminate în unele amastii, aplazii mamare sau anizomastii care nu se însoțesc de modificări hormonale. Macromastiile pot fi interpretate, la rîndul lor, ca determinate printr-o creștere a receptivității, prin îmbogățire genetică în *sit*-uri sau depunere anormală adipoasă. Firește, în

aceste cazuri tratamentele hormonale rămîn ineficiente, singurul beneficiu putînd fi dobîndit prin plastie chirurgicală.

Creşterile unilaterale de volum sînt, în majoritatea cazurilor, produse de tumori. Sînul apare hipertrofiat global în tumorile difuze, uneori atingînd volum monstruos, ca de exemplu în tumoarea phyloidă (proliferarea ţesutului paleal) sau în cancerul encefaloid, alteori însă volumul este doar uşor modificat, sînul prezentînd una sau mai multe boseluri (fig. 59).

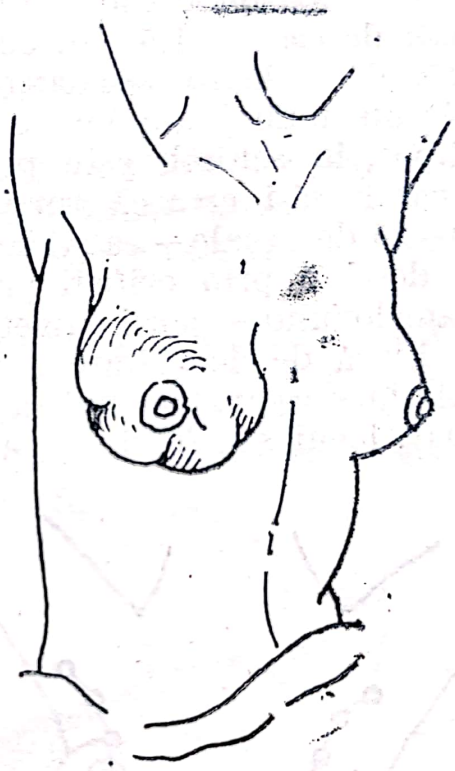

Fig. 59. — Nodozităţi mamare.

— *Areola mamară* este o zonă pigmentată, uşor depresionată, cu aspect brobonat, cu diametrul de 3—5 cm, centrată de mamelon. În structura sa intră muşchi, foliculi piloşi, glande sudoripare şi sebacee precum şi mugurii mamari atrofiaţi ale căror emergenţe proemină, formînd tuberculii Morgagni şi Montgomery. Muşchii sînt circulari şi longitudinali; la excitaţii (frig, tact, sucţiune etc.) ei se contractă şi încreţesc tegumentele areolei.

Mărimea, culoarea şi troficitatea areolei se modifică în raport cu impregnaţia estrogenică şi mai ales în sarcină. În insuficienţele estrogenice areola este mică şi roz-palidă; din contră, impregnaţia estrogenică măreşte areola şi-i intensifică culoarea, făcînd-o să vireze către cafeniu, maron-închis, uneori chiar cu formare de cruste

Scanned with OKEN Scanner

melanice. În plus, în sarcină, tuberculii Montgomery se hipertrofiază, iar în jurul areolei poate apărea o „areolă secundară" mai palidă care, deseori, la multipare, persistă şi în afara sarcinii.

— Areola poate fi sediul unor modificări patologice:

• tratamentele intense cu estrogeni pot determina hiperkeratoză melanică descuamativă;

• tumorile localizate sub-sau juxtaareolar, prin tracţiuni sau aderenţe, o pot deplasa sau deforma;

• în boala Paget la nivelul areolei apar fisuri, ulceraţii, placarde crustoase, sîngerări etc.

— *Mamelonul* este o reliefare de formă tronconică, înalt de cca 1—1,5 cm, cu suprafaţă neregulată, zbîrcită, de culoare asemănătoare areolei. Tegumentele sale au numai glande sebacee; este lipsit de ţesut adipos, în schimb este prevăzut cu fibre musculare capabile să-i crească turgescenţa. Este străbătut de 20—25 de canale— canalele galactofore extralobare care se deschid prin orificii proprii la nivelul extremităţii mamelonului — porii galactofori.

Lipsa de dezvoltare a canalelor galactofore terminale face ca mamelonul să fie mic, aplatizat sau invaginat, locul său fiind ocupat de o depresiune cu margi-

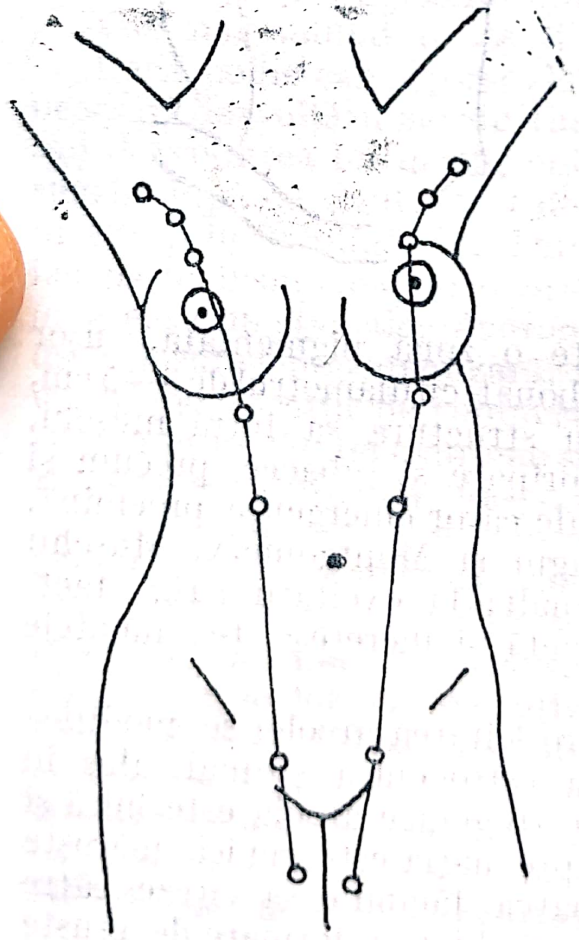

Fig. 60. — „Linia laptelui" de-a lungul căreia se pot găsi mamele sau mameloane supranumerare.

Scanned with OKEN Scanner

nile răsfrînte înăuntru. Invaginarea mamelonului se poate produce și în tumorile aderențiale subiacente, boala Paget etc.

De-a lungul unei linii care ar uni jumătatea claviculei cu jumătatea arcadei inghinale, așa-zisa „linie a laptelui", se pot dezvolta mameloane supranumerare (politelie) sau/și areole (polimastie), mamele atrofice, vestigii atavice a căror prezență atrage atenția asupra unei posibile tulburări digestive (fig. 60). Mamelele supranumerare pot fi și ele sediul unor modificări hormonale.

Palparea mamelei

Palparea mamelei necesită o tehnică corectă care să ofere informații cît mai multe și mai sigure.

Sînt recomandate mai multe procedee de poziționare a bolnavei:

a) în ortostatism cu mîinile întinse de-a lungul corpului sau ridicate deasupra capului sau la ceafă, cu mîinile pe șold, cu mîinile pe umerii examinatorului apăsînd pentru a contracta pectoralii sau opunîndu-se abducției brațului — manevra Tillaux (fig. 61);

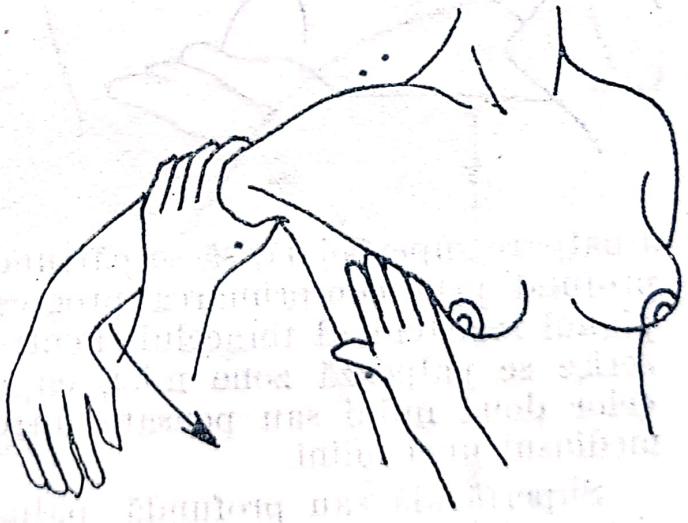

Fig. 61. — Manevra Tillaux.

b) în poziție șezînd cu mîinile plasate ca în ortostatism;
c) în clinostatism dorsal;
d) cu toracele aplecat înainte — poziție pendulantă.

Palparea sînului înregistrează senzațiile rezultate din însumarea unor țesuturi moi, de consistență diferită și așezate într-o succesiune anumită: tegumente,

Scanned with OKEN Scanner

grăsime, țesut glandular. De fapt mamela propriu-zisă flotează într-o pungă tegumentară bine căptușită cu grăsime, pungă care se strînge, subțiindu-se, la nivelul mamelonului.

Palparea se face abordînd planurile superficiale, apoi pe cele profunde.

Palparea superficială culege informațiile de la nivelul tegumentelor și al țesutului adipos sau mamar de la suprafață; palparea profundă recepteaza informațiile țesutului mamar situat în adîncime.

Pentru teritorii mai mari palparea se execută cu palma întinsă și degetele alipite (fig. 62) încercînd, după

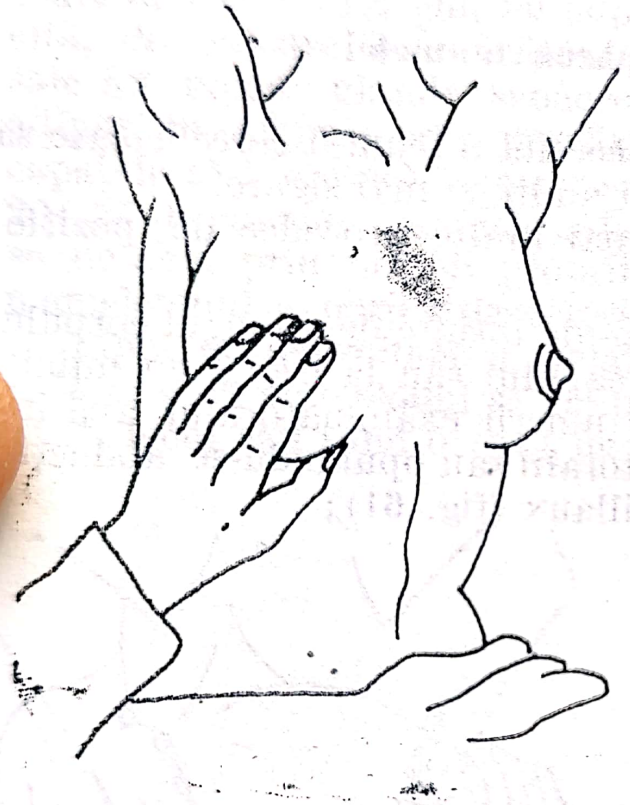

Fig. 62. — Palparea profundă a mamelei.

o palpare superficială, să se pătrundă din ce în ce mai profund prin comprimarea progresivă a mamelei pe planul rezistent al toracelui. Pentru suprafețe circumscrise se palpează zone mici, cuprinse între degetele celor două mîini sau pensate între policele și index-mediusul unei mîini.

Superficială sau profundă, palparea trebuie făcută sistematic, meticulos, centimetru cu centimetru, metodic. Se poate face fie în cercuri concentrice de la mamelon către periferie (fig. 63), fie radial, pe direcții arbitrare dinăuntru în afară sau invers (fig. 64), fie de la stern către marginea externă a marelui pectoral și de la claviculă în jos, la pliul submamar (manevra Valpeau) (fig. 65).

Scanned with OKEN Scanner

Chiar dacă fiecare medic își făurește propriul procedeu de abordare palpatorie a sînului, este bine să fie respectate următoarele reguli :

a) în cadrul examenului general palparea sînului este obligatorie : cu atît mai mult atunci cînd există acuze mamare ;

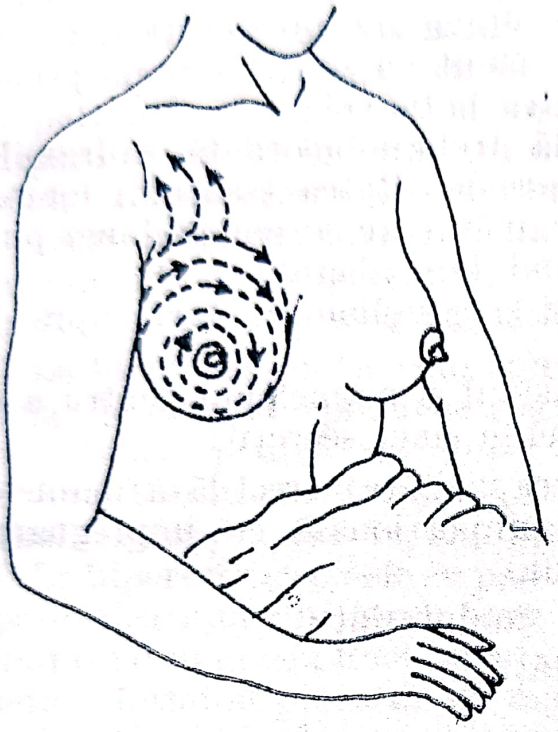

Fig. 63. — Palparea concentrică a mamelei.

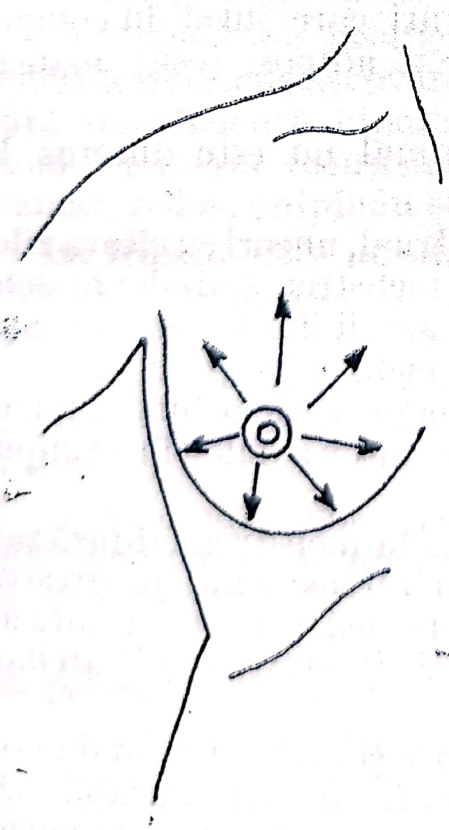

Fig. 64. — Palparea radială a mamelei.

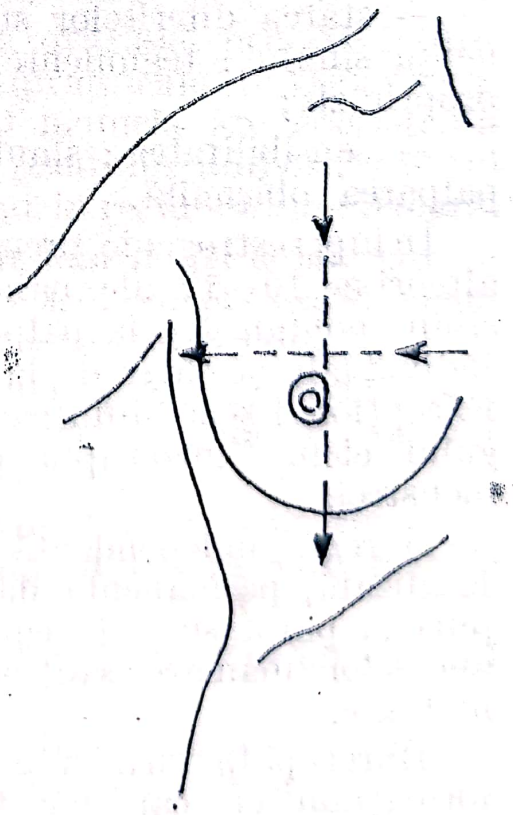

Fig. 65. — Manevra Valpeau.

b) trebuie examinate ambele mamele, chiar dacă se constată o modificare unilaterală;

c) este bine să nu se înceapă prin a examina sînul reclamat;

d) sînii trebuie examinaţi în două momente diferite ale ciclului, în condiţii de impregnare estrogenică diferită: la cîteva zile după menstră (a 6-a — a 8-a zi de la menstruaţie) şi la cîteva zile premenstrual;

e) examenul trebuie făcut cu multă circumspecţie, menajînd susceptibilitatea bolnavei;

f) o atenţie specială trebuie acordată cadranului supero-extern, zonă în care densitatea ţesutului mamar este deosebit de mare sau în care se pot prelungi pînă în axilă formaţiuni glandulare aberante;

g) trebuie examinaţi şi ganglionii axilari, supra- şi infraclaviculari;

h) trebuie exprimat sînul şi mamelonul pentru a se constata eventual existenţa unei secreţii;

i) trebuie apreciată capacitatea erectilă a mamelonului care este direct proporţională cu impregnarea estrogenică a subiectului.

Obiectivele palpării sînului sînt:

— testarea sensibilităţii;

— consistenţa;

— starea diferitelor structuri care intră în componenţa sînului: tegumente, ţesut adipos, ţesut mamar propriu-zis;

— sensibilitatea: sînul normal nu este dureros la palparea obişnuită.

În hiperestrogenie, premenstrual, uneori cu cîteva zile, alteori cu 10—12 zile înaintea menstrei, sînii devin sensibili spontan sau la palpare, sensibilitate cu variaţii individuale şi chiar de la un ciclu menstrual la altul. Excepţional sensibilitatea se menţine de-a lungul întregului ciclu, întreruptă doar cîteva zile în timpul menstrei.

Durerea, independentă de ciclu menstrual, difuză sau localizată, permanentă dar cu intensificare progresivă pînă la paroxism este caracteristică mastitelor difuze, abceselor mamare sau, mai rar, mastitelor carcinomatoase.

Dureri palpatorii circumscrise şi care corespund unor formaţiuni cu caracter tumoral, dureri variabile ca intensitate cu fazele ciclului — mai intense premenstrual — sînt caracteristice fibroadenoamelor mamare.

Scanned with OKEN Scanner

Tumorile neoplazice nu sînt dureroase dar pot deveni dureroase prin interceptarea unor filete nervoase, ramolisment infectat etc.

— Consistenţa sînului depinde de predominanţa ţesutului care-l alcătuieşte — conjunctiv, grăsos, canalicular etc. —, de vascularizaţia şi încărcarea sanguină, de retenţia hidrică. Variază, de asemenea, în raport cu zona palpată. În zona areolei, imediat sub tegumente se palpează ţesutul mamar deoarece lipseşte ţesutul adipos; cu cît ne îndepărtăm de areolă, grosimea panicului adipos creşte şi consistenţa se modifică adecvat.

La femeile tinere cu troficitatea ţesutului normală,cu panicul adipos proporţionat şi impregnare hormonală bună, consistenţa este elastică, tensionată, uniformă.

La hiperestrogenice consistenţa se modifică în raport cu fazele ciclului : premenstrual sînii sînt tonici, fermi, turgescenţi, pentru ca după menstră să revină la normal. Uneori aceste modificări sînt notabile, constituind aşa-zişi „sîni în armonică".

La hiperestrogenicele cu panicul adipos redus mamela apare alcătuită din formaţiuni dure, dispersate, întreg sînul dînd impresia unei pungi cu pietriş sau din conglomerate formînd placarde de mărimi diferite, situate cu predilecţie, în cadranul supero-extern sau spre axilă.

La femeile cu insuficienţă ovariană primitivă (disgeneziile ovariene, anovariile chirurgicale etc.) sau secundară (insuficienţă hipofizară) mamela are consistenţă moale, pufoasă (consistenţa ţesutului adipos), ţesutul mamar, redus, palpîndu-se doar în regiunea subareolară.

La femeile care au alăptat mai mulţi copii sau la vîrstnice, ţesuturile se relaxează, suspensoarele conjunctive slăbesc, sînul devine moale şi pendulant.

La femeile bătrîne şi emaciate punga tegumentară a sînului, faldurată şi zbîrcită, apare lipsită de conţinut şi estetică.

— Prezenţa unor formaţiuni tumorale în sîn necesită descrierea lor amănunţită, descriere care trebuie să cuprindă :

— situarea lor : în tegument, în ţesutul adipos sau în parenchimul mamar;

— amplasarea lor topografică : pentru aceasta se împarte sînul în 4 sau 5 cadrane conform schemelor din fig. 66;

— se descrie forma tumorii : ovală, rotundă, cilindrică, alungită, neregulată etc.;

— se măsoară dimensiunile ei în centimetri, consemnîndu-se două sau trei diametre, după cum e cazul;

— se apreciază consistența formațiunii: moale, elastică, renitentă, dură, foarte dură, calcară, fluctuentă, chistică etc.;

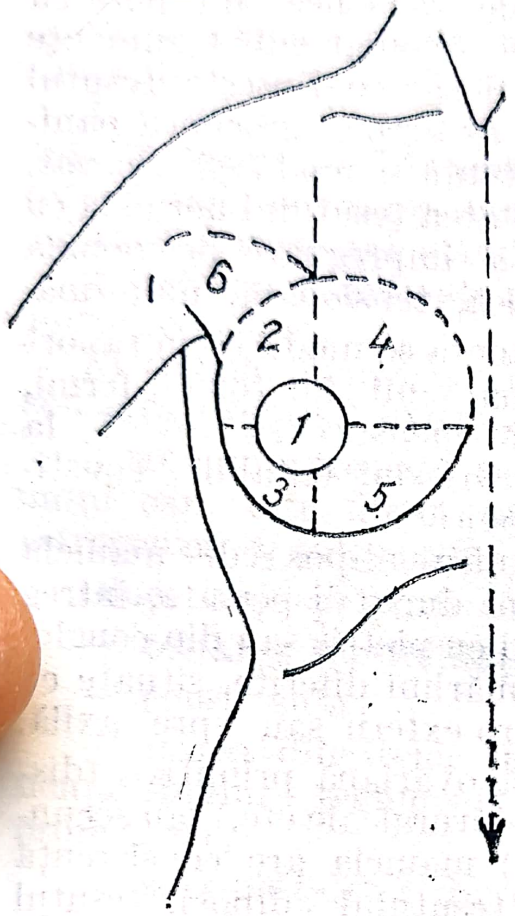

Fig. 66. — Cadranele mamare: *1* — cadranul central sau median; *2* — cadranul supero-extern; *3* — cadranul infero-extern; *4* — cadranul supero-intern; *5* — cadranul infero-intern; *6* — prelungirea axilară.

— se estimează suprafața: regulată sau neregulată, cu boseluri etc.;

— se consemnează dacă este dureroasă sau nu la palpare;

— se specifică dacă volumul și sensibilitatea formațiunii suferă modificări legate de momentele ciclului menstrual;

— se menționează dacă formațiunea este aderentă sau nu de planurile superficiale sau profunde.

Pentru a constata aderența superficială, la piele, se controlează paralelismul cutelor tegumentare care se formează atunci cînd se pensează tegumentele între degete (fig. 67). În cazul aderențelor apare „semnul pliului": tegumentele, de aspect pergamentos, pensate, nu formează cute sau dacă le formează, ele sînt rare și neregulate sau reduse la un șanț adînc.

Scanned with OKEN Scanner

Pentru a evalua aderențele profunde, se rulează formațiunea, fixată între degete sau palmă, pe planurile profunde;

— se indică dacă formațiunile sînt unice sau multiple, dacă se află în ambii sîni sau într-unul singur.

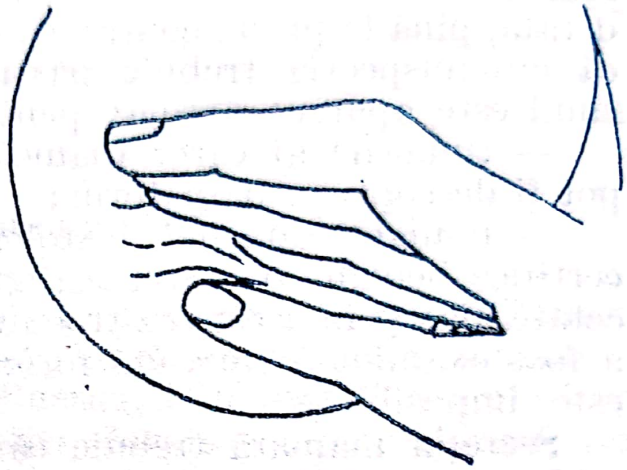

Fig. 67. — Cutele tegumentare căutate pentru „semnul pliului".

— Formațiunile solitare, dureroase, circumscrise sau difuze, dure sau fluctuente, cu eritem tegumentar corespund abceselor mamare și excepțional mastitei carcinomatoase. În acest caz ganglionii axilari sînt palpabili și dureroși.

— Adenofibromul apare ca o formațiune tumorală solitară sau multiplă, variind ca dimensiune între cea a unui sîmbure de cireașă și nucă, rotundă, ovalară sau alungită, pe suprafața netedă sau boselată, fermă sau elastică, mobilă, indoloră, localizată frecvent în cadranul supero-extern, fără adenopatie satelită.

— Femeile cu hiperestrogenie prezintă frecvent, în ambii sîni, formațiuni nodulare numeroase, de mărime variabilă dar în general mici, rotunde sau ovalare netede, dure, dispersate sau conglomerate în placard, Sînul dă impresia unui sac cu alice. Prezența acestor formațiuni caracterizează maladia Reclus, maladia sclero-chistică sau fibro-chistică.

— Alte tumori benigne, ca de exemplu chistul mamar sau lipomul nu prezintă particularități palpatorii care să permită diagnosticul lor. Pot fi bănuite pentru că sînt solitare, într-un singur sîn, relativ mari, nedureroase, fără adenopatie satelită.

Tumorile cu caracter malign prezintă palpatoriu unele particularități prin care devin suspecte. Sînt suspicionabile tumorile solitare, unilaterale, dure, nedureroase, neregulate, prost delimitate, tumorile aderente

Scanned with OKEN Scanner

la planurile profunde sau/și superficiale, care șterg pliurile cutanate sau determină „coaja de portocală", a căror dimensiune s-a mărit recent, care se însoțesc de adenopatie satelită și circulație superficială accentuată. De fapt granița dintre tumorile mamare benigne și maligne este dificil de stabilit clinic. Unii autori recomandă chiar ca orice tumoare mamară să fie considerată, pînă la proba contrarie, ca malignă. Reamintim că circumspecția trebuie păstrată chiar atunci cînd sînul este aparent normal pentru că :

— tumorile al căror diametru este sub 1 cm, nu pot fi descoperite palpatoriu ;

— numai examenul histologic este în măsură să certifice benignitatea sau malignitatea formațiunii cercetate, dar și în acest caz trebuie avută certitudinea că a fost examinată întreaga formațiune (ceea ce practic este imposibil !).

Secreția mamară trebuie căutată la orice sîn examinat, indiferent de vîrstă sau de motivul examinării ; de cele mai descori pacienta nu-i cunoaște existența.

Examenul se face prin exprimarea mamelonului la baza sa — acolo sînt cisternele canalelor galactofore terminale — și apoi prin comprimări ale mamelei exercitate progresiv, începînd de la bază.

Trebuie evitat examenul insistent, făcut fără menajamente. Extorcarea abuzivă a mamelonului reușește în final să exteriorizeze o picătură translucidă, produs al glandelor sebacee mamelonare, și firește fără semnificație patologică.

Atunci cînd există o scurgere mamelonară, ea trebuie definită după următoarele criterii :

— dacă este spontană sau provocată,

— dacă este uni- sau bilaterală,

— dacă este uni- sau pluricanaliculară,

— dacă este redusă sau abundentă, în care caz se definește ca galactoree sau galactoragie, după caracterul scurgerii ;

— se consemnează caracterul scurgerii : apos, seros, incolor, opalin, citrin, lactescent, sanguinolent (roșiatic sau brun), purulent (cremos-galben-verzui-cenușiu).

Caracteristicile semiologice ale scurgerilor mamare sînt deosebit de importante pentru orientarea diagnosticului :

— scurgerile mamare bilaterale, cu caracter lactescent, provocate sau spontane, totiporare sînt caracteristice tulburărilor hipotalamo-hipofizare (v. sindromul hiperprolactinic) ;

Scanned with OKEN Scanner

— scurgerile care interesează unul sau mai multe canale sînt translucide, alb-lăptoase, verzui sau cafenii, evocă ectazia galactoforică (dilatația canalelor galactofore);

— scurgerile unilaterale, uniporale, de obicei hemoragice sînt caracteristice papilomului solitar intragalactoforic.

*

Simptomatologia mamară

Acuzele subiective cu care sînt descrise tulburările sînului acoperă o paletă largă, cu nuanțări variabile de la caz la caz și cu fluctuații în cadrul aceluiași caz.

Sînt descrise: arsuri, furnicături, înțepături, tracțiuni, tensiuni, presiuni, mîncărimi, dureri etc. Dintre ele selecționăm ca mai utile pentru diagnostic: congestiile și durerile mamare.

— Congestiile mamare sînt cauza constantă a suferinței sînului hiperestrogenic. Sînt bilaterale, uneori cu predominanță la un sîn. Apar premenstrual și trec brusc odată cu declanșarea menstrei. Precedă menstra cu 3—5 zile, mai rar cu o săptămînă sau două; excepțional congestiile încep după cîteva zile de la terminarea menstrei devenind cvasi-permanente. Congestiile moderate sînt descrise ca o senzație de tensiune sau de hiperestezie a sînului; cînd sînt intense, sînul dă senzația că este umflat, că atîrnă greu, că este strîns, încorsetat, „gata să explodeze"; uneori pînă și contactul vestimentar este insuportabil.

Congestiile mamare sînt comune în displaziile mamare difuze, mastopatiei fibro-chistice sau fibro-adenomatoase, mastozei secretante etc., boli avînd la bază hiperestrogenia sau dezechilibrul estroprogesteronic, precum și inflamațiile difuze (mastite difuze).

— Durerile mamare — mastodiniile (*mastos* = sîn, *odyne* = durere). Sînt diferite ca localizare, intensitate, ritmicitate etc., în funcție de cauza determinantă:

• ca interesare pot afecta ambii sîni sau un singur sîn. Mastodiniile bilaterale sînt caracteristicie hiperestrogeniilor; cele unilaterale — mastitelor, abceselor, chisturilor sub tensiune etc.;

• ca localizare pot fi generalizate sau circumscrise. În mastopatiile hiperestrogenice durerile sînt de regulă

Scanned with OKEN Scanner

difuze ; la fel în mastite. În abcesul mamar sau chisturile sub tensiune, durerile sînt localizate.

Adesea durerile congestive sînt localizate cu predilecţie în cadranul supero-extern, zonă bogată în ţesut mamar.

Uneori durerile sînt mamelonare, consecinţă a afectării ductelor terminale sau iradierii ;

• ca intensitate gama mastodiniilor variază de la simpla jenă apărută provocat, pînă la durerea intensă şi spontană, durere care stînjeneşte activitatea şi odihna bolnavei ;

• iradierea durerilor. Durerea poate rămîne localizată, fără iradieri sau poate iradia în axilă, umăr, gît, articulaţia cotului, braţ, stern etc.

• Cronologia durerii. Durerea poate fi :

— continuă cu sau fără exacerbări ca în mastite, abces mamar etc. ;

— premenstruală cu dispariţie intra- şi intermenstruală, aşa cum se întîmplă în hiperestrogenii ;

— intermenstruală sau chenzinală, de asemenea în hiperestrogenii, odată cu ovulaţia.

În ceea ce priveşte durerea, trebuie subliniat că nu există paralelism între caracterele durerii şi gravitatea bolii care o determină.

*

Din examenul clinic al mamelei pentru patologia mamară sînt de reţinut acuzele subiective şi/sau depistarea unor modificări structurale ale mamelei.

Semnele clinice sînt însă doar orientative rămînînd ca descifrarea şi diagnosticul să fie stabilite printr-o serie de examene paraclinice în care mamografia, ecografia şi termografia mamară, examenul morfopatologic şi uneori hormonologic sînt necesare.

Sînul în sarcină

Sarcina creează toate condiţiile pentru intensificarea creşterii şi dezvoltării sînului precum şi pentru instalarea secreţiei. Sarcina prilejueşte eliberarea în exces a tuturor hormonilor şi factorilor mamogeni şi lactogeni : estrogenii, progesteronul, cortizolul, hormonul de creştere, tiroxina, insulina, prolactină. Sub acţiunea

Scanned with OKEN Scanner

acestor hormoni au loc : proliferări ale structurilor canaliculare care cresc în grosime, lungime și se ramifică ; diferențieri ale elementelor alveolare ; proliferări ale țesutului conjunctivo-vascular adiacent ; diminuarea stratului adipos pre- și retromamar.

Toate aceste transformări modifică în mod caracteristic aspectul sînului :

— este remarcabilă creșterea de volum ; rapidă în primele 10 săptămîni, apoi lentă în următoarele 2—4 săptămîni, pentru a se intensifica din nou pînă la naștere, cînd poate ajunge de 3—4 ori mai mare ;

— tegumentul apare subțiat, întins, prin transparența sa evidențiindu-se un desen venos pronunțat — rețeaua Hurter ;

— areola mamară crește în diametru (ajungînd pînă la un diametru în medie de 5 cm), se hiperpigmentează, iar glandele mamare accesorii din areolă — tuberculii Montgomery — devin puternic reliefate. În jurul areolei poate apărea o zonă concentrică, roz-pal formînd o adevărată areolă secundară ;

— mamelonul se hipertrofiază și se hiperpigmentează ;

— consistența glandei mamare se modifică. Țesutul adipos premamar se reduce și permite un contact mai intim al mîinii palpatoare cu țesutul subtegumentar, canalele sînt hipertrofiate, alveolele dezvoltate, circulația activată, țesutul conjunctiv proliferat, retenția hidrică crescută. Toate acestea dau o senzație palpatorie de organ destins, sub tensiune, renitent, grunjos ;

— la exprimare, începînd din a doua jumătate a sarcinii, uneori mai devreme, din luna a 2-a, apare secreția de colostru, transsudat ce conține epitelii descuamate, celule fagocitare, granulații refringente.

Post-partum și după încetarea alăptării, mamela revine treptat la starea antepartum păstrînd însă unele stigmate ale transformărilor parcurse. Este motivul pentru care la femeile cu sarcini și alăptări numeroase sînii sînt moi, pendulanți, bogați în țesut mamar, cu desenul vascular pronunțat, cu vergeturi sidefii, areolă mare și pigmentată, uneori cu areolă secundară.

În alveole și canalicule poate rămîne încarcerată o cantitate de lapte, se pot forma mici dilatații chistice, procese care modifică unitatea structurală a glandei, dîndu-i caracter distrofic. Deseori aceste chisturi alveolare fac să persiste mult timp o secreție lactată spontană sau provocată.

Scanned with OKEN Scanner

Sînul la menopauză

La menopauză, estrogenii și progesteronul, factorii principali ai structurii și troficității mamare, dispar. În consecință mamela involuează prin atrofia țesutului glandular propriu-zis — acini și canalicule — și prin reducerea cantitativă a țesutului conjunctiv. În schimb proliferează țesutul elastic, iar spațiile golite sînt umplute cu țesut gras. În consecință :

— volumul mamelei scade considerabil, uneori reducîndu-se la un disc fibros submamelonar și aderent lui ;

— ligamentele de susținere și cloazonările dispar prin resorbția țesutului conjunctiv, sînul devenind moale și flasc, pendulînd într-o pungă tegumentară largă și cutată.



Scanned with OKEN Scanner

Partea a II-a

DIAGNOSTICUL CLINIC SEMIOLOGIC AL BOLILOR ENDOCRINE

Scanned with OKEN Scanner

Acromegalia este expresia clinică a excesului de hormon somatotrop operînd pe un organism a cărui creştere osoasă în lungime s-a terminat. În consecinţă, simptomatologia clinică va înregistra numai efectele hipersomatotropismului asupra creşterii în lăţime a osului, asupra masei somatice şi metabolismelor, la care se adaugă efectele mecanice ale adenomului hipofizar şi efectele dereglării hipotalamo-hipofizare asupra altor funcţii endocrine. Pierre Marie este cel care a descris boala (în 1886) stabilind totodată legătura cauzală între simptomatologie şi leziunea hipofizară.

Semiologia clinică

Manifestări subiective

Cefaleea

Este un simptom precoce care se menţine, modificîndu-şi caracterul, pe tot parcursul evoluţiei bolii.

Debutează ca o cefalee necaracteristică, ocazională (oboseală, efort etc.); curînd însă îşi pierde banalitatea şi dobîndeşte specificitate prin frecvenţă, durată, intensitate şi sediu. Cu debut retroorbitar sau bitemporal, şi mai rar în vertex şi occiput, cu timpul cefaleea se generalizează şi creşte progresiv în intensitate, pînă devine insuportabilă, obligîndu-l pe pacient să-şi întrerupă activitatea. Iniţial intermitentă, devine continuă, diurnă şi nocturnă, cu exacerbări neaşteptate. Este tenace şi rezistentă la medicaţia antialgică obişnuită. Uneori este însoţită de lăcrimare, fotofobie, fosfene sau amauroze trecătoare.

Scanned with OKEN Scanner

După o perioadă relativ lungă, uneori de ani, cefaleea dispare brusc, moment care coincide cu ruperea diafragmului selar, pentru ca după scurt timp să reapară, cu caracter paroxistic sau permanent, însoțită de fenomene caracteristice hipertensiunii intracraniene — în special vărsături repetate, uneori incoercibile, neprecedate de greață, fără efort, explozive, în jet.

Durerile osoase

La început apar în articulațiile mari, după oboseală sau efort. Devin apoi continue, sîcîitoare dar suportabile, localizate în special în membre și coloana vertebrală. Este așa-zisul „reumatism acromegalic".

Tulburările de vedere

Deși există, sînt rar acuzate de bolnav. Atenționat, bolnavul le semnalează ca fosfene, amauroze trecătoare sau consecințe datorate strîmtorării cîmpului vizual (lovire de obiecte, persoane etc.). Se citează cecitate uni- sau bilaterală.

Diminuarea acuității auditive

Diminuarea acuității auditive este semnalată relativ rar și este consecința proceselor de ateroscleroză.

Tulburările dinamicii sexuale

Bărbații se plîng de diminuarea sau abolirea libidoului, hipo- sau anerecție, tulburări de ejaculare și orgasm. Femeile acuză tulburări de libidou, frigiditate și dereglări de ciclu menstrual.

Manifestări clinice obiective

Semne periferice

Habitus

Aspectul de ansamblu al acromegalului, în faza de maladie constituită, este caracteristic: masiv, îndesat, dezvoltat mai mult în lățime și grosime, justificînd comparația cu un pahiderm. Capul și bustul cocoșat sînt proiectate înainte, mîinile și picioarele disproporționat

Scanned with OKEN Scanner

de mari și late — ca niște lopeți. Faciesul este grosier și disarmonic, cu fruntea teșită și mandibula masivă, proeminentă, prognată. La acest aspect se ajunge treptat, în ani, modificările devenind perceptibile pentru bolnav și anturaj prin însumarea lor în timp.

Tegumentele

Tegumentele sînt mate, cenușii, groase, capitonînd cu țesut abundent și pufos structurile subiacente. Cutele și reliefurile tegumentare sînt acuzate și persistente, în special în regiunea frontală și occiptală. Suprafața tegumentelor pare brobonată și este presărată cu numeroși nevi pigmentari tuberoși sau verucoși, molusce, xantelasme etc.

Glandele sudoripare și sebacee hipertrofiate secretă abundent : tegumentele sînt umede, grase, cu miros intens și particular.

Pilozitatea

Părul capului și cel de pe corp crește rapid, cu fire groase. Uneori la femeie se dezvoltă un ușor virilism pilar, iar la bărbat se intensifică pilozitatea corporală.

Unghiile

Sînt mari, groase, cu striații longitudinale și transversale, deformate. Eponichium și hiponichium sînt late și groase, micșorînd suprafața unghiilor care par îngropate în tegument — scurtate.

Sistemul osteoarticular

Împreună cu tegumentele, oasele, prin hipertrofia lor în grosime, sînt elementele care marchează semiologia periferică a acromegalului.

Oasele sînt hipertrofiate în lățime și grosime, predominant în porțiunile distale, mai ales la oasele articulațiilor semimobile sau mobile, îndeosebi la oasele extremităților.

Tuberozitățile osoase, apofizele, crestele de inserție musculară, suturile sînt puternic hipertrofiate și reliefate.

Articulațiile apar disproporționat de mari, deseori cu mișcările limitate, dureroase.

Scanned with OKEN Scanner

Sistemul muscular

Sistemul muscular este bine dezvoltat, cu reliefuri musculare puternic conturate. În contrast cu aspectul morfologic, forța musculară este mult diminuată, cu scăderea în timp a posibilității de efort.

Modificările tegumentare, musculare și osoase determină o serie de transformări de amănunt care, apreciate pe segmente, oferă o vastă semiologie.

Extremitatea cefalică

Cele mai caracteristice și importante modificări survin la față :

— fruntea este îngustă și oblică, părînd teșită, cu tegumentul gros și brăzdat de cute adînci, persistente. Arcadele sprîncenoase sînt proeminente, formînd uneori un adevărat cozoroc sau streașină deasupra ochilor ;

— ochii par mici și adînciți în orbite. Rareori însă ochii sînt exoftalmici. Adesea tegumentele periorbitare sînt hiperpigmentate dînd ochilor un aspect cernit, caracteristic. Pleoapele sînt îngroșate ;

— oasele malare și apofiza zigomatică sînt bine dezvoltate, făcînd să proemine pometii obrajilor ;

— piramida nazală, masivă și etalată la bază, cu extremitatea cartilaginoasă puternic dezvoltată, transformă apendicele nazal într-un organ mare și cărnos ;

— maxilarul superior, deși bine dezvoltat, este dominat de hipertrofia mandibulei, ramul vertical și orizontal al mandibulei se alungesc și unghiul dintre ele se deschide, se șterge, proiectînd mandibula înainte — prognatism mandibular. Bărbia, masivă și încurbată, proemină — bărbie în galoș sau în sabot (fig. 68) sau bărbie pătrată (fig. 69).

Oasele hipertrofiate sînt acoperite de țesuturi moi — mușchi și tegumente — abundente. Șanțurile labionazale sînt adîncite, reliefurile moi ale feței proeminente, buzele groase, răsfrînte, macrocheilie (fig. 70).

Toate aceste modificări dezechilibrează armonia obișnuită a faciesului, etajul superior apare slab dezvoltat, etajul mijlociu, dominat de nas și pometi și toate dominate de etajul inferior (fig. 71, 72, 73).

În rest, cutia craniană, deși aparent nemodificată, prezintă la palpare : suturi osoase proeminente, creste de inserție reliefate, apofize mastoide masive, tuberozități groase. Pielea capului, de asemenea îngroșată,

Scanned with OKEN Scanner

Fig. 68. — Acromegalie — prognatism al mandibulei, „bărbie în galoş".

Fig. 69. — Acromegalie — prognatism al mandibulei, „bărbie pătrată".

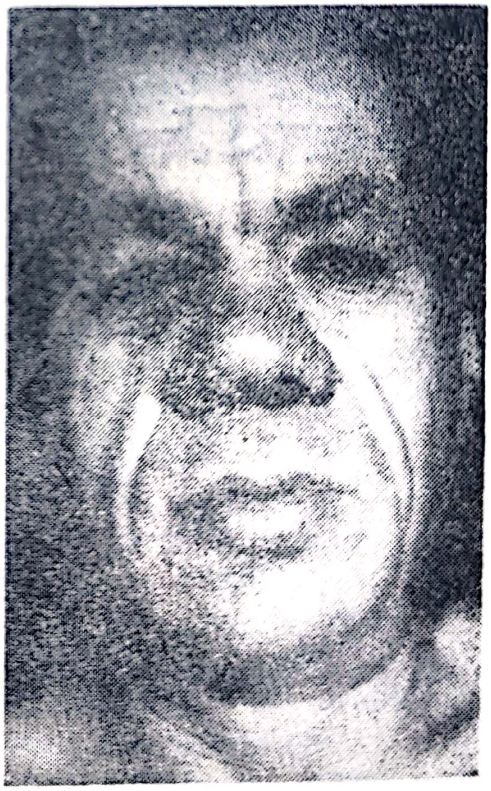

Fig. 70. — Acromegalie — hipertrofia părţilor moi ale feţei.

formează în zona occipitală cute semicirculare concentrice — *cutis gyrata*.

Urechile, în raport cu restul masei somatice, sînt cel mai puţin afectate de procesul de megalizare.

Scanned with OKEN Scanner

Fig. 71. — Acromegalie — dezvoltarea predominant laterală a oaselor feței.

Fig. 72. — Acromegalie — dezvoltare predominant în lungime a oaselor feței.

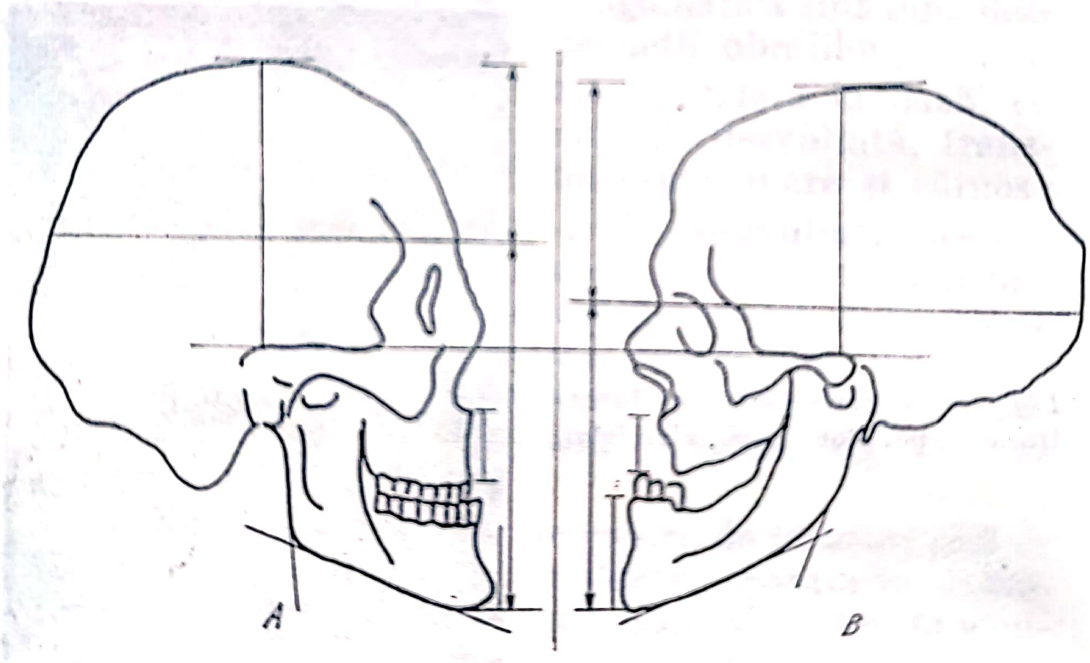

Fig. 73. — Reprezentare schematică a craniului normal (A) și a craniului acromegalic (*B*).

— Modificări buco-dentare. Hipertrofia oaselor care participă la formarea cavității bucale și în special a mandibulei, ca și a structurilor moi bucale, modifică profund cavitatea buco-dentară.

Scanned with OKEN Scanner

În ansamblu, cavitatea bucală apare mărită, cu bolta palatină adîncită, încărcată cu ţesut moale din abundenţă.

Călcătura dentară se inversează (ocluzie inversă) datorită mandibulei care, prin alungirea şi proiectarea sa înainte, depăşeşte maxilarul superior.

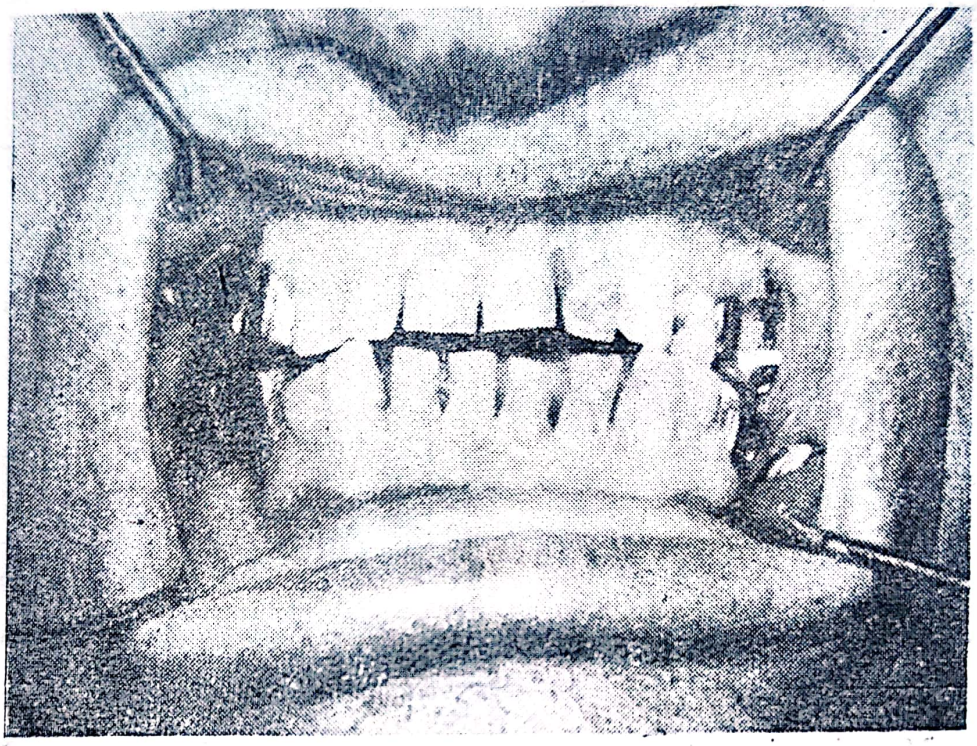

Fig. 74. — Acromegalie: modificări dentare — treme şi diasteme.

Dinţii — ale căror dimensiuni rămîn normale — se distanţează între ei, constituind treme şi diasteme, prin extinderea patului dentar datorită hipertrofiei maxilarelor. Procesul este mai accentuat pe arcada inferioară mandibula fiind mai puternic hipertrofiată (fig. 74).

Alveolele lărgite afectează contenţia dinţilor şi le măresc mobilitatea. Din acelaşi motiv, ca şi din cauza presiunii exercitată de limba hipertrofiată, incisivii se oblicizează. Uneori, atunci cînd hipertrofia alveolei duce la ruperea ligamentului alveolo-dentar, dintele cade spontan (fără ca structura sa să fie afectată) ducînd la edentare totală sau parţială, frecvent nedureroasă.

În perioada evolutivă a bolii lucrările protetice nu corespund de la o şedinţă la alta — semnul protezei.

Limba, hipertrofiată (macroglosie) este brăzdată de şanţuri adînci şi neregulate care-i dau aspect scrotal sau geografic. Suprafaţa sa este brobonată, consecinţă a hipertrofiei papilelor. Frenul şi faldurile de pe faţa

ventrală sînt groase și bogate. Marginile limbii sînt neregulate, păstrînd imprimate amprentele dentare (fig.75).

Modificările cavității bucale, ale dinților, dar mai ales macroglosia produc tulburări în deglutiție și fona-

Fig. 75. — Acromegalie: macroglosie.

Fig. 76. — Acromegalie: glandă salivară hipertrofiată.

ție. Masticația este dificilă, bolul alimentar se formează defectuos și jenează deglutiția. Adesea bolnavii „se înecă" și alimentele refluează pe nas. Pronunția labialelor este dificilă și din cauza creșterii cavităților de rezonanță (hipertrofia sinusurilor), timbrul vocii devine cavernos.

Glandele salivare sînt deseori hipertrofiate. Uneori glandele maxilare sau cele sublinguale formează reliefuri vizibile sau palpabile — funcțional prezentînd hipersalivație (fig. 76).

Gîtul este gros și pare scurtat, dînd impresia capului înfundat în trunchi. Cartilajele laringiene sînt late și bine reliefate, în special cel tiroidian, „mărul lui Adam" fiind puternic și proeminent. Posterior proemină apofiza spinoasă a celei de a VII-a vertebre cervicale.

Coardele vocale, și ele hipertrofiate, modifică tonalitatea vocii care devine gravă, baritonală.

Glanda tiroidă este deseori moderat hipertrofiată.

Scanned with OKEN Scanner

Toracele. Cele mai importante modificări interesează componentele dure :

- claviculele, groase și puternic arcuite, proemină ;
- sternul, lat, cu manubriul foarte dezvoltat și unghiul Louys ascuțit și ieșit în afară, formează uneori o adevărată gibozitate anterioară. Corpul sternului este ușor înfundat. Incizurile costale — mari și adîncite ;
- coastele sînt late, orizontalizate și puternic arcuite, articulațiile condro-costale — deformate, „în cunună de trandafiri".
- vertebrele coloanei dorsale au corpul masiv, cu apofizele spinoase lungi și late. Cifoza toracică se accentuează pînă la constituirea unei gibozități posterioare. În final, aspectul este de „dublă cocoașă" antero-posterioară, de „Polichinelle".

Întreaga cutie toracică este bine capitonată cu mușchi, dar mai ales cu tegumente hipertrofiate care șterg reliefurile osoase și umplu cavitățile supra- și subclaviculare.

La femei, sînii sînt ades voluminoși (macromastie) și uneori este prezentă galactoreea.

În ansamblu, toracele — cu diametrul antero-posterior și lateral mărite, cu schița de gibozitate anterioară și posterioară — apare lat și scurt, ca un torace „în butoi". Spațiile intercostale sînt însă micșorate, efect al hipertrofiei în lățime a coastelor.

— Abdomenul este în general mare și etalat în decubit dorsal (aspect de „abdomen de batracian"), proeminent în special în etajul inferior, în ortostatism. Uneori, reliefurile mușchilor abdominali sînt bine conturate.

Coloana lombară pare dreaptă, cu lordoza ștearsă și apofizele transversale puternic dezvoltate.

Oasele bazinului, deși hipertrofiate, nu se demască decît prin bazinul lat, spina iliacă antero-superioară, creasta iliacă, tuberozitatea pubiană și ischiatică îngroșate și reliefate.

— *Membrele.* La membre, procesul de hipertrofiere este mai atenuat la rădăcină și mai accentuat la extremitatea lor, mai atenuat în porțiunea proximală a segmentelor și mai acuzat în cea distală, justificînd denumirea de acromegalie (*acros* = extremitatea ; *megalos* = mare).

Oasele lungi par mai puțin afectate, deși epifizele, condilii, tuberozitățile, apofizele, crestele sînt voluminoase. În schimb, oasele mici, în special metacarpie-

Scanned with OKEN Scanner

nele şi metatarsienele, ca şi falangele prezintă cele mai marcate fenomene de megalizare, odată cu părţile moi. Din acest motiv elementele semiologice ale acromegaliei se înregistrează pregnant la mîini şi picioare.

Mîinile (fig. 77 A), ca şi picioarele (fig. 77 B) sînt late, conturul lor, normal înscris într-un dreptunghi,

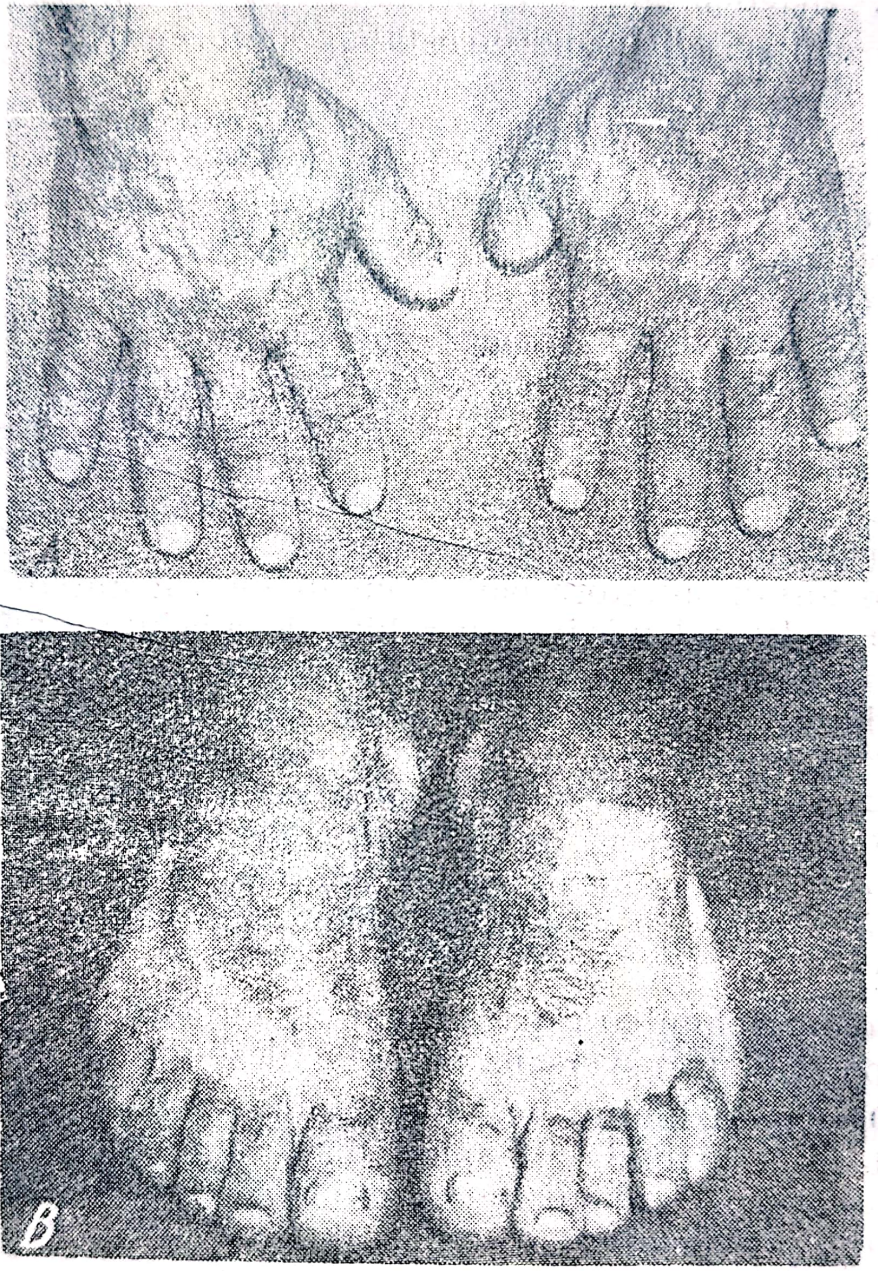

Fig. 77. — Acromegalie : *A* — hipertrofia mîinilor : *B* — hipertrofia picioarelor.

tinzînd să devină pătrat. Feţele anterioară şi posterioară ale mîinilor şi picioarelor, capitonate cu ţesut moale din abundenţă, sînt groase şi pufoase. Liniile palmare sînt adîncite iar eminenţele şi proeminenţele interdigitale, puternic reliefate. Degetele sînt groase şi cilindrice prin pierderea efilării către vîrf ; de aceea par

scurte și boante — aspect de deget „în cîrnat". Alteori extremitatea degetelor se lățește luînd aspect de „tambur de tobă". Extremitățile late creează bolnavului dificultăți la procurarea unor mănuși sau încălțăminte pe măsură. În ansamblu, mina evocă aspectul unei lopeți.

Tegumentele palmare și plantare sînt excesiv ingroșate, aspre.

*

Megalizarea structurilor moi și a oaselor, modificările faciesului și extremităților, modificările de postură și mersul uneori cu dificultate, legănat și limitat în anvergură, dau un aspect specific acromegalilor — antropoid (fig. 78).

Fig. 78. — Acromegalie : aspect constituțional.

Semne viscerale

Deși toate viscerele sînt hipertrofiate, examenul clinic nu poate pune în evidență decît megalizarea cîtorva dintre ele : a cordului, ficatului și splinei (splanhnomegalie). În schimb există numeroase semne funcționale din partea aparatelor și sistemelor.

Aparatul cardiovascular

Afectarea aparatului cardiovascular este constantă și se manifestă atît prin semne clinice obiective cît și subiective.

Volumul cordului este mărit. La percuție, matitatea cardiacă are contururi variate, în raport cu valoarea cardiomegaliei. De regulă, ea depășește marginea dreaptă a sternului, iar vîrful cordului este coborît și situat în afara liniei medioclaviculare. Șocul apexian este șters, atenuat. Uneori, în furculița sternală se palpează pulsațiile cîrjei aortei.

Scanned with OKEN Scanner

scurte și boante — aspect de deget „în cîrnat". Alteori extremitatea degetelor se lățește luînd aspect de „tambur de tobă". Extremitățile late creează bolnavului dificultăți la procurarea unor mănuși sau încălțăminte pe măsură. În ansamblu, mîna evocă aspectul unei lopeți.

Tegumentele palmare și plantare sînt excesiv îngroșate, aspre.

*

Megalizarea structurilor moi și a oaselor, modificările faciesului și extremităților, modificările de postură și mersul uneori cu dificultate, legănat și limitat în anvergură, dau un aspect specific acromegalilor — antropoid (fig. 78).

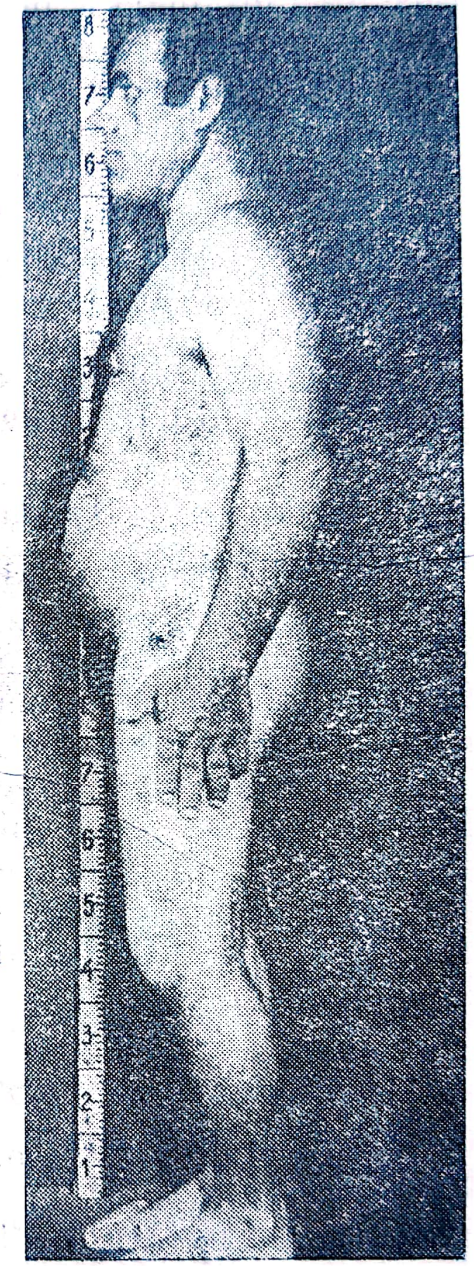

Fig. 78. — Acromegalie : aspect constituțional.

Semne viscerale

Deși toate viscerele sînt hipertrofiate, examenul clinic nu poate pune în evidență decît megalizarea cîtorva dintre ele : a cordului, ficatului și splinei (splanhnomegalie). În schimb există numeroase semne funcționale din partea aparatelor și sistemelor.

Aparatul cardiovascular

Afectarea aparatului cardiovascular este constantă și se manifestă atît prin semne clinice obiective cît și subiective.

Volumul cordului este mărit. La percuție, matitatea cardiacă are contururi variate, în raport cu valoarea cardiomegaliei. De regulă, ea depășește marginea dreaptă a sternului, iar vîrful cordului este coborît și situat în afara liniei medioclaviculare. Șocul apexian este șters, atenuat. Uneori, în furculița sternală se palpează pulsațiile cîrjei aortei.

Scanned with OKEN Scanner

Auscultator, atunci cînd hipertrofia cardiacă este destul de mare, apar sufluri valvulare sistolice de malocluzie.

Pulsul, în general bradicardiac, este amplu și bine bătut. Apariția tulburărilor de ritm (posibilă) semnifică afectarea lezională a miocardului (insuficiență cardiacă, infarct miocardic etc.).

Vasele periferice sînt groase, sinuoase, dure. Deseori pacienții prezintă varice ale membrelor inferioare, hemoroizi sau angiectazii.

Tensiunea arterială este relativ frecvent crescută. Valorile ei cresc progresiv și interesează atît presiunea sistolică cît și pe cea diastolică, putîndu-se ajunge la valori foarte mari, de 280—300/120—150 mmHg.

Subiectiv, bolnavii acuză deseori jenă precordială, dureri cu caracter anginos.

Aparatul digestiv

Pofta de mîncare este în general crescută, cu intensități pînă la hiperfagie sau bulimie.

Adesea apar tulburări de deglutiție datorate dificultăților de masticație (malocluzie) și de formare a bolului alimentar (macroglosie).

Cvasiconstant se descriu tulburări dispeptice banale: halenă fetidă, jenă epigastrică, balonări abdominale, flatulență, constipație prelungită și rebelă, datorate îndeosebi modificărilor de volum suferite de diferitele segmente ale tubului digestiv: gastromegalie, dolico- și megacolon etc.

Aparatul respirator

Întreaga cavitate nazo-faringiană este mărită de volum și capitonată cu o mucoasă de asemenea hipertrofiată și alterată trofic, ceea ce favorizează rinitele, faringitele sau rinofaringitele cronice.

Bronhiile și bronhiolele sînt hipertrofiate și cu mucoasa groasă, ceea ce facilitează bronșitele cronice.

Cavitatea toracică, mărită de volum atît antero-posterior cît și lateral, cu aspect de torace „în butoi", destinde plămînul și, prin aceasta, crește sonoritatea percutorie și asurzește murmurul vezicular. În același timp debilitează parenchimul, favorizînd infecțiile pulmonare: tuberculoza la acromegali este relativ frecventă (10% în statistica Institutului de Endocrinologie).

Scanned with OKEN Scanner

Alte viscere

• *Ficatul*, hipertrofiat global (hepatomegalie), depăşeşte pe linia medioclaviculară dreaptă cu 10— 11cm rebordul costal.

• *Splina*, de asemenea hipertrofiată (splenomegalie), este percutabilă şi palpabilă.

• *Rinichii*, hipertrofiaţi (nefromegalie), sînt uneori palpabili.

Sexualizarea

Organele genitale externe sînt hipertrofiate : la bărbat — macropenie şi scrot voluminos cu tegumente groase ; la femeie — vulvă îngroşată.

Dinamica sexuală la bărbat este modificată : libidou scăzut sau abolit, cu tulburări de ejaculare şi orgasm, cu hipo- sau anerecţie.

La femeie apar dereglări de ciclu menstrual care merg progresiv de la cicluri prelungite la spaniomenoree şi în final la amenoree secundară.

Ţesutul mamar se hipotrofiază chiar dacă uneori există macromastie. Sterilitatea secundară este aproape regulă.

Adesea se constată schiţă de virilism pilar.

Sistemul nervos

Ca tulburări subiective mai frecvente consemnăm cefaleea, durerile nevralgice şi tulburările senzoriale, iar ca tulburări obiective — tulburările oculare şi neuromusculare periferice.

• Cefaleea este un simptom cvasiconstant care însoţeşte boala pe tot parcursul evoluţiei sale, variind ca frecvenţă, intensitate, sediu etc., în raport cu stadiul evolutiv al bolii şi cauza care o determină.

Iniţial cefaleea este determinată de distensia cortului meningian care formează plafonul şeii. Este cefaleea persistentă, continuă, cu sediu bitemporal, biparietal, retroorbitar sau, mai rar, în vertex.

Strîmtorarea orificiilor de emergenţă a nervilor cranieni adaugă cefalei de tip nevralgic cu semiologie caracteristică nervului afectat : cefalei de tip oftalmic, arnoldian, vertebral sau facial, cu variante orbiculare, maxilare, mandibulare etc.

Ruperea cortului selar şi expansiunea extraselară a tumorii, prin hipertensiunea intracraniană pe care o

Scanned with OKEN Scanner

provoacă, schimbă caracterul cefaleei într-o cefalee insuportabilă, tenace, însoţită de vărsături de tipul celor cerebrale etc.

De asemenea pot apărea crize comiţiale sau creşterea frecvenţei lor, asocierea fiind frecventă.

• Durerile nevralgice. În principiu, compresiunile nervoase prin strîmtorarea orificiilor de emergenţă, a tunelurilor osoase sau a celor osteoligamentare pot afecta oricare din nervii respectivi şi genera nevralgii. Mai frecvent consemnăm nevralgiile scapulo-humerale, brahiale, cubitale, sciatice, poplitee etc. Ele sînt însoţite de parestezii care însă pot exista ca atare, din aceleaşi motive şi fără algie.

• Tulburările neuromusculare au aceeaşi cauză ca şi durerile nevralgice. Compresiunea nervilor motori determină hipo- sau atrofii musculare cu predilecţie pentru muşchii extremităţilor : palmari, peronieri etc.

• Tulburările senzoriale. Compresiunea nervilor senzoriali determină constant tulburări oftalmice şi uneori tulburări auditive (hipoacuzie) sau olfactive (hipo- sau anosmie).

Tulburările oculare

Tulburările oculare apar la un anumit grad de dezvoltare a tumorii hipofizare — în stadiul de depăşire a şeii — şi sînt datorate compresiunilor exercitate asupra chiasmei nervilor optici. Ele se stabilesc prin campimetrie şi constau în compromiteri variate ale cîmpului vizual, de la hemianopsii bitemporale la cecitate (v. „Tulburări oftalmice în endocrinopatii"). Fosfenele, amaurozele trecătoare, diminuarea acuităţii vizuale sînt de asemenea frecvente. Fundul de ochi nu este modificat decît în condiţiile hipertensiunii intracraniene ; în acest caz apar : atrofii ale nervului optic, decolorare şi edem papilar.

Tulburările musculare

Musculatura scheletică este hipertrofiată, cu masele musculare masive, bine reliefate. Forţa musculară şi rezistenţa la efort sînt însă scăzute.

Tulburările articulare

Articulaţiile mari, ca şi cele de susţinere — scapulo-humerală, coxo-femurală, genunchi, coloana verte-

Scanned with OKEN Scanner

brală — prezintă uneori fenomene artrozice : tumefiere, redoare, dureri.

Semiologia de laborator

În acromegalie examenele de laborator au scopul de a evidenția :

— modificările morfologice și funcționale ale hipofizei ;
— modificările morfologice nedepistate clinic ;
— modificările funcționale ;
— modificările metabolice.

Modificările hipofizare morfo-funcționale

Modificările hipofizare morfologice

Se evidențiază la examenul de rutină prin radiografierea de profil a șeii turcești. Aspectul acesteia depinde de stadiul evolutiv al adenomului acidofil.

— În stadiul de adenom intrahipofizar dimensiunile șeii turcești nu sînt modificate. Se pot produce însă : îngroșări și alungiri ale apofizelor clinoide anterioare — „cioc acromegalic“ —, ale celor posterioare sau îngroșarea lamei patrulatere.

— În stadiul de evoluție intraselară a adenomului, șaua apare mărită de volum simetric (în toate diametrele : antero-posterior, vertical, lateral) — „șa balonizată“ —, cu pereții, apofizele clinoide și lama patrulateră subțiate, uneori cu contur multiplu.

— În stadiul de evoluție extraselară, distrugerea șeii se face în raport cu direcția de evoluție a tumorii.

Evoluția în sus și anterior afectează în special versantul anterior al șeii : apofizele clinoide anterioare dispar ; antrul selar se mărește.

Evoluția în sus și posterior afectează în special versantul posterior al șeii : apofizele clinoide posterioare dispar, lama patrulateră se subțiază și se verticalizează, este oblicizată spre spate, se fracturează sau dispare complet (fig. 79).

Evoluția în jos erodează fundul șeii care apare discontinuu, cavitatea selară formînd uneori corp comun cu sinusul sfenoidal.

Scanned with OKEN Scanner

Tumorile foarte mari pot desființa complet șaua turcească.

Radiografia selară de față completează examenul anterior cu date privind sensul de evoluție al tumorii.

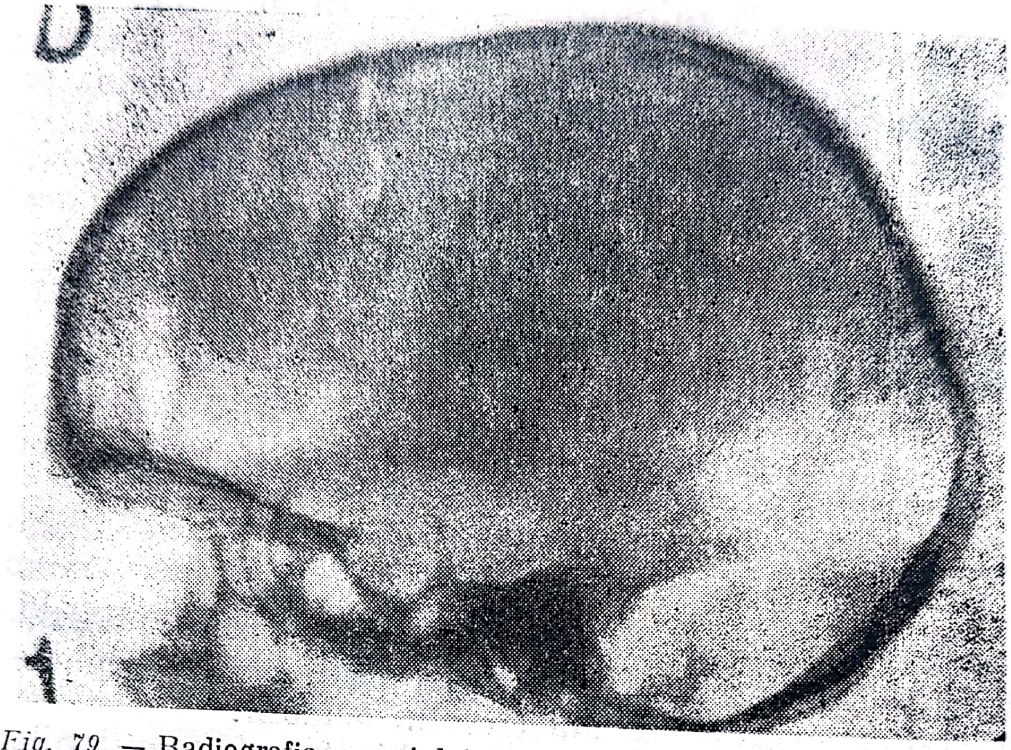

Fig. 79. — Radiografia craniului din profil la un acromegal: calota îngroșată, șaua mărită de volum, cu lama patrulaterală subțiată și verticalizată.

Dacă radiografia „convențională" a șeii ridică probleme — dublu contur, diametre la limita superioară etc. —, se completează examenul radiologic cu tomografia selară, cisternografia (PEG), tomografia axială computerizată (TAC).

Modificările hipofizare funcționale

Se testează: valorile bazale ale hormonului somatotrop (STH), dinamica sa prin proba de supresie și somatomedinele.

— Hormonul somatotrop (STH) se dozează radioimunologic — valorile sînt crescute în 90—95 % din cazuri (normal între 0 și 8 ng/ml), — uneori depășind sute de nanograme.

— Proba de supresie a STH. În acromegalie la 60 min. după ingestia a 100 g glucoză, valorile se mențin peste 5 ng/ml (normal scad sub această valoare).

Somatomedinele necesită metode de dozare specializate.

Scanned with OKEN Scanner

Modificările morfologice ale acromegaliei nedepistate clinic

Modificările osoase

Se pun în evidenţă radiologic.

— Radiografia craniului: arată îngroşarea întregii calote craniene, a suturilor a incizurilor, a protuberanţelor, a crestelor. Fantele şi orificiile sînt îngustate. Sinusurile, alveolele, spaţiile spongioase sînt voluminoase.

— Radiografia rahisului arată: hipertrofierea corpurilor vertebrale, dominînd mai mult în lăţime decît în înălţime, şi a apofizelor, în special a celor care nu participă la articulaţii: apofizele spinoase ale coloanei dorsale, apofizele transverse ale coloanei lombare.

Discurile intervertebrale sînt de asemenea hipertrofiate, bombînd în spaţiile intervertebrale.

Deseori se observă metaplazie fibroasă peridiscală şi ciocuri osteofitice.

— Radiografia oaselor lungi: epifizele, tuberozităţile şi condilii lor de articulaţie sînt groase şi masive; trama ţesutului osos apare îngroşată. La diafize se remarcă aspectul gros şi dens al compactei şi îngroşarea crestelor.

— Radiografia oaselor mici evidenţiază: îngroşarea diafizelor dar mai ales a epifizelor care, la nivelul ultimelor falange, realizează aspectul „în ancoră" sau „în cîrlig". Adesea apar sesamoide.

În afară de procesul de hiperostoză şi condensare osoasă, radiologic se constată şi un proces de osteoporoză, interesînd în special elementele spongioase şi exprimat radiologic prin: creşterea transparenţei, accentuarea desenului trabecular, mărirea spaţiilor intertrabeculare etc.

Totodată, radiologic se pot aprecia şi mai bine modificările posturale: deviaţiile de ax vertebral — cifoza, scolioza, lordoza —, *coxa vara*, piciorul plat etc.

Menţionăm „semnul călcîiului" care apreciază grosimea părţilor moi la nivelul călcîiului. Pe radiografia de profil a piciorului se măsoară distanţa dintre suprafaţa inferioară a calcaneului şi marginea externă a învelişului tegumentar: normal sub 22 mm.

Modificările articulare

Fenomenele artrozice, deşi relativ rare, sînt consemnate radiologic ca: pensarea spaţiului articular, festo-

narea lizereurilor osoase articulare, osteofitoza periarticulară, osteoporoza subcondrală etc.

Modificările viscerale — radiologice

Toate hipertrofiile viscerelor cu structură compactă sînt fidel constatate radiologic: cardiomegalia, hepatomegalia, splenomegalia, nefromegalia.

Viscerele cavitare, stomacul și intestinul, își demască hipertrofia cu ajutorul examenului baritat. Se constată astfel: gastromegalia, dar mai ales megadolicocolonul și totodată existența imaginilor aerice și a tranzitului baritat încetinit.

Modificările funcționale

Tulburările cardiace

Hipertrofia globală a cordului, hipertrofia fibrei miocardice, tulburările metabolice, tulburările de irigație și hipertensiunea arterială sînt factorii care determină în cca 65% din cazuri tulburări ale E.C.G.; acestea se înscriu pe traseu ca: deviații de ax, lărgirea complexului QRS, scurtarea intervalului QR, subdenivelarea segmentelor ST, unde T aplatizate sau inversate.

Tulburările nefroexcretorii

Clearance-urile renale sînt crescute consecință a măririi suprafeței de filtrare (nefromegalie, glomerulomegalie). Poliuria insipidă, deși rară, este posibilă.

Tulburările hematopoietice. Sînt rare. Uneori hemograma arată leucocitoză și eozinofilie.

Tulburările endocrine. În afară de tulburările gonadale, care sînt constante, tulburările celorlalte glande endocrine sînt numai întîmplător asociate celor acromegalice.

— În ceea ce privește gonadele, afectarea testiculului poate fi evidențiată și prin spermogramă. Măicănescu constată că modificările interesează motilitatea (astenospermie moderată) și morfologia capului spermatozoizilor (macrocefalie, aspect fuziform, hipercrom etc.).

— Deși metabolismul bazal este frecvent crescut și uneori tiroida hipertrofiată, atît clinic cît și prin teste de funcționalitate, tiroida nu este afectată. Creșterea

Scanned with OKEN Scanner

metabolismului bazal ar fi cauzată de efectele somatice şi metabolice ale hormonului somatotrop în exces şi ar constitui un criteriu de estimare a evoluţiei bolii.

— Funcţia corticosuprarenalelor nu pare decît întîmplător afectată.

— Într-un procent relativ mic (6,4% din cazuri) este cointeresat hormonul antidiuretic retrohipofizar, probabil prin compresiunea exercitată de adenomul acidofil, cu asocierea fenomenelor de tip poliuro-polidipsic.

Modificările metabolice

Metabolismul glucidic

Tulburările metabolismului glucidic survin în aproximativ 50% din cazurile de acromegalie; la o jumătate dintre acestea curba de hiperglicemie provocată este caracteristică pentru diabetul clinic manifest, pentru ca cealaltă jumătate să prezinte o curbă de tip prediabetic: vîrf maxim glicemic tardiv la cca 2 ore, pantă de revenire lentă, valorile *à jeun* fiind atinse după a IV-a oră.

Metabolismul lipidic

Valorile acizilor graşi liberi plasmatici şi ale lipemiei sînt crescute; uneori se constată cetonemie şi cetonurie.

Metabolismul protidic

Bilanţul azotat este pozitiv prin stimularea anabolismului. STH stimulează formarea şi excreţia hidroxiprolinei.

Metabolismul fosfocalcic

Fosforul seric este crescut în cca 80% din cazuri, iar fosfataza alcalină, constant crescută; hipercalciuria este frecventă.

Valoarea diagnostică a semnelor în acromegalie

Faza de debut. Manifestările subiective şi obiective sînt necaracteristice. Au valoare orientativă:

— cefaleea — prin sediul şi tendinţa sa de a se permanentiza;

— tulburările dinamicii sexuale, mai ales la bărbat, și dacă nu li se poate găsi o altă cauză;

— dereglările ciclului menstrual — dacă nu se incriminează alt determinism.

Faza de stare. Majoritatea tulburărilor nu au valoare decît în contextul asocierii lor.

— Semne de suspiciune:

• schimbarea intempestivă a numărului la pantofi, mănuși, pălărie, guler.

• Semne de certitudine.

— megalizarea caracteristică, în special a extremităților;

• macrovisceria simultan pluriviscerală (splahnomegalia);

• modificările radiologice ale șeii turcești.

Semnele acromegaliei în ordinea frecvenței lor:

hipertrofia extremităților	100%
prognatismul mandibular	100%
șaua mărită de volum	95%
osteoporoza	80%
durerile cu caracter reumatoid	65%
transpirațiile	60%
cefaleea	55%
hipertensiunea arterială	50%
tulburările de dinamică sexuală	50%
amenoreea	40%
sindromul chiasmatic	25—50%
gușa	25%
artrozele	25%
diabetul zaharat	12—25%

Gigantismul hipofizar

Gigantismul hipofizar definește o hipertrofie staturo-ponderală armonică.

El exprimă efectul hiperplaziant și hipertrofiant al hormonului STH în exces, atunci cînd acest efect se exercită asupra unui organism surprins în plin proces de creștere. Rezultă un individ cu mult mai mare decît un subiect normal de aceeași vîrstă, dar — ca și subiectul normal — armonic dezvoltat. În gigantismul hipofizar proporția între segmentele organismului este păs-

Scanned with OKEN Scanner

trată : morfologia de ansamblu respectă echilibrul părților, dar prelucrarea lor este efectuată la scară mai mare (fig. 80).

Cauza excesului de STH este hiperplazia sau adenomul acidofil hipofizar.

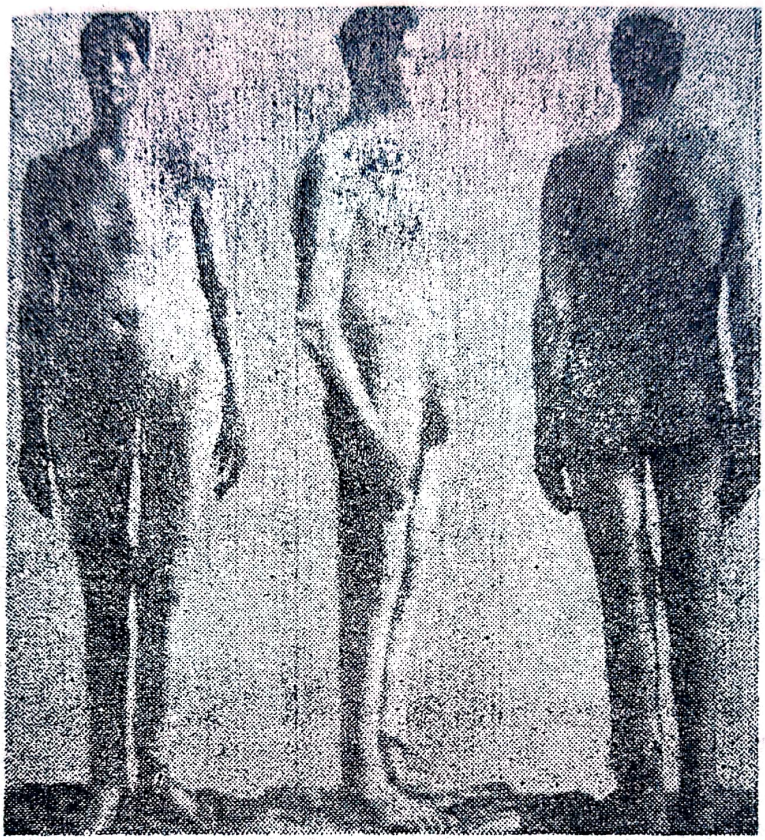

Fig. 80. — Gigantism : Gogea Mitu — 224 cm înălțime, 150 kg greutate.

Semiologia clinică consemnează elemente care denotă :

— efectul hiperplazic-hipertrofic al excesului de STH asupra masei somatice și mai ales asupra cartilajelor de creștere ;

— efectele metabolice ale STH-ului în exces ;

— efectele mecanice ale adenomului hipofizar ;

— alte tulburări endocrine asociate.

Modificări ale habitusului

Aspectul general se caracterizează prin :

— talia alungită, depășind în înălțime 200 cm. Talia între 180 și 200 cm ar defini tipul „gigantoid" ;

— proporțiile armonice între diferite segmente ale corpului ;

— raportul proporţionat între talie şi greutate.

Deşi impresia de ansamblu este armonică, examenul mai atent — şi mai ales examenul antropometric — dezvăluie uşoare note disarmonice : segmentele distale (mîinile şi picioarele) sînt ceva mai mari iar capul, ceva mai mic comparativ cu celelalte segmente ale organismului.

Semiologia clinică

Manifestări subiective

— Cefalee, cu aceleaşi caractere ca şi în acromegalie (avînd acelaşi determinism) ;

— astenie şi rezistenţă scăzută la efort ;

— acroparestezii şi acrocianoză ;

— anturajul sesizează modificări ale creşterii, caracterizate prin :

- ritm accelerat şi
- durată prelungită a creşterii, fenomene care cu timpul determină alungiri ale taliei care depăşesc norma copiilor de aceeaşi vîrstă.

Manifestări clinice obiective

Semne obiective periferice.

Aprecierea se face comparativ cu subiecţii normali de aceeaşi vîrstă, şi anume :

Dezvoltarea exagerată a tuturor segmentelor corporale :

— Extremitatea cefalică. Capul este mare, hipertrofia armonică interesînd în egală măsură toate diametrele : antero-posterior, lateral şi vertical. Etajele feţei apar proporţional dezvoltate.

— Gîtul este alungit şi pare subţire.

— Trunchiul. Dezvoltarea preponderentă a diametrului vertical face ca trunchiul să apară lung şi îngust, dar cu coastele, claviculele şi omoplaţii bine dezvoltaţi.

Curbura cifozică a coloanei dorsale este accentuată şi uneori apar şi deviaţii scoliozice.

Scanned with OKEN Scanner

— Etajul abdominal prezintă un bazin mare, dar proporţional dezvoltat.

— Extremităţile superioare şi inferioare se caracterizează prin alungirea tuturor segmentelor, între care se menţin însă raporturi normale. Mîinile şi picioarele sînt lungi, cu degete subţiri, efilate.

— Masele musculare scheletice, deşi excesiv dezvoltate în comparaţie cu subiectul normal, sînt proporţionale cu scheletul gigant.

Semne obiective viscerale

Volumul viscerelor este în armonie cu talia, dar acestea sînt hipertrofiate în comparaţie cu un subiect dezvoltat normal.

Semiologia visceralã este asemănătoare celei din acromegalie.

Tulburările circulatorii periferice sînt relativ frecvente şi determinate de: acroparestezii, acrocianoze, varice, ulcere trofice ale extremităţilor etc.

Tulburările metabolice

Sînt asemănătoare celor din acromegalie.

Tulburările mecanice ale adenomului hipofizar

— Cefaleea are caracterele cefaleei din acromegalie.

— Modificările cîmpului vizual sînt asemănătoare celor din acromegalie.

Tulburările endocrine asociate

În forma sa pură, gigantismul hipofizar nu se asociază cu alte tulburări endocrine. Gigantismul hipofizar „pur“ la pubertate dezvoltă o sexualizare normală.

Uneori însă, la pubertate, gigantismul se asociază cu fenomene de insuficienţă gonadică rezultînd o formă clinică particulară, „gigantismul cu eunucoidism“ sau „gigantismul cu infantilism sexual“. În acest caz, semiologiei caracteristice gigantismului i se asociază, începînd de la pubertate, semiologia caracteristică insuficienţei gonadice:

— în dezvoltarea morfologică armonică de pînă la pubertate a gigantismului apar elemente disarmonice datorate disproporţiei dintre lungimea trunchiului şi a membrelor: raportul trunchi/membre se schimbă în favoarea membrelor, cu creşterea distanţei pube-sol.

— La bărbat, tegumentele rămîn glabre sau chiar dacă se dezvoltă, pilozitatea caracteristic masculină (pe faţă, linia albă, perimamar etc.) apare tîrziu şi rămîne incompletă. Vocea nu se schimbă sau devine bitonală. Organele genitale externe rămîn nedezvoltate, infantile. Uneori se constată ginecomastie.

Scanned with OKEN Scanner

— La femeie sînii rămîn nedezvoltați sau subdezvoltați, menstrele nu apar (amenoree primară) sau apar tardiv (menarhă întîrziată) și se continuă neregulat.

Semiologia de laborator

Este aceeași ca și în acromegalie. Aspectul diferit constă numai în creșterea exagerată a oaselor, evidențiată și urmărită prin examene antropometrice.

Gigantismul acromegal

Hipersomatotropismul hipofizar, în raport cu vîrsta apariției, determină două forme clinice simptomatologic distincte: gigantismul, atunci cînd apare în copilărie, și acromegalia, atunci cînd apare după încetarea creșterii în lungime a oaselor.

Dacă activitatea somatotropă în exces apărută în copilărie persistă și după închiderea cartilajelor de creștere osoasă, se dobîndește, în continuarea creșterii exagerate în lungime a oaselor (gigantism), și creșterea lor în lățime și grosime (acromegalie).

În forma constituită a gigantismului acromegal simptomatologia constă din:

— talie exagerat de înaltă, peste 200 cm, aspect caracteristic gigantismului;

— creștere în grosime și lățime a oaselor, aspect caracteristic acromegaliei;

— hipertrofia componentelor moi ale organismului, aspect comun ambelor forme;

— hipertrofia componentelor moi ale organismului, aspect comun ambelor forme;

— tulburări datorate compresiunii mecanice exercitată de adenomul acidofil hipofizar;

— tulburări endocrine, metabolice și de laborator caracteristice adenomului acidofil hipofizar și asemănătoare celor din acromegalie.

Reprezintă de fapt o etapă evolutivă a unui hipersomatotropism prepuberal netratat.

Scanned with OKEN Scanner

Sindromul hiperprolactinic

„Dacă la o femeie care nici însărcinată nu este, nici n-a născut, apare lapte, menstrele ei încetează".

Hipocrate — „Aforisme", cartea V-39

Sindromul hiperprolactinic este determinat de secreţia în exces a prolactinei.

Pe plan clinic hiperprolactinemia se manifestă printr-un dublu sindrom:

— sindrom mamar;

— sindrom gonadic.

Cele două sindroame de obicei coexistă dar pot fi şi singulare.

Sînt afectate ambele sexe, dar sindromul domină la femei.

Sindromul hiperprolactinic la femeie

Semiologia clinică

Sindromul mamar

Se manifestă în principal prin galactoree şi uneori prin modificări ale sînilor.

— *Galactoreea* constă într-o scurgere lactată sau lactescentă mamelonară, survenită în afara sarcinii sau a alăptării;

— poate fi spontană sau provocată, prin exprimarea sînului sau a mamelonului;

• poate fi redusă la cîteva picături sau abundentă uneori în jet;

• de obicei este bilaterală, dar poate fi şi unilaterală;

• de obicei este primul simptom.

— *Modificări ale sînilor*. Sînii pot fi:

• normali sau hipertrofiaţi;

• cu sau fără desen vascular;

• cu sau fără senzaţie de tensiune.

Sindromul gonadic

De obicei urmează după apariţia galactoreei şi numai rareori o precedă. Constă în:

Scanned with OKEN Scanner

• dereglări ale ciclului menstrual, la început cu caracter de oligo-bradimenoree, apoi de spaniomenoree și în final, de amenoree ;
• sterilitate secundară ;
• involuția tractului genital, cu vagin și uter hipoplazic.

Sindromul metabolic :
• anabolism proteic ;
• efect antilipolitic ;
• acțiune diabetogenă.

Semiologia de laborator

Investigațiile de laborator au drept obiectiv să evidențieze modificările hormonale și, eventual, cauzele sindromului.

— Prolactinemia de bază : în majoritatea cazurilor valorile prolactinei sînt crescute. Normal 0—20 ng/ml (la femei) și sub 10 ng/ml (la bărbat).

— Testul de frenaj prin L-dopa (500 mg L-dopa administrate *per os* cu dozări ale prolactinei la 15—20—30—60—120—180 min.) : în mod normal se constată scăderi ale prolactinei (cu mai mult de 70% din valoarea de bază) și cu maximum la 180 min.

Testul de frenaj este negativ în caz de adenom prolactinic voluminos sau hipersecretant.

— Testul de stimulare cu TRH (se administrează i.v. 200—400 μg TRH) : normal, după 30 min. valorile prolactinei cresc net. Creșterea este moderată sau nulă în adenomul prolactinic. Testul are valoare în cazurile cu prolactină de bază normală, stimularea determinînd o creștere explozivă.

— Gonadotropii urinari : valorile se modifică nesemnificativ.

— Estrogenii și complexul pregnandiol (CPG) sînt scăzuți în cazurile cu amenoree.

Remarcă. Între simptomatologia clinică și cea de laborator nu există paralelism : în unele cazuri de amenoree-galactoree prolactina de bază poate fi normală sau subnormală, pentru ca alteori hiperprolactinemia să nu producă nici o simptomatologie clinică.

— Investigarea radiologică a șeii turcești este obligatorie. Cu ajutorul ei se pot descoperi adenoamele hipofizare prolactinice, una din cauzele sindromului.

Scanned with OKEN Scanner

Sindromul hiperprolactinic la bărbat

Sindromul mamar se manifestă prin ginecomastie. *Sindromul gonadic* nu are încă o patologie bine precizată. Sînt incriminate tulburări ale dinamicii sexuale şi ale spermatogenezei.

Forme clinico-patogenice ale sindromului hiperprolactinic

Secreţia în exces a prolactinei este consecinţa blocării factorului de inhibiţie prolactinică (PIF).

Secreţia de PIF este stimulată de dopamină (DOPA). Factorii care dereglează funcţia hipotalamusului sau inhibă sinteza de DOPA determină hiperprolactinemie. Ei se pot schematiza astfel (tabelul IV).

Tabelul IV

Schema dereglărilor hipotalamice

- **Dereglări hipotalamice**
  - — funcţionale
    - S.N.C. — stres psihic
    - boli endocrine
      - tiroidiene
      - corticosuprarenale
      - gonadice
  - — mecanice
    - tumori supraselare
    - tumori hipofizare
      - secretante
      - nesecretante
    - *empty sella*
  - — stimulări nervoase periferice
    - mamare
      - sucţiune
      - tumori
    - extramamare
- **Hormoni**
  - — estrogeni
  - — insulina
  - — TRH
- **Droguri**
  - — neuroleptice din grupul
    - rezerpinei
    - fenotiazinei
  - — apomorfina
  - — opiaceele
  - — antiepilepticele
  - — alfametil DOPA
  - — antiparkinsoniene
  - — digitală
  - — antihistaminice „B'' etc.

Scanned with OKEN Scanner

Indus de factorii mai sus-amintiți, sindromul hiperprolactinic asociază — atunci cînd este cazul — sindromul mamar și gonadic care-l caracterizează și simptomatologia cauzei determinante.

Clasificările clinice clasice mențin încă cele trei forme ale sindromului amenoree-galactoree descrise de : Chiari-Frommel (1855), Aragonz del Castillo (1932) și Forbes-Albright (1954).

— Chiari-Frommel descriu forma de amenoree-galactoree survenită postpartum, asociată cu tulburări psihotice și de malnutriție ;

— Aragonz del Castillo descrie sindromul la femei care nu au fost niciodată însărcinate și la care gonadotrofinele urinare erau absente și estrogenii scăzuți ;

— Forbes-Albright descriu amenoreea-galactoreea la femei cu șa turcească mărită de o tumoare hipofizară.

În prezent menținerea acestei clasificări nu mai este justificată.

Sindromul hiperprolactinic, generator de amenoree-galactoree este un epifenomen ; în consecință, el apare legat de una din circumstanțele care-l produc și a cărei simptomatologie clinică și de laborator, atunci cînd nu se demască de la sine, trebuie descoperită.

Vom trece în revistă urmărind schema propusă, principalele entități cărora li se asociază sindromul hiperprolactinic.

Dereglări hipotalamice

Dereglări hipotalamice funcționale

— Stresul psihic : sindromului „amenoree-galactoree" i se asociază elementele semiologice care definesc nevroza.

— Bolile endocrine : sindromul galactoree cu variate tulburări ale ciclului menstrual se poate asocia cu numeroase boli endocrine, dar în special cu cele al căror sistem de funcționalitate este subordonat tandemului hipotalamo-hipofizar. Sindromul a fost descris în :

- boli ale tiroidei : atît în hiper- cît și în hipotiroidii ;
- boli ale corticosuprarenalei : atît în hipercorticisme cît și în boala Addison ;
- boli ale gonadelor ;

Scanned with OKEN Scanner

• la femeie în cazul hiperestrogenismului sau al ovarului polichistic virilizant;

• la bărbat, ginecomastia a fost descrisă atît în insuficiențele orhitice dobîndite$_5$, cît și în unele insuficiențe congenitale (sindromul Klinefelter, testicului feminizant, disgenezia monoorhitică etc.).

Dereglări hipotalamice mecanice

— Leziuni hipotalamice consecutiv encefalitelor, tumorilor, hemoragiei sau unor intervenții chirurgicale.

— Leziuni hipofizare:

• Tumori hipofizare secretante: acromegalie, gigantism.

În acest cadru, un loc aparte îl ocupă *adenomul prolactinic hipofizar*. El este cauza cea mai frecventă a sindromului „amenoree-galactoree" și, de asemenea, în această formă, sindromul îmbracă expresia sa cea mai pură. Dacă adenomul este voluminos, apar tulburările de compresiune mecanică, tulburări caracteristice tumorilor hipofizare (modificări ale șeii turcești, strîmtorarea cîmpului vizual, cefalee etc.); uneori există însă un microadenom a cărui evoluție în timp trebuie supravegheată prin radiografii repetate ale șeii.

Dar ceea ce caracterizează semiologic adenomul prolactinic sînt valorile foarte mari ale prolactinemiei și lipsa răspunsului la stimulare și inhibiție.

• Tumorile hipofizare nesecretante: adenoamele cromofobe, în care sindromul este asociat semnelor de insuficiență glandulară pluritropă (tiroidiană, corticosuprarenală, gonadică) și tulburările mecanice determinate de un adenom voluminos.

• *Empty sella*: semnul caracteristic care descoper cauza sindromului este constatarea unei șei goale cu ocazia examenului pneumoencefalografic.

Dereglări hipotalamice prin stimulări nervoase periferice

— Stimuli nervoși cu punct de plecare mamar:

• sucțiunea mamelonului chiar în afara sarcinii poate declanșa secreția mamară lactată;

• tumori mamare benigne sau maligne.

— Stimuli nervoși cu punct de plecare toracic:

• zona zoster;

• pleurezia;

• intervențiile chirurgicale pe torace etc.

Scanned with OKEN Scanner

Nanismul hipofizar

Nanismul hipofizar este o microsomie generalizată, avînd drept simptom principal hipotrofia staturală marcată şi armonică.

Este consecinţa insuficienţei hipofizare survenită în copilărie, insuficienţă care poate fi cauzată de :

— lezarea primitivă a hipofizei (craniofaringiom, infecţii, traumatisme, agenezie) sau secundară, cu cointeresarea hipofizei (tumori hipotalamice sau cerebrale).

Manifestările clinice cuprind :

— fenomene de insuficienţă hipofizară ;

— fenomene tumorale mecanice, dacă factorul determinant este tumoral.

Fenomenele de insuficienţă hipofizară pot interesa STH în exclusivitate sau în asociaţie cu alţi tropi : gonadotropi sau/ şi tireotropi. Datorită acestor posibilităţi, nanismul hipofizar se poate prezenta sub mai multe forme clinice :

— nanismul hipofizar pur, exclusiv cu manifestări clinice de insuficienţă a STH ;

— nanismul hipofizar cu infantilism sexual, în care la semnele clinice de insuficienţă a STH se asociază şi cele de insuficienţă gonadică ;

— nanismul hipofizar cu hipotiroidie, în care se combină manifestările clinice ale insuficienţei de STH cu cele ale insuficienţei tiroidiene ;

— nanismul hipofizar cu infantilism sexual şi hipotiroidie, consecinţă a asocierii deficitului somatotrop, gonadotrop şi tireotrop.

În toate cazurile intensitatea manifestărilor clinice este în raport cu intensitatea deficitului tropic hipofizar.

Nanismul hipofizar pur

Habitus. Subiectul, de statură foarte mică, proporţionat, cu facies şi mişcări vioaie în ansamblu, este asemănător unui subiect normal, dar miniaturizat (fig. 81 şi 82).

Sistemul muscular : normal dezvoltat în raport cu talia.

Scanned with OKEN Scanner

Fig. 81. — Nanism hipofizar la un băiat în vîrstă de 13 ani.

Sistemul osteo-articular : gracil, delicat și aparent proporționat prin menținerea raportului normal dintre segmente.

Paniculul adipos : normal dezvoltat în raport cu înălțimea.

Tegumentele : subțiri, fine, palide, transparente, evidențiind desenul venos, mai ales pe torace. Frecvent apar efelide dispersate sau concentrate „în fluture" pe față, uneori nevi pigmentari, angioame ; ades — acrocianoză.

Pilozitatea scalpului : fină, mătăsoasă.

Ritmul creșterii : viteza creșterii este încetinită și, deși creșterea se prelungește după vîrsta cronologică, hipotrofia staturală este marcată. La naștere talia și greutatea sînt normale, încetinirea creșterii survenind uneori foarte precoce (de exemplu la 6 luni),

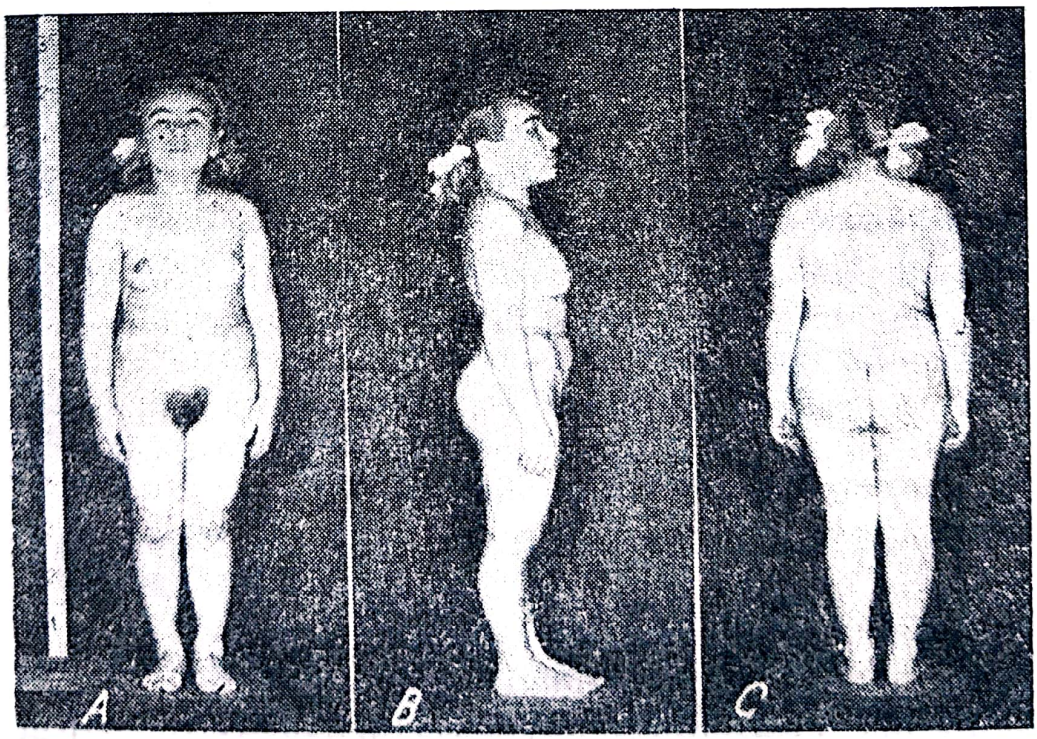

Fig. 82. — Nanism hipofizar la o tînără în vîrstă de 21 de ani.

Scanned with OKEN Scanner

alteori tîrziu (de exemplu la 10 ani). Hipotrofia staturală este cu atît mai pronunțată cu cît încetinirea creșterii a survenit mai de timpuriu și ritmul său a fost mai lent. În final creșterea în înălțime se oprește la 120—150 cm.

Tulburări de diferențiere. Apariția primei dentiții întîrzie iar ritmul de creștere a dinților este dereglat: unii muguri dentari nu se dezvoltă, alții se dezvoltă lent, alții normal. Rezultă un amestec de micro- cu normodentiție și lipsuri dentare.

Dezvoltarea motorie este normală: copilul își ține capul, merge de-a bușilea și vertical, la vîrsta cronologică.

Dezvoltarea psiho-intelectuală este de asemenea normală, corespunzătoare vîrstei cronologice. Copiii vorbesc la timp. La vîrsta adultă prezintă note de infantilism comportamental și elemente ale complexului de inferioritate.

Greutatea: proporțională taliei.

În ansamblu este un nanism armonic, armonie realizată prin menținerea normală a raporturilor dintre segmente, dintre talie și greutate, dintre dezvoltarea psiho-intelectuală și vîrsta cronologică.

Semiologia clinică

Manifestări subiective

— Uneori cefalee, dar numai în cazurile cu determinism tumoral hipofizar sau cerebral (v. „Cefaleea în bolile endocrine").

Manifestări clinice obiective

Manifestări periferice:

— Toate segmentele se dezvoltă proporțional cu talia, dar, în comparație cu individul normal de aceeași vîrstă, sînt miniaturizate.

— *Extremitatea cefalică.* Cap în ansamblu mic, brahicefal, cu facies ovoidal prin dezvoltarea inegală a etajelor, cu trăsături fine, delicate, șterse.

Ochii sînt mici, rotunzi, expresivi, vioi, apropiați.

Nasul mic, datorită slabei dezvoltări a piramidei și cartilajului nazal. Narinele mici și rotunde.

Gura mică, cu deschidere circulară.

Bărbia mică, ascuțită și trasă înapoi (retrognatism mandibular).

Scanned with OKEN Scanner

Cavitatea bucală mică, cu arcadele dentare slab dezvoltate, ceea ce determină vicii de implantare a dinților: dinți răsuciți, încălecați, dublați.

Tegumentele feței sînt subțiri, cu efelide dispersate sau „în fluture". Se plisează de timpuriu în cute fine și dese care dau faciesului un aspect contrastant, de îmbătrînire precoce (fig. 83).

Fig. 83. — Nanism hipofizar: facies cu nevi pigmentari „în fluture", micrognație, masiv facial slab dezvoltat.

Părul capului este fin, mătăsos.

— *Gîtul*: subțire, cu musculatura și cartilajele traheale slab dezvoltate; pare firav și alungit.

— *Toracele*: pare lung, îngust și turtit prin slaba sa dezvoltare laterală și antero-posterioară, în comparație cu dezvoltarea pe verticală.

Reliefurile osoase sînt șterse. Claviculele și coastele sînt înguste, subțiri, omoplații slab dezvoltați, schițînd ades *scapulae allata*.

Reliefurile musculare ale toracelui sînt șterse.

Tegumentele, fine și subțiri, prezintă desen vascular evidențiat prin transparență.

— *Abdomenul*: plat sau excavat, cu peretele subțire și cu hernii ombilicale sau inghinale.

Bazinul este îngust, cu reliefurile osoase (spina iliacă, crestele iliace etc.) estompate.

Scanned with OKEN Scanner

— *Extremităţile*: miniaturizare progresiv accentuată distal. Tuberozităţile, condilii şi apofizele sînt mici, musculatura slab dezvoltată.

Mîinile şi picioarele în comparaţie cu restul segmentelor membrelor sînt mai mici, degetele subţiri şi efilate. Uşoara disproporţie între extremităţi (cap, mîini, picioare) şi restul scheletului aduce nanismului note de acromicrie.

— *Organele gentitale externe*, deşi mici, sînt normal dezvoltate în raport cu talia.

Semne viscerale. Toate viscerele, în comparaţie cu normalul, sînt mici (microviscerie sau splanhnomicrie), dar dezvoltate proporţional cu talia respectivă.

Se constată deci: microcardie, hepatomicrie, microsplenie, nefromicrie etc.

Semne funcţionale

— Deşi dezvoltarea viscerelor nu atinge baremul normal, funcţionalitatea lor este normală, dar cu performanţe corespunzătoare gradului lor de dezvoltare, deci vîrstei aparente.

— Funcţia gonadică este excepţional normală; în general pubertatea apare tîrziu iar sexualizarea rămîne incompletă:

- la băiat puseul de creştere pubertară a penisului şi scrotului este discret şi ele rămîn mici, dar în armonie cu talia. Pilozitatea pubiană este slab dezvoltată, cea facială parţial dezvoltată şi săracă. Vocea rămîne nemodificată sau devine bitonală;
- la fetiţă vulva rămîne infantilă, incomplet coborîtă. Pilozitatea pubiană este săracă, sînii slab dezvoltaţi, cu areolele şi mameloanele mici şi uneori nereliefate. Menstrele apar tîrziu, sînt neregulate şi se suspendă de timpuriu.

La ambele sexe, la maturitate, se menţin caracterele scheletice juvenile (macroskelie): coapsa ceva mai alungită în raport cu trunchiul, diametrul biacromial şi cel bitrohanterian egale. De asemenea, masele musculare la bărbat şi paniculul adipos la femeie sînt slab dezvoltate.

Nanismul hipofizar cu infantilism sexual

Pînă la vîrsta pubertăţii evoluţia şi aspectul sînt asemănătoare cu nanismul hipofizar pur. Particularităţile acestei forme de nanism apar ca o consecinţă a lipsei de sexualizare.

Scanned with OKEN Scanner

Vîrsta pubertăţii este atinsă, depăşită şi în continuare nu apare nici un semn de sexualizare.

— La băiat organele genitale externe rămîn infantile : penisul mic şi subţire, prepuţul alungit, greu decalotabil, scrotul mic, nefaldurat şi nepigmentat, testiculele şi epididimul mici, uneori criptorhidie uni- sau bilaterală. Pilozitatea pubiană axilară şi facială nu se dezvoltă. Pilozitatea corporală este mult redusă. Vocea rămîne infantilă.

— La fată vulva rămîne necoborîtă, pilozitatea pubiană lipseşte, sînii nu se dezvoltă, areolele sînt mici şi palide, mameloanele de asemenea mici şi nereliefate uneori invaginate. Amenoreea este primară.

La ambele sexe, trăsăturile macroskele sînt mai accentuate, iar paniculul adipos tinde să se dezvolte progresiv spre obezitate moderată cu caracter ginoid.

Nanismul hipofizar cu hipotiroidie

Trăsăturile generale sînt ale nanismului hipofizapur, dar o serie de elemente semiologice denotă insuficienţa tiroidiană asociată.

— Tegumentele sînt groase, aspre, reci, uscate, carotenodermice mai evident în podul palmelor.

Ţesutul subcutanat este infiltrat de edemul mucos datorită căruia corpul pare capitonat cu un strat moale-pufos.

Edemul mucos modifică în special faciesul, care devine rotund, uşor umflat, cu fantele palpebrale micşorate.

— Pilozitatea capilară este lipsită de luciu, uscată, aspră.

— Unghiile sînt groase, mate, friabile.

— Ca tulburări funcţionale, reţin atenţia în special bradicardia şi tranzitul intestinal încetinit, cauză a unei constipaţii prelungite.

— Dezvoltarea psiho-somatică este încetinită şi întîrziată, fenomen cu atît mai pregnant cu cît insuficienţa tiroidiană este mai precoce şi mai intensă.

Semiologia de laborator în nanismul hipofizar

Testele de laborator au scopul de a stabili :

a) un eventual deficit hipotalamo-hipofizar al secreţiei de STH sau al altor tropi hipofizari ;

Scanned with OKEN Scanner

b) eventualele tulburări morfologice ale hipofiziei;
c) trăsăturile distinctive ale tulburărilor de creștere;
d) eventualele tulburări metabolice.

Stabilirea nivelului de funcționalitate hipotalamo-hipofizară

Teste privind funcția somatotropă:

— Dozarea hormonului somatotrop seric nu are valoare diagnostică decît în cazul în care este scăzut (adică în numai cca 8% din nanisme, după Watts și Keffer).

— Testul hipoglicemiei provocate prin insulină. În nanismul prin deficit de STH testul este negativ: valorile STH rămîn nemodificate după stimularea hipotalamo-hipofizară determinată de hipoglicemie.

— Testul la arginină: aceleași interpretări ca pentru testul hipoglicemiei provocate cu insulină.

— Testul la glicocol: aceleași interpretări.

— Testul la L-Dopa: aceleași interpretări.

— Testul la glucagon: aceleași interpretări.

Testele privind funcția celorlalți tropi hipofizari:

— Pentru TSH seric și testul de stimulare cu TRH: sînt normale în nanismele hipofizare pure și scăzute în nanismele hipofizare cu insuficiență tiroidiană.

— Pentru gonadotropi (LH și FSH): determinarea urinară globală a gonadotropilor, dozarea LH și FSH serice radioimunologic arată valori normale sau ușor scăzute în raport cu vîrsta cronologică, în cazul nanismului hipofizar pur și valori scăzute în testările bazale; răspuns negativ în probele de stimulare în cazul nanismului hipofizar cu infantilism sexual.

— Pentru funcția corticotropă se dozează radioimunologic ACTH-ul plasmatic sau se apreciază rezervele hipofizare de ACTH prin testul la Metopiron. În majoritatea cazurilor, ACTH-ul plasmatic este scăzut, iar testul la Metopiron negativ.

— Evidențierea unor valori normale sau excesive de STH însoțite de valori scăzute sau de absența somatomedinelor pune diagnosticul de nanism Laron.

— Asocierea valorilor scăzute de STH și somatomedine cu deficit secretor de insulină confirmă tipul de nanism Mérimée (nanism + diabet zaharat).

— Răspunsul pozitiv la testele de stimulare cu liberine (TRH, GnRH, CRH sau AVP), în absența modificărilor selare, sugerează originea hipotalamică a nanismului.

Scanned with OKEN Scanner

— Se citează cazuri de nanism cu hipersecreţie de somatostatină (SRIF).

Tulburările morfologice ale hipofizei

Tulburările morfologice ale hipofizei se pot evidenţia prin radiografia şeii turceşti şi a craniului.

— În cazul tumorilor hipofizare intraselare (adenom cromofob), şaua variază ca aspect în raport cu volumul tumorii. Se pot găsi aspecte de : şa cu contur multiplu, şa mărită de volum cu marginile neregulat erodate, şa cu apofizele clinoide şi lama patrulateră dispărute etc.

— În cazul tumorilor hipofizare extraselare (craniofaringiom), şaua apare sau turtită de sus în jos, cu contur alungit, sau distrusă. Sînt semnificative calcifierile intratumorale sau haloul opac care coafează în semicerc zona supraselară.

— Examenul radiologic poate evidenţia şi alte aspecte incriminabile în etiologia nanismelor hipofizare : calcifieri micronodulare extraselare, sechele ale meningitelor tuberculoase, leziuni de hidrocefalie, craniostenoză etc., sau semne de hipertensiune intracraniană cu accentuare a desenului vascular, impresiuni digitale evidenţiate la nivelul tablei interne şi dehiscenţă de suturi.

Particularităţile tulburărilor de creştere

Particularităţile tulburărilor de creştere ale nanismului hipofizar se apreciază pe baza analizei morfogramei, vîrstei osoase, vîrstei dentare.

— *Morfograma.* Prin morfogramă stabilim :

- înălţimea reală a nanismului hipofizar, vîrsta căreia îi corespunde, abaterea faţă de vîrsta cronologică ;
- raportul real dintre talie şi greutate — în general armonic, cu abateri în favoarea greutăţii în nanismele hipofizare cu hipotiroidie sau cu infantilism sexual ;
- raportul dintre diverşi parametri morfologici : normal în nanismul hipofizar pur cu elemente de macroskelie (membre inferioare mai alungite faţă de raportul lor normal cu lungimea trunchiului), element mai pregnant, spre eunucoid, în nanismul hipofizar cu infantilism sexual, unde apare şi disarmonie între perimetrul bazinului (mai bine dezvoltat) şi umeri ;
- repetarea morfogramei dă referinţe asupra ritmului de încetinire a creşterii, duratei creşterii şi modificărilor morfotipului în raport cu vîrsta. Ea arată că în nanismele hipofizare rata de creştere în raport cu

Scanned with OKEN Scanner

vîrsta este mult diminuată, durata creşterii prelungită şi că elementele infantile ale somatotipului se menţin şi la adult.

— Vîrsta osoasă se apreciază radiologic prin nucleii de osificare.

În nanismul hipofizar pur, vîrsta de apariţie a nucleilor de osificare este în general respectată dar ritmul lor de dezvoltare este lent. Închiderea cartilajelor de creştere se prelungeşte mult după vîrsta închiderii fiziologice, fenomen şi mai accentuat în nanismul hipofizar cu infantilism sexual.

În nanismul hipofizar cu insuficienţă tiroidiană, apariţia nucleilor de osificare este întîrziată, cu atît mai întîrziată cu cît insuficienţa tiroidiană este mai intensă.

— Vîrsta dentară. Radiologic, la naştere, mugurii dentari sînt formaţi. Ritmul dezvoltării lor este însă întîrziat faţă de vîrsta cronologică, unii atrofiindu-se şi dispărînd.

Semiologia metabolică

— Metabolismul glucidic : glicemia *à jeun* tinde către valorile inferioare ale limitelor homeostazice ; toleranţa la glucoză este bună, toleranţa la insulină scăzută.

— Metabolismul proteic : bilanţul azotic este negativ sau cel mult slab pozitiv.

Excreţia de hidroxiprolină : scăzută.

— Metabolismul lipidic : colesterolul seric este uşor crescut în nanismul hipofizar pur, dar mai ales în cel cu hipotiroidie.

— Metabolismul hidromineral : nu se constată modificări semnificative.

Insuficienţele hipofizare ale adultului

Insuficienţele hipofizare ale adultului se pot prezenta sub următoarele forme :

— insuficienţa hipofizară globală : afectarea tuturor tropilor antehipofizari ;

— insuficienţe hipofizare selective : afectarea unuia sau a mai multor tropi hipofizari, alte linii secretorii rămînînd intacte (de exemplu, insuficienţa de gonadotropi, de TSH, de ACTH etc.).

În aceste forme, deficitul hormonal poate fi :

— total : acrinie ;

— parţial : hipocrinie.

Scanned with OKEN Scanner

Cauzele insuficienţelor hipofizare ale adultului pot fi :

— primitiv hipofizare :

● tumorile hipofizare nesecretante, în special adenomul cromofob ;

● infarctul hipofizar, consecinţă a colapsului circulator postpartum ;

● cauze mai rar incriminate : emboliile septice (tuberculoza, sarcoidoza, sifilisul, gripa), traumatismele craniene, diabetul zaharat, consecinţe iatrogene (eliminarea chirurgicală prin iradiere a hipofizei) ;

● şa goală — *empty sella* ;

— secundar hipofizare, primitiv hipotalamice :

● disfuncţii hipotalamice cu deficit unic sau multiplu al secreţiei de liberine de origine genetică, iatrogenă (tratament cortizolic în doze mari, timp îndelungat) sau încă necunoscută.

Semiologia insuficienţei hipofizare a adultului exprimă efectele somatice şi metabolice ale insuficienţei glandelor endocrine afectate de deficitul tropic, la care se adaugă — atunci cînd este cazul — efectele cauzei care a produs insuficienţa hipofizară.

Insuficienţa hipofizară globală

Insuficienţa hipofizară globală sau panhipopituitarismul adultului se caracterizează semiologic prin însumarea într-o rezultatntă inedită a insuficienţei somatotrope tiroidiene, corticosuprarenale şi gonadice. Fiecare dintre aceste glande, deşi se exprimă prin semiologie proprie, aceasta apare metamorfozată prin interferenţă cu efectele similare sau diferite ale celorlalte insuficienţe asociate. Cel mult, în contextul semiologic se poate recunoaşte predominanţa simptomatică a glandei cel mai puternic afectate.

Clinica distinge două forme ale panhipopituitarismului adultului : forma cașectică şi forma fără deperdiţie ponderală.

Forma cașectică (sindromul Simmonds)

Forma cașectică, cunoscută şi sub denumirea de sindromul Simmonds (a fost descrisă de acesta în 1914), se caracterizează în principal prin slăbirea ce evoluează rapid spre cașexie.

Scanned with OKEN Scanner

Habitusul

În forma constituită, bolnavul are aspectul unei intense decreptitudini : slab, justificînd expresia „piele şi os", sfîrşit de puteri, cu părul rărit, dinţii căzuţi, cu pielea cenuşie şi pergamentoasă. Comparaţia cu o mumie este sugestivă (fig. 84 A, B, C).

Pierderea în greutate

Pierderea în greutate, simptomul dominant, este rapidă şi masivă — 500 g pînă la 1 kg pe săptămînă, uneori 3 pînă la 5 kg. Ea se face atît prin topirea masei adipoase cît şi a celei proteice.

Depozitele de grăsime dispar progresiv : se pierde grăsimea subtegumentară, din interstiţiile dintre organe, din organe, din epiploon, din jurul organelor (perineală, periepididimară, retrobulbară etc.).

Totodată se topesc şi proteinele din masa musculară scheletică şi netedă, din structura viscerelor, aponevroze, ligamente de susţinere, os etc.

Consecinţa deperdiţiei proteice este scăderea volumului muşchilor şi viscerelor, visceroptoza, rarefierea substanţei osoase etc.

Tegumentele

Tegumentele devin în final uscate (atrofia glandelor sudoripare şi sebacee), subţiri (deperdiţie proteică), evidenţiind vascularizaţia superficială, pergamentoase, zbîrcite şi atîrnînd în falduri rigide, prin afectarea ţesutului elastic şi deshidratare.

Uneori — în formele cu predominanţa hipotiroidiei — tegumentele prezintă descuamaţie furfuracee sau scuamoasă, mai ales la coate, genunchi, creasta iliacă şi adesea escare.

Culoarea tegumentelor se modifică în raport cu predominanţa glandelor afectate sau a tulburărilor metabolice : palide sau palid-ceroase — în formele dominate de anemie — , galben-carotenice — în cele dominate de hipotiroidie — , alb-palide (depigmentate) — în formele dominate de insuficienţa corticosuprarenală — , brun-albastre — în stadiul caşectic.

Părul

Părul capului este lipsit de luciu, uscat, rărit, subţire, uneori cu alopecie în luminişuri sau difuză.

Sprîncenele — rare, adesea căzute în jumătatea lor externă.

Pilozitatea corporală — săracă şi debilă.

Scanned with OKEN Scanner

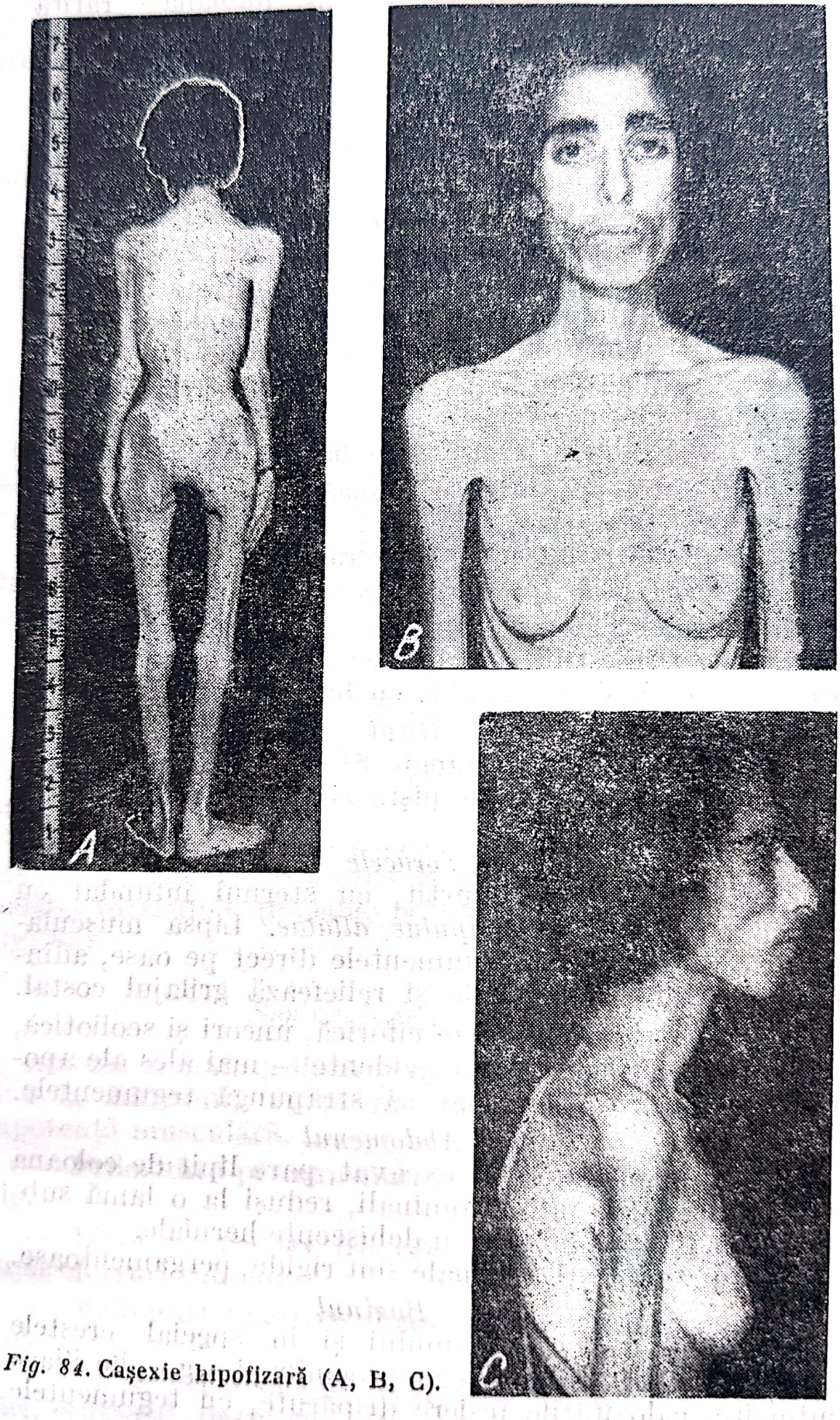

Fig. 84. Caşexie hipofizară (A, B, C).

Scanned with OKEN Scanner

Plozitatea sexuală, axilară şi pubiană — rărită pînă la dispariţie.

Unghiile

Unghiile sînt subţiri, fragile, striate, fără luciu, uneori cu leziuni de micoză sau inflamaţie a patului unghial.

Modificările de ansamblu devin şi mai evidente dacă sînt apreciate pe segmente.

Faciesul

Prin deperdiţia adipoasă şi musculară, depresiunile temporale apar adîncite, obrajii — prin dispariţia bulei Bichat — se înfundă în spaţiul dintre maxilare, buzele sînt subţiri şi întinse pe arcadele dentare.

Ochii, adînciţi în orbite, lipsiţi de luciu, cu sclerotica porţelanie, par stinşi.

Nasul — subţire, ascuţit, cu narinele pensate.

Pielea feţei — subţire şi întinsă pe oase — dă faciesului aspect descărnat, scheletic.

Urechile — palide, subţiri, străvezii.

Cavitatea buco-dentară — mucoasa palidă, subţire, lipsită de luciu, gingiile retractate. Limba uscată, încărcată cu detritus. Dinţii mobili, erodaţi, murdari, cariaţi, adesea căzuţi. Gura uscată, cu halenă fetidă.

Gîtul

Gîtul, subţire, pare alungit. Sternocleidomastoidienii sînt reliefaţi, subţiri, ca nişte coarde care ancorează capul.

Toracele

Toracele — îngust, turtit, cu sternul înfundat cu claviculele ieşite şi *scapulae allatae*. Lipsa musculaturii toracice întinde tegumentele direct pe oase, adînceşte spaţiile intercostale şi reliefează grilajul costal.

Coloana vertebrală este cifotică, uneori şi scoliotică, cu contururile vertebrelor evidente — mai ales ale apofizelor spinoase, care par să străpungă tegumentele.

Abdomenul

Abdomenul, puternic excavat, pare lipit de coloana vertebrală. Muşchii abdominali, reduşi la o lamă subţire, sînt flaşti şi adesea cu dehiscenţe herniale.

Tegumentele abdominale sînt rigide, pergamentoase.

Bazinul

Bazinul — oasele bazinului şi în special crestele iliace. pubisul şi sacrul sînt proeminente, gropile iliace adîncite, calozităţile fesiere dispărute, cu tegumentele atîrnînd în falduri.

Scanned with OKEN Scanner

Membrele

Membrele subțiri, descărnate, cu crestele, apofizele și articulațiile reliefate, par disproporționate față de grosimea membrelor.

Viscerele

Viscerele — reduse de volum — realizează o microsplanhnie generalizată (microcardie, gastromicrie, hepatomicrie, microsplenie etc.).

Cordul poate scădea în greutate sub 250 g, un adevărat „cord în picătură".

Ptozele renale și intestinale sînt frecvente.

Organele genitale externe

Organele genitale externe sînt hipoplazice prin involuție.

— La femeie : vulva depigmentată cu labiile micșorate și netede (lipsite de falduratie). Vagin cu mucoasa palidă, subțire uscată și îngust, stricturat în treimea superioară. Uterul mic, involuat.

— La bărbat : penis și scrot reduse ca volum, depigmentate, testicule subinvoluate, reflex cremasterian leneș sau absent, structurile erectile hipotone.

Caracterele sexuale secundare deficitare

— La femeie, în 49—54% din cazuri, sînii sînt hipotrofici sau atrofici prin pierderea țesutului specific, dar mai ales a celui adipos. Areolele și mameloanele — mici și depigmentate. Pilozitatea pubo-axilară rară, uneori redusă la cîteva fire, alteori dispărută.

— La bărbat, același aspect al pilozității pubo-axilare și, în plus, rărirea pînă la glabritate a pilozității specific masculine (facială, pectorală, linia albă etc.) (fig. 85).

Semne funcționale

Astenie somato-psihică progresivă, rapidă, intensă, pînă la adinamie. Forța musculară scăzută pînă la impotență musculară.

— Frilozitate permanentă. Sensibilitate excesivă la frig.

— Lipotimii relativ frecvente survenite *à jeun* sau după eforturi minime.

— Tulburări digestive : foamea și apetitul diminuate pînă la anorexie.

— Tulburări dispeptice variate : plenitudine, balonări, eructații, flatulență, jenă sau chiar dureri epigas-

Scanned with OKEN Scanner

trice, greţuri şi uneori vărsături. Habitual constipaţie dar şi perioade cu scaune frecvente. Uneori colici abdominale.



Fig. 85. — Insuficienţă hipofizară (prin adenom cromofob) cu absenţa pilozităţii faciale şi pectorale

— Tulburări cardiovasculare. Sindrom hipokinetic: bradicardie sinusală cu ritm 50—60 bătăi/minut, hipotensiune arterială, cu valori sistolice între 80 şi 100 mmHg, hipotensiune ortostatică, debit scăzut, viteză de circulaţie redusă.

Tulburările cardiovasculare au drept rezultat: puls mic, moale, depresibil, filiform, cianoza buzelor şi a extremităţilor, ameţeli, fosfene, acufene, colabarea venelor periferice etc.

— Termoreglarea este deficitară, ceea ce determină scăderea temperaturii axilare la 35,5° — 36° şi adaptarea proastă la temperaturi joase, frilozitate, în evoluţia sa putînd ajunge pînă la comă hipotermică.

— Homeostazia glicemică este deficitară; fenomene ca: foame dureroasă, dureri epigastrice, nervozitate, transpiraţii reci, tulburări de vedere evidenţiind hipo-

Scanned with OKEN Scanner

glicemia, coma hipoglicemică fiind accidentul acut ce mai frecvent şi mai sever.

— Secreţia glandelor exocrine este scăzută, determinînd fenomene caracteristice : pentru glandele sudoripare — lipsa transpiraţiei şi tegumente uscate — , pentru glandele sebacee — lipsa de luciu a părului — , pentru glandele lacrimale — hipolacrimaţie — , pentru glandele salivare — hiposialie şi gură uscată ; pentru sucul gastric — hipo- sau aclorhidrie.

— Secreţia lactată —în cazul hipohipofiziilor postpartum — nu apare sau, dacă se instalează, este săracă şi se suspendă precoce.

— Tulburările gonadale şi ale dinamicii sexuale : la femeie—tulburări ale ciclului menstrual sub forma de dereglări de tipul bradimenoreei, spaniomenoreei şi apoi amenoreei sau amenoree survenită brusc sau postpartum. Inapetenţa sexuală şi frigiditatea sînt frecvente ; la bărbat—tulburări de spermatogeneză (oligo- sau azoospermie) şi de dinamică ; lipsa apetitului sexual, erecţii incomplete, anerecţii etc.

— Cefaleea este constantă, dar cu manifestări şi semnificaţii diferite. În insuficienţele hipofizare determinate de tumori hipofizare, cefaleea are manifestări caracteristice ca localizare, intensitate, ritm de producere etc. (v. „Sindromul tumoral hipofizar“).

În formele netumorale cefaleea este determinată de tulburările generale : anemie, hipotensiune arterială, bradicardie etc. şi are caracterele unei cefalei banale, care cedează la antialgice obişnuite.

— Crizele migrenoase sînt de asemenea posibile.

Forma fără pierdere ponderală (sindromul Sheehan)

A fost descris în 1939 ca necroză hipofizară postpartum.

Majoritatea simptomelor sînt asemănătoare formei precedente, de care însă se deosebeşte prin :

— absenţa modificărilor ponderale. Bolnavul se menţine la valorile ponderale anterioare îmbolnăvirii sau înregistrează pierderi în greutate moderate şi lente. Atît panicului adipos cît şi masa proteică nu suferă modificări importante (fig. 86) ;

Scanned with OKEN Scanner

— absența hipotrofiilor viscerale datorită menținerii structurii lor proteice și adipoase ;

— tegumentele, deși modificate, nu prezintă manifestări de alterare profundă a troficității. Ele sînt reci, aspre, uneori infiltrate, palid-ceroase, carotenice sau depigmentate, furfuracee, dar niciodată pergamentoase, deshidratate etc.

Ținînd seama de frecvența mare a acestei forme la femei, după nașteri laborioase urmate de hemoragii, redăm ca importante și precoce următoarele semne :

— lactația nu apare (agalactie) ;

— părul pubian ras cu ocazia nașterii nu mai crește (fig. 87).

Fig. 86. — Sindrom Sheehan : aspect constituțional.

Fig. 87. — Sindrom Sheehan : absența pilozității puboaxilare, hipotrofia glandelor mamare, decolorare areolară.

Scanned with OKEN Scanner

— părul axilar dispare (fig. 87);
— menstra nu mai revine după perioada fiziologică de amenoree;
— glanda mamară diminuează în volum, devine flască, cu areolele depigmentate (fig. 87);
— amenoreea instalată nu este însoţită de fenomene neurovegetative.

Insuficienţele hipofizare selective

Deficitul hormonului somatotrop (STH)

La adult deficienţa selectivă de STH nu are expresie semiologică somatică. Manifestările sale semiologice nu apar decît în contextul asocierilor cu deficitul hormonului tireotrop şi/sau corticotrop şi semnifică hipoanabolismul proteic şi lipidic.

În schimb, deficienţa selectivă sau în asociere a hormonului somatotrop se manifestă pregnant în dereglarea homeostaziei glicemice.

Deficitul hormonului tireotrop (TSH)

La adult, deficitul selectiv de TSH determină „insuficienţa tiroidiană centrală", caracterizată prin: absenţa gușii, absenţa edemelor pretibiale, fenomenele obişnuite ale insuficienţei tiroidiene (v. „Hipotiroidia").

Deficitul hormonului corticotrop (ACTH)

Deficitul selectiv de ACTH determină semnele caracteristice deficienţei cortizolice: astenie, greţuri, vărsături, hipotensiune, hipoglicemie şi ale deficienţei de hormoni sexoizi corticosuprarenali — semne ale hipoanabolismului proteic şi ale deficitului de sexualizare.

Deficitul hormonilor gonadotropi (FSH şi LH)

La adult, deficitul de FSH şi LH suspendă total sau parţial (în raport cu intensitatea deficienţei) funcţia gonadelor, avînd drept rezultat: la femeie — dereglări ale ciclului menstural, în final cu amenoree şi sterilitate; la bărbat — tulburări de spermatogeneză şi la ambele sexe — involuţia caracterelor sexuale secundare, a organelor genitale externe şi tulburări ale dinamicii sexuale.

Scanned with OKEN Scanner

Deficitul hormonului melanotrop (MSH)

Deficitul de MSH determină decolorarea tegumentelor, mucoaselor, areolelor și mameloanelor, a liniei albe, organelor genitale externe, depigmentarea cicatricelor și în general a tuturor elementelor pigmentate.

Totodată scade rezistența la iradierile corpusculare, favorizînd apariția rapidă a radiodermitelor.

Indiferent de expunerea la soare, nu apare pigmentarea tegumentelor.

Semiologia de laborator

Investigații care evidențiază deficitul glandular periferic și cauza sa hipofizară.

Examene ce evidențiază :

1. *Insuficiența gonadică*

— dozarea 17-cetosteroizilor urinari, a testosteronului glicuronid (TG) și plasmatic (TP) (la bărbat), a estrogenilor urinari (EU) și plasmatici (EP) (la femeie) evidențiază valori scăzute ;

— dozarea gonadotropilor urinari dă valori foarte mici ce incriminează leziunea hipofizară (sub 5 u.i.) ;

— proba de stimulare cu gonadotrofine ; cresc valorile bazale ale 17—CS, TG, TP, EU, EP, ce confirmă leziunea centrală hipofizară.

2. *Insuficiența corticosuprarenală*

— dozarea 17-cetosteroizilor în urina din 24 ore evidențiază cifre mult inferioare normalului ;

— cortizolul plasmatic (CP) este inferior a 10 μg/100 ml, dozare făcută dimineața la ora 7 ;

— proba de stimulare cu ACTH sau produși similari (Synacten sau Cortrosyn) cu dozarea 17-CS, 17—OH, cortizolului, dublează sau triplează valorile bazale, deci testul este pozitiv pentru leziunea secundară corticosuprarenală.

În formele cu evoluție prelungită, netratate, răspunsul poate fi fals-negativ datorită absenței efectului trofic asupra glandei-țintă.

Testul la Metopiron cu dozarea, înainte și după, a 17-OH este negativ, evidențiind absența rezervelor de ACTH endogen.

Funcția mineralocorticoidă nefiind decît sub control parțial, minim hipofizar, este puțin influențată. Așa se explică și raritatea insuficienței suprarenale acute în evoluția insuficienței hipofizare.

Scanned with OKEN Scanner

3. *Insuficienţa tiroidiană*

— reflexograma ahiliană — valori peste 320 ms;

— metabolismul bazal — valori semnificativ scăzute;

— dozarea T_3 (triiodotironina), T_4 (tiroxina), PBI (iodul legat de proteine) evidenţiază cifre scăzute;

— radioiodocaptarea (la 2 şi 24 ore) — scăzută.

Testul Querido — de stimulare cu TSH — duce la creşterea valorilor bazale (ale hormonilor tiroidieni circulanţi) făcînd diagnosticul diferenţial între leziunea primitivă şi cea centrală, în favoarea acesteia.

4. *Insuficienţa hipofizară*

Dozarea directă a tropilor hipofizari — STH, TSH, ACTH, FSH, LH (prin metoda RIA) — evidenţiază deficitul lor, direct proporţional cu gradul leziunii.

Investigaţii care fac distincţia între originea hipotalamică sau hipofizară a leziunii.

Testul de stimulare la TRH

Răspunsul pozitiv la testul de stimulare la TRH (cu dozarea hormonilor tiroidieni circulanţi) denotă originea hipotalamică.

Testul de stimulare la LH — RH

Testul de stimulare la LH — RH este pozitiv în leziunea hipotalamică — crescînd hormonii sexoizi plasmatici sau metaboliţii lor urinari, consecinţă a creşterii gonadotropilor endogeni.

Testul la lisin-vasopresină sau la CRH

Testul la lisin-vasopresină stimulează ACTH, cu creşterea cortizolemiei, cînd hipofiza este respectată.

Examene indirecte

Glicemia

Glicemia — cifre sub valorile bazale, cu tendinţă la scădere pînă la crize sau come hipoglicemice ce denotă insuficienţă, în principal de STH, cortizol, hormoni tiroidieni. Menţionăm de asemenea sinteza deficitară de catecolamine.

Colesterolul — lipemia — trigliceridele

Colesterolul — lipemia — trigliceridele sînt crescute, uneori chiar sever, consecinţă a insuficienţei hormonilor tiroidieni.

Ionograma sanguină şi urinară

Ionograma sanguină şi urinară (în special Na, Cl, K) prezintă valori moderat modificate, şi anume:

— Na, Cl — scăzute în sînge, crescute în urină;

— K crescut în sînge, scăzut în urină.

Scanned with OKEN Scanner

Hemograma

Hemograma evidenţiază anemie marcată, cu valori ale hemoglobinei de cca 8 g% şi cu număr de hematii sub 3 milioane/mm³.

Radiografia craniană de profil

Radiografia craniană de profil (*sella turcica*) este necesară în formele care au drept cauză tumoarea hipofizară.

Valoarea diagnostică a semnelor în hipohipofizie în funcţie de frecvenţa lor

— Cu frecvenţă între 70% şi 100%
  — hipotensiunea arterială
  — sterilitatea
  — astenia
  — amenoreea
  — depilarea
— Cu frecvenţă între 40% şi 70%
  — pierderea în greutate
  — tulburările psihice
  — paloarea
  — fenomene hipoglicemice
  — tulburări gastro-intestinale
  — scăderea libidoului
  — legumente uscate, fine
— Cu frecvenţă sub 30%
  — bradicardie
  — frilozitate

Diabetul insipid

Diabetul insipid este consecinţa carenţei absolute sau relative a hormonului antidiuretic şi are drept rezultat imposibilitatea reabsorbţiei apei la nivel renal.

Noţiunea de „diabet insipid" a fost diferenţiată semiologic de diabetul zaharat în 1794 de către Frank.

Leziunea se află în nucleii supraoptici şi paraventriculari, frecvent este dobîndită, rareori ereditară.

Scanned with OKEN Scanner

Hemograma

Hemograma evidenţiază anemie marcată, cu valori ale hemoglobinei de cca 8 g% şi cu număr de hematii sub 3 milioane/mm^3.

Radiografia craniană de profil

Radiografia craniană de profil (*sella turcica*) este necesară în formele care au drept cauză tumoarea hipofizară.

Valoarea diagnostică a semnelor în hipohipofizie în funcţie de frecvenţa lor

— Cu frecvenţă între 70% şi 100%
  — hipotensiunea arterială
  — sterilitatea
  — astenia
  — amenoreea
  — depilarea
— Cu frecvenţă între 40% şi 70%
  — pierderea în greutate
  — tulburările psihice
  — paloarea
  — fenomene hipoglicemice
  — tulburări gastro-intestinale
  — scăderea libidoului
  — tegumente uscate, fine
— Cu frecvenţă sub 30%
  — bradicardie
  — frilozitate

Diabetul insipid (DI)

Diabetul insipid este consecinţa carenţei absolute sau relative a hormonului antidiuretic şi are drept rezultat imposibilitatea reabsorbţiei apei la nivel renal.

Noţiunea de „diabet insipid" a fost diferenţiată semiologic de diabetul zaharat în 1794 de către Frank.

Leziunea se află în nucleii supraoptici şi paraventriculari, frecvent este dobîndită, rareori ereditară.

Scanned with OKEN Scanner

Etiopatogenic, diabetul insipid poate fi clasificat în :

Diabet insipid dobîndit :

— prin leziune
  - tumorală
    - primar
    - secundar (metastază a cancerului mamar)
  - traumatică
    - accidental
    - chirurgical
  - iatrogenă — droguri (litiu),
— prin infecţie locală
  - meningoencefalite
  - tuberculoză
  - lues etc.
— prin infiltraţie
  - granulomatoasă
  - histiocitoză
  - sarcoidoză
— prin leziune vasculară — panhipopituitarism postpartum
— prin atrofie electivă a nucleului supraoptic idiopatic

Diabet insipid ereditar :

— familial
— atrofie electivă congenitală a nucleului supraoptic
— genetic : Laurence-Moon-Biedl

Semiologia clinică

Comparativ cu alte maladii, semiologia diabetului insipid pare sumară, sub masca aceluiași tablou clinic evoluînd complexe patogenice diferite. Pentru a putea adopta o atitudine terapeutică individualizată este necesară cunoașterea precisă a datelor clinice și de laborator.

Semnele bolii apar brutal și progresează rapid.

Aspectul bolnavului în faza de boală constituită se remarcă prin deficitul ponderal evident.

Tabloul clinic este dominat de două simptome majore : poliuria și polidipsia.

Poliuria

Poliuria este un simptom caracteristic, izbitor și permanent. Cantitatea variază de la 2—3 litri la peste 20 litri în 24 ore.

Poliuriile se pot clasifica în :
— mici : 2—5 l în 24 ore ;
— mijlocii : 5 — 10 l în 24 ore ;
— mari : peste 10 l în 24 ore.

În majoritatea cazurilor, raportul nictemeral dispare, micţiunile fiind frecvente atît ziua cît şi noaptea. Micţiunile rare apar numai în cazurile în care volumul urinii este exagerat (1—1,5 l) şi constituie un indicator al creşterii capacităţii vezicale.

Setea

Poliuria precedă ca ordine de apariţie senzaţia de sete ; aceasta este imperioasă, neîntreruptă, insaţiabilă. Intensitatea setei determină polidipsia exagerată.

Polidipsia

Consecinţa pierderilor masive de lichide, poliuriei şi setei nestăpînite este polidipsia, care este direct proporţională cu excreţia sau chiar mai crescută.

Bolnavul, panicat de sete, este în permanentă căutare a surselor de apă, a depozitării sale, ceea ce determină uneori acţiuni necugetate, de la parcurgerea unor distanţe mari în vederea procurării apei, pînă la ingestia oricărui lichid ce-i stă la îndemînă (chiar şi urina propie).

Ingestia de apă, datorită anxietăţii bolnavului, poate ajunge să întreacă cu mult necesităţile determinate de insuficienţa de ADH.

Surplusul lichidian ingerat ce depăşeşte necesarul reechilibrant poartă numele de coeficient potofilic.

Tulburările neuropsihice

Setea şi consecinţa ei — polidipsia — generează bolnavului cu diabet insipid o permanentă stare de anxietate, de nelinişte.

Poliuria şi teama de enurezis nocturn duc la întreruperea somnului, la stare de oboseală fizică şi psihică.

Deshidratarea

La bolnavii la care ingestia apei nu acoperă pierderea apar semne de deshidratare, caracterizate prin uscăciunea tegumentelor şi mucoaselor, scăderea secreţiei nazale, lacrimale şi salivare (ultima agravează setea). Reducerea secreţiilor digestive se traduce clinic prin constipaţie.

În formele severe de deshidratare apar scăderea ponderală şi agravarea tulburărilor psihice pînă la stări confuzionale şi moarte.

Deshidratarea este frecventă la bătrîni, anesteziaţi şi copii sub 4 ani datorită imposibilităţii sau greutăţii în procurarea apei. Sarcina agravează boala.

Tratament

cu ADH: pulbere de retrohipofiză / nazal
Adiuretin
Diapid, Desurin
Tanat de ADH / parenteral
Pitresină
analogi ca acţ: clor (hidroclor) tiazida
clorpropamida
carbamazepina, clorfibră

Tabloul clinic poate fi completat cu semnele legate de leziunea cauzală, adăugîndu-i-se sindromul tumoral, de compresie opto-chiasmatică, semne de dereglare hipotalamică : cefalee, tulburări de vedere, polifagie, tulburări de termoreglare, tulburări de comportament sau prin asocierea cu altă patologie hipotalamohipofizară.

Semiologia de laborator

Examene de bază

a) Examenul urinii — urina este diluată, decolorată, albă sau alb-gălbuie, inodoră, insipidă, „cum e apa".

Densitatea urinii este scăzută, invers proporţională cu cantitatea eliminată ; de regulă, se situează sub 1 005.

Produşii de eliminare urinară sînt în cantitate normală dacă îi raportăm la urina eliminată în 24 ore.

Osmolaritatea urinii nu depăşeşte osmolaritatea plasmei şi este inferioară a 300 mOsm/P.

b) *Clearance*-ul apei libere este pozitiv.

Examene ce evidenţiază locul şi intensitatea leziunii : *Teste indirecte*

a) Testul deprivării de lichide. În diabetul insipid adevărat, pierderea în greutate corporală cu 3% este rapidă, cu menţinerea densităţii urinare scăzute ; la subiecţii cu rezerve de ADH scăderea ponderală este înceată, iar creşterea densităţii urinii şi ajungerea ei la normal este aproape regula.

b) Testul încărcării saline (Carter-Robins). În mod normal, la încărcare salină, diureza scade cu 70—80%. În diabetul insipid diureza se menţine crescută.

c) Testul la nicotină. După administrarea nicotinei diureza se menţine crescută, urina avînd densitate scăzută.

În prezenţa rezervelor de ADH diureza scade la o cincime şi densitatea creşte, depăşind 1 015.

d) Testul la Clorpropamide. În formele cu rezerve de arginin-vasopresină, testul este pozitiv. În diabetul insipid lezional testul este negativ.

e) Testul la arginin-vasopresină (la retrohipofiză) evidenţiază răspunsul pozitiv, cu scăderea diurezei şi creşterea densităţii urinii în diabetul insipid hipotalamohipofizar şi este negativ în poliuriile de origine tubulară renală.

Scanned with OKEN Scanner

Dg ≠ cu poliurii: osmotice (DZ, hiperparatiroidism, hiperaldosteronism, în B. renale, tranzitorii (după migrene, descărcări de catecolamine), după polidipsii voluntare (simulanți), sobomania

Teste directe

a) Dozarea arginin-vasopresinei prin metoda radioimunologică :

Valori normale : plasmă 1,5—6 ng/ml ;
urină 35—70 ng/l în 24 ore.

În diabetul insipid valorile sînt scăzute.

b) Dozarea neurofizinelor. Valorile neurofizinelor variază paralel cu cele ale arginin-vasopresinei.

Semne radiologice

— Radiografia gastro-intestinală evidențiază dilatarea gastrică, proporțională cu gradul polidipsiei.

— Urografia arată mărirea capacității vezicale.

— Radiografia craniului din profil arată modificări în cazul etiologiei tumorale.

Sindromul secreției inadecvate a hormonului antidiuretic (SIADH)

Sindromul a fost semnalat de Parhon în 1933, sub denumirea de „sindrom hiperhidropexic" și a fost conturat ca entitate de sine stătătoare de Schwartz și Bartter în 1957.

Este consecința excesului de ADH, endogenă sau exogenă, sau a unor substanțe care-i activează acțiunea.

Are drept cauze perturbări hipotalamice (tumori, traumatisme, infecții etc.), tumori bronșice, timice, pancreatice, compresiuni pe vena cavă inferioară sau droguri (clorpropamidă, pulbere de retrohipofiză etc).

limfo sau reticulo sarcoma

duo nal

Se caracterizează în primul rînd prin retenție hidrică masivă și constantă (cu creșterea masei sanguine și a compartimentelor lichidiene ale organismului) și în al doilea rînd, prin pierderea urinară de sare.

Semiologia clinică

Tabloul clinic este dominat de efectele hiperhidratării organismului, adevărată „intoxicație cu apă".

— Tulburări generale :

- creștere ponderală (4—6 kg) ;
- edeme ;

melanodermie

- astenie fizică marcată la efort, persistentă în repaus ;
- anorexie profundă și persistentă (pentru alimente și lichide).

— Tulburări digestive :
- greață ;
- vomă (fără alte cauze determinante) ;
- constipație.

— Tulburări psihice :
- stare de disconfort ;
- iritabilitate ;
- refuzul și/sau absența cooperării ;
- dezorientare ;
- obnubilare ;
- stări confuzionale ;
- somnolență excesivă.

— Tulburări neurologice :
- diminuarea pînă la abolire a reflexelor osteotendinoase ;
- pareze pînă la paralizii musculare ;
- tulburări de tip bulbar sau pseudobulbar ;
- crize convulsive ;
- comă.

Semnele clinice, inconstante și nespecifice, devin certe cînd inflația hidrică este asociată cu modificări electrolitice, în special cu pierderea masivă a sodiului.

Semiologia de laborator

Investigații etiologice

— Dozarea de ADH (radioimunologic) evidențiază valori crescute.

Investigarea efectelor excesului de ADH

Investigarea statică :

a) plasmatic
- hiponatriemia — este constantă și fundamentală în punerea diagnosticului ; valorile obișnuite se cifrează la 120 mEq/l, uneori scăzute, la 100 mEq/l ;
- hipocloremie — paralelă cu hiponatriemia ;
- proteinemia plasmatică — scăzută ;
- hematocritul — mult sub valorile normale ;
- ureea și creatinina — scăzute ;
- osmolaritatea plasmatică — mult diminuată.

b) urinar

● pierdere de sare, bilanțul sodic negativ este caracteristic ;

● eliminarea celorlalți electroliți normală (în 24 ore) ;

● osmolaritatea urinară crescută în raport cu plasma ;

● *clearance*-ul apei libere — constant negativ.

Investigarea dinamică :

● proba restricției de lichide (500—800 cm^3 zilnic)

— ameliorează starea clinică și biologică ;

— normalizează rapid ionograma serică și urinară ;

— readuce greutatea la normal ;

● proba de încărcare salină (perfuzie conținînd 400—800 mEq de Na^+)

— crește tranzitoriu natriemia, după care scade prin eliminarea urinară a Na^+ administrat ;

● proba încărcării cu lichide (15—20 ml/kilocorp)

— accentuează sever hiponatriemia și nu pozitivează *clearance*-ul apei libere (proba poate fi periculoasă) ;

● proba restricției saline

— accentuează hipotonia plasmatică prin fuga continuă și accentuată a Na^+ în urină ;

— același efect se obține prin administrarea diureticelor ce provoacă pierderea sodată crescută și riscă intoxicația acută cu apă.

Trat : tat tumorii, restricție hidrică
în formele grave : Nat, hidrocortizon

Hipertiroidia

Hipertiroidia semnifică funcția în exces a tiroidei. Clinic, se prezintă sub diferite forme a căror clasificare diferă de la autor la autor, în funcție de criteriul ales. Deoarece aceste clasificări sînt arbitrare și criticabile, ne limităm a enumera forme în care există hipertiroidie :

— hipertiroidia frustă ;
— boala Graves-Basedow ;
— gușa basedowiată ;
— gușa multiheteronodulară toxică ;
— adenomul toxic tiroidian ;
— T_3-tireotoxicoza ;
— T_4-tireotoxicoza ;
— tiroiditele nesupurative ;
— neoplasmul tiroidian ;

Scanned with OKEN Scanner

— hipertiroidiile prin ţesut tiroidian ectopic ;
— hipertiroidia paraneoplazică ;
— tireotoxicoze induse exogen — iatrogene ;
— hipertiroidism prin exces de TSH.

Toate aceste forme au în comun funcţia în exces a tiroidei şi deci încărcarea organismului cu hormoni tiroidieni. Aceştia, depăşind un prag-limită, determină apariţia unor simptome caracteristice al căror ansamblu se defineşte prin termenul de tireotoxicoză.

Tireotoxicoza

Tireotoxicoza constituie deci factorul comun al tuturor formelor de hipertiroidie. Diferitele forme clinice de hipertiroidie se constituie ca forme nosologice prin aceea că asociază tireotoxicoza cu elemente semiologice specifice fiecărei forme, altele decît cele caracteristice tireotoxicozei.

Sfera tireotoxicozei circumscrie hipertiroidismele, dar ea mai cuprinde şi alte posibilităţi ca, de exemplu, intoxicarea organismului cu hormoni tiroidieni administraţi intempestiv.

Scopul principal al diagnosticului este stabilirea semnelor de tireotoxicoză şi apoi a formei clinice în care aceasta se încadrează.

Semiologia clinică

Habitusul bolnavului cu tireotoxicoză este caracteristic : este un bolnav slab, agitat, nervos, care vorbeşte repede, cu mimică şi gestică vioaie, transpirat, roşeşte uşor, cu privire particulară.

Manifestări subiective

Lista acuzelor declarate de bolnav conţine elemente pe cît de numeroase, pe atît de variate. Constituindu-se în acelaşi timp şi în elemente obiective, ne vom limita la enumerarea lor, urmînd a le detalia în cadrul manifestărilor obiective :
— nervozitate ;
— emotivitate ;
— nelinişte ;

Scanned with OKEN Scanner

— palpitații ;
— insomnii ;
— pierdere în greutate ;
— tremurături ;
— scaune frecvente ;
— transpirații abundente ;
— termofobie.

Bolnavul semnalează instalarea rapidă, uneori bruscă, a acestor simptome, intensificarea și îmbogățirea lor progresivă și de asemenea rapidă.

Manifestări clinice obiective

Tegumentele sînt fine, subțiri, elastice, netede, calde, moi, umede, catifelate roz. Palpate, dau o senzație asemănătoare cu a aluatului proaspăt.

— Adesea în regiunea anterioară a gîtului și pieptului tegumentele sînt eritematoase, eritem persistent sau emotiv, uneori marmorat.

— Eritemul emotiv al feței are drept caracteristică ușurința cu care se produce.

— Transpirația tegumentelor este deseori permanentă și se intensifică, devenind abundentă — „lac de apă" — la emoții. Uneori transpirația predomină zonal, în axile, palme etc.

— Dermografismul se produce extrem de ușor, este intens și persistent.

— Desenul vascular brăzdează tegumentele, care, prin transparența lor, îl evidențiază.

— *Vitiligo*, eventualitate mai rară, se localizează deseori pe fața dorsală a mîinilor și picioarelor.

— *Hiperpigmentația* este rară, interesează zona periorbitară (semnul Jellinek), coatele, fața dorsală a mîinilor.

— *Pruritul* generalizat sau localizat la cap și urechi, survine uneori în crize.

— *Dermopatia infiltrativă* — induratie nodulară sau difuză localizată pretibial sau pedal. Tegumentele adiacente sînt roșii sau violacei și calde, aspect asemănător „cojii de portocală".

Pilozitatea

— Pilozitatea capului. Firul de păr este subțire, bine gresat, mătăsos ; uneori se ondulează și albește precoce (caniție) (fig. 88), total sau în meșe ; este puțin rezistent și cade, instalîndu-se o alopecie parțială, difuză sau, mai rar, totală (calviție).

Scanned with OKEN Scanner

— Pilozitatea corporală este de asemenea fină și rară, dînd tegumentelor aspect neted, glabru.

Unghiile

— Unghiile sînt lucioase, subțiri, prin transparență patul unghial apare roz. Sînt puțin rezistente, se îndoaie și se rup ușor — „se agață".

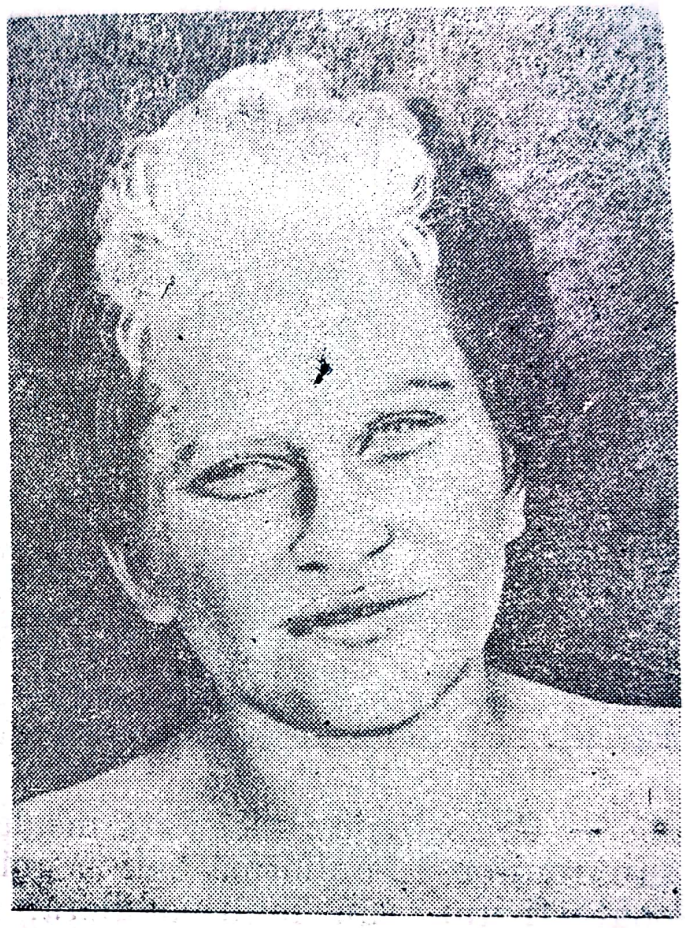

Fig. 88. — Meșă (albirea precoce) la un pacient cu tireotoxicoză.

— Onicholiză la nivelul lunulei.

Ochii

— Fanta palpebrală lărgită, descoperă o suprafață mai mare de sclerotică (fig. 89).

— Suprafața ochiului : umedă, lucioasă.

— Clipitul rar sau, din contra, frecvent.

— Ochiul normal situat în orbită sau ușor exoftalmic opune, în acest caz, la compresiunea digitală, rezistență elastică.

— Inconstant asinergisme oculo-frontale, oculo-palpebrale sau de convergență.

Însumate, toate aceste semne oculare dau privirii un aspect straniu, de „teamă", de „groază" (fig. 90).

Tiroida

— În hipertiroidii este mărită și prezintă particularități semiologice în raport cu forma clinică.

Scanned with OKEN Scanner

— Modificările de volum : acoperă o gamă largă, de la hipertrofii moderate, la guşi mari. Hipertrofia interesează în general întreaga glandă, uniform sau predominînd la un lob sau la o porţiune de lob.

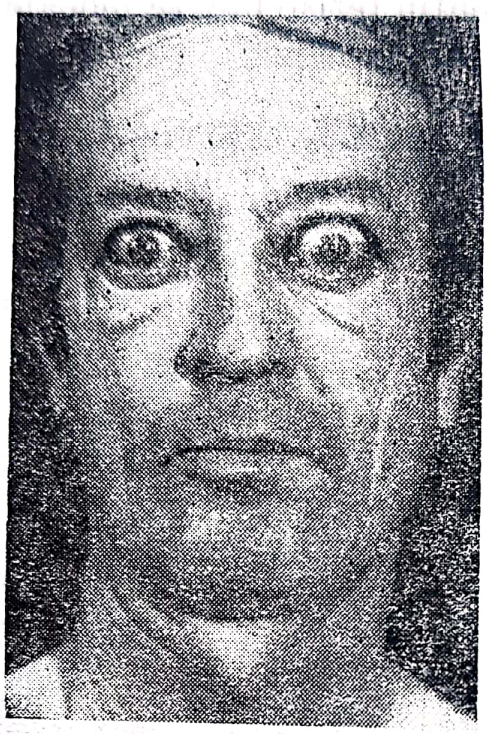

Fig. 89. — Boala Graves-Basedow : se observă descoperirea unei suprafeţe mai mari de sclerotică.

Fig. 90. — Aspectul faciesului în boala Graves-Basedow.

— Consistenţa : niciodată moale. De obicei elastică sau renitentă, uniformă sau neuniformă, în care caz poate fi uni- sau multinodulară, micro- sau macronodulară.

— Modificări loco-regionale : tegumentele adiacente uneori eritematoase ; vasele superficiale uneori turgescente, alteori cu desene de circulaţie colaterală, mai ales la cei cu guşi mari.

— Modificări auscultatorii şi palpatorii : uneori sufluri însoţite sau nu de freamăt.

— Modificări de compresiune apar numai în cazul guşilor mari : jenă la deglutiţie, respiraţie, deviaţii ale traheei şi esofagului, tulburări de fonaţie etc.

Tulburări digestive

— Acuze subiective

● Foame exagerată : mănîncă repede, mult şi des, uneori bulimie.

● Scaune frecvente.

— Tulburări obiective

● Modificări buco-dentare

Scanned with OKEN Scanner

● gingii subţiri, fragile — sîngerează uşor, de culoare roz-aprins ;

● „dinţi de porţelan", alb-transparenţi, strălucitori.

● Scaune frecvente : 3—5 pe zi, uneori 10—12. Sînt în general scaune moi, însă bine formate, hiperdefecaţie, fără modificările caracteristice diareilor.

Tulburări cardiace

În contextul bolii, tulburările cardiace sînt prevalente atît prin complexitatea semiologiei lor cît şi prin gravitatea pe care o dobîndesc în cursul evoluţiei.

Tulburările de debut sînt funcţionale şi induc o simptomatologie corespunzătoare, dar pe măsură ce se organicizează, semiologia lor se modifică adecvat.

Tulburări funcţionale

— Tulburările de ritm domină tabloul clinic. Sînt tulburări de ritm sinusal şi se pot manifesta în diferite moduri.

a) Tahicardia este tulburarea de ritm cea mai frecventă. Prin particularităţile sale devine caracteristică :

● ritm sinusal cu valori între 90 şi 120 bătăi/minut, dar care se poate ridica pînă la 140 şi peste ;

● extrem de labilă, intensificîndu-se la emoţii, efort etc. ;

● nu cedează la repaus ;

● nu cedează în somn ;

● nu cedează la tratamentul cu digitală.

b) Extrasistole atriale nesistematizate : dispar prin manevrele vagale obişnuite.

c) Frecvenţa cardiacă normală este rară. Se poate constata într-o bradicardie anterioară pentru care ritmul de 70—80 bătăi/minut reprezintă coeficientul de tahicardizare.

d) Bradicardia : excepţională. Posibil bloc atrioventricular.

e) Tahicardia paroxistică : eventualitate rară, survenind pe fondul unui ritm normal sau tahicardic. Răspunde uneori la manevrele de excitare vagală.

— *Suflurile cardiace* sînt funcţionale. Se individualizează prin :

● plurimorfism, variabilitate şi inconstanţă.

Suflurile pot fi : focale sau perifocale, mono- sau pluriorificiale, în diferite momente ale revoluţiei cardiace sau holosistolice. Sediul, intensitatea şi chiar prezenţa lor sînt schimbătoare de la o zi la alta sau chiar în decursul aceleiaşi zile.

Scanned with OKEN Scanner

— *Tensiunea arterială.* Valorile presiunii sistolice sînt normale sau ușor crescute; valorile presiunii diastolice sînt întotdeauna scăzute. Din acest motiv, de regulă, tensiunea diferențială este mare. Ca și celelalte tulburări cardiace, tensiunea arterială înregistrează oscilații mari la emoții, efort etc.

— *Pulsul* exprimă modificările hemodinamice amintite:

- rapid, amplu, săltăreț, tonic în condiții de tahicardie sinusală;
- cu aceleași caractere dar cu pauze neregulate în condiții de extrasistolie;
- extrem de rapid și filiform în tahicardia paroxistică.

— *Eretism vascular*: cu toate posibilitățile sale — dans arterial la membre, cap (semnul Musset), luetă (mimînd semnul Müller), buze, unghii (semnul Quincke).

— *Palparea zonei precordiale* înregistrează un șoc apexian amplu, intens, vibrații sau chiar, uneori, freamăt.

Tulburări de organicizare (cardiotireoza)

— Extrasistolele sistematizate atriale, infranodale sau ventriculare.

— Fibrilația atrială, permanentă sau în paroxisme, cu pulsrapid dar neregulat ca ritm și amplitudine, cu același caracter pentru zgomotele cardiace, deseori cu deficit al pulsului periferic, fenomene cardiace însoțite de palpitații, dispnee, amețeală, senzație de lipotimie.

— *Flutter* atrial: cu tahicardie ritmică sau aritmie completă, care se modifică la stimulare vagală, dar revine după încetarea ei. Se însoțește de aceleași acuze subiective ca și fibrilația.

— Tulburări de decompensare cardiacă — la început domină cele de cord stîng, pentru ca, în final, decompensarea să devină globală.

Tulburări psiho-comportamentale. Întreaga activitate nervoasă superioară manifestă fenomene de hiperexcitabilitate, traduse clinic prin:

— *Nervozitate.* Bolnavii sînt irascibili, impulsivi, neliniștiți. Sînt conștienți de starea lor, dar nu se pot stăpîni. Prin nervozitatea lor, creează în anturaj stare de tensiune.

— *Emotivitate exagerată*: trec cu ușurință de la stări depresive la euforie (labilitate emoțională).

— *Ideație rapidă*, pînă la fugă de idei.

— *Atenție distributivă.*

Scanned with OKEN Scanner

— *Memorie bună* pentru evenimentele anterioare bolii, dar deficitară pentru cele petrecute după instalarea ei.

Consecința acestor tulburări se reflectă și în comportament.

— *Tahilalie* : bolnavii vorbesc repede și mult. Sar cu ușurință de la o idee la alta, ajungînd să fie uneori incoerenți.

— *Mimică expresivă*, mobilă. Jocul emotiv se exprimă pe facies.

— *Gesturi* vioaie, repezi (tahikinezie), expresive.

— *Scrisul* neglijent, tremurat, cu literele necitețe, cuvinte neterminate, fără punctuație, uneori ilizibil.

În ansamblu, bolnavii sînt activi, precipitați, neobosiți, aferați, febrili, capabili de activitate debordantă dar distrați, dezordonați, ineficienți.

— *Insomnia*. Adorm greu, somnul este superficial, se trezesc ușor. Deși cantitatea de somn este redusă, bolnavii nu se plîng de astenie matinală.

Tulburări neurologice

— *Tremurăturile* sînt constante. Intensitatea lor variază. Cînd sînt discrete, devin evidente la extremități, mai ales dacă invităm bolnavul să întindă mîinile înainte, cu degetele în extensie și îndepărtate ; cînd sînt intense, vorbim de tremurătura „în masă" : corpul în întregime vibrează, vocea devine tremurată, murmurul vezicular sacadat, scrisul nesigur.

Tremurăturile tireotoxicozice au o serie de particularități care le caracterizează :

- amplitudine mică și frecvență mare (10—12 oscilații/s) ;
- se intensifică la emoții și efort ;
- nu dispar în repaus și nici în somn.

— Hipertonia mușchilor feței, cu reliefarea contururilor musculare ; mimica își pierde mobilitatea devenind rigidă, facies „figé". Aspectul se întîlnește numai în formele intense de tireotoxicoză.

— Reflexele osteo-tendinoase sînt vii sau exagerate, uneori polikinetice sau cloniforme. Rareori — în formele cu miopatie flască — reflexele sînt diminuate sau chiar abolite.

Tulburările senzoriale. Sînt inconstante și pot interesa diferite organe senzoriale.

Scanned with OKEN Scanner

— Tulburări auditive : hiperacuzie
— Tulburări olfactive : hiperosmie.
— Tulburări oculare : fotofobie.

Tulburări musculare (miopatia tireotoxică)

— Masele musculare scheletice sînt diminuate ca volum, musculatura subțire, debilă, cu aspect atrofic. Este interesată mai ales musculatura centurilor și a extremităților proximale ale membrelor.

— Forța musculară și rezistența musculară la efort sînt diminuate. Bolnavul se plînge că „îi fug picioarele de sub el" la urcatul scărilor sau atunci cînd se scoală de pe scaun („semnul scăunelului").

— Paralizia periodică este expresia rară a miopatiei tireotoxicozice. Survine în crize, la cîteva ore sau zile, interesînd mușchii membrelor și/sau ai trunchiului. Este o paralizie flască.

Tulburări secretorii

— Hipersecreția sudorală a fost amintită cu ocazia descrierii tulburărilor tegumentare. De reținut că bolnavii pierd o mare cantitate de apă prin transpirație.

— Hipersecreția sebacee este cauza lubrifierii părului și, în parte, a tegumentelor.

— Hipersecreția lacrimală determină luciul ochiului, clipitul rar sau frecvent.

Tulburări metabolice. Semiologic, tulburările metabolice se exprimă prin :

— Pierdere în greutate : este o deperdiție ponderală care iese din banal prin caracterul său „masiv" și „rapid" ; bolnavii slăbesc în cîteva săptămîni zeci de kilograme.

La această pierdere în greutate contribuie mai mulți factori, fiecare cu expresie clinică proprie :

- topirea maselor musculare ;
- topirea masei adipoase — a paniculului subcutanat, a grăsimii periviscerale, a celei din interstiții etc. ;
- pierderea hidrică prin hipersudorație ;
- tranzitul intestinal accelerat, hiperdefecație.

De subliniat că în pofida aportului alimentar excedentar (apetit exagerat, hiperfagie, bulimie), balanța metabolică este dominată de catabolismul excesiv.

Tulburări osoase

— Bolnavii acuză deseori dureri în oase, mai ales în coloana vertebrală sau în centurile scapulo-humerale. Durerile survin după efort, dar pot deveni permanente.

Scanned with OKEN Scanner

Tulburări respiratorii

— Tahipnee : respiraţia este scurtă şi rapidă.

— Dispnee : eventualitate rară.

— Murmur vezicular sacadat, consecinţă a termurăturii muşchilor intercostali şi diafragmului.

Tulburări renale

Tulburările renale evocă deseori o nevroză cu manifestări vezicale, date fiind :

— micţiunile frecvente ;

— tenesmele vezicale ;

— poliuria, uneori.

Semiologia de laborator

Tulburări radiologice

— *Tulburările osoase* sînt frecvente şi cu atît mai accentuate cu cît tireotoxicoza este mai intensă şi cu cît evoluează de mai mult timp.

● Osteoporoza : difuză, omogenă sau neomogenă, uneori cu numeroase dar mici arii de resorbţie osoasă. Deşi generalizată, afectează îndeosebi oasele solicitate funcţional. Sînt frecvente aspecte ale coloanei cu „vertebre de peşte“ sau de atrofie a oaselor din articulaţia umărului.

● Corticala oaselor lungi este subţiată şi are uneori aspect lamelar.

— *Tulburări cardiace* sînt frecvente şi variate. Se pot constata :

● „dansul hilului“ : pulsaţii ritmice, uni- sau bilateral, ale hilului ;

● amplitudini mari ale arcurilor vasculare ;

● bombarea arcului arterei pulmonare ;

● configuraţie mitrală ;

● hipertrofia ventriculului stîng ;

● inimă în formă de „bulă“ ;

● dilataţie globală a cordului.

— *Tulburările digestive.* Examenul radiologic cu substanţă de contrast evidenţiază hiperkinezia tuturor segmentelor tubului digestiv.

● Stomac hiperton, hiperkinetic, adesea imagine în clepsidră

● Duoden hiperkinetic.

● Tranzit baritat accelerat, dar uniform de-a lungul intestinului subţire şi gros.

Scanned with OKEN Scanner

Tulburările cardiace

— Electrocardiograma precizează tulburările de ritm sesizate clinic. În plus mai pot fi consemnate :

- amplitudini crescute ale undelor P și Q, cu unda P de aspect mitral ;
- unda T înaltă și ascuțită ; unda Q profundă ;
- deviere spre stînga a axului cardiac.

— Fonocardiograma poate semnala :

- accentuarea zgomotelor ;
- dedublarea zgomotului II ;
- sufluri în diferite focare și timpi ai revoluției cardiace.

— Minut-volumul cardiac este crescut, putînd ajunge la 5—11 litri.

— Viteza de circulație este de asemenea crescută. QKd scade sub 180 ms.

Dereglări ale metabolismului glicemic

— Glicemia *à jeun* : normală, ușor crescută sau crescută.

— Glicozuria : absentă sau prezentă.

— Proba hiperglicemiei provocate *per os* : modificări în raport cu starea de alterare a pancreasului insulinic :

- curbă cu pantă abruptă în faza de hiperglicemie, v.m. cu valori care în prima oră cresc peste 160 mg% și care în a 2-a oră scad sub 80 mg, pentru ca apoi, în următoarele ore, să oscileze cu vîrfuri de hiper- și hipoglicemie din ce în ce mai atenuate, revenind la normal abia către a 5-a oră ;
- curbă cu panta de hiperglicemie prelungită pînă în a 2-a sau a 3-a oră, cu valori maxime depășind 2g% și cu reveniri spre normal lente, prelungite pînă către a 5-a oră.

Între aceste două tipuri de curbă se situează alte variante care denotă oboseala progresivă a pancreasului insular pînă la totala sa epuizare.

Alte tulburări metabolice posibile

— Colesterolul scăzut : trebuie luate în considerație numai scăderile sub 1,40 $g^0/_{00}$.

— Creatinina crescută.

— Creatinurie.

— Transaminazele serice : ușor crescute.

— Hidroxiprolina : ușor crescută.

— Calcemia : normală sau ușor crescută.

Formula sanguină

— Leucopenie cu tendință la mononucleoză.

Scanned with OKEN Scanner

Metabolismul bazal

— Metabolism bazal crescut. Se vor lua în consideraţie numai valorile care depăşesc cu cel puţin 20% valoarea maximă normală.

Reflexograma ahiliană

— Relaxare rapidă a tendonului Ahile; de luat în consideraţie numai valorile sub 240 ms.

Semiologia de laborator a tiroidei

— Hormonogeneza tiroidiană: crescută.

● Iodul legat de proteine (PBI) depăşeşte 8 μg% ml (N = 4—8 μg% ml).

● Tiroxina serică (T_4) dozată radioimunologic: crescută.

● Triiodotironina serică (T_3) dozată radioimunologic: crescută.

● Radioiodocaptarea tiroidiană (RIC): crescută, în special valorile la 2 ore.

● Scintigrama tiroidiană: imagini de radioiodocaptare intensă, dar variat distribuită în economia glandei, în raport cu forma clinică a hipertiroidiei.

Forme clinice ale hipertiroidiei

Formele clinice ale hipertiroidiei au în comun semiologia determinată de tireotoxicoză: acesteia i se asociază şi alte elemente semiologice, proprii fiecărei forme clinice în parte.

Hipertiroidia frustă

Hipertiroidia frustă, oligosimptomatică sau reactivă, se caracterizează prin:

— Fenomene de tireotoxicoză moderate şi parţiale (incomplete), cu evoluţie spre organicizare lentă.

— Tiroidă moderat modificată de volum (mică, mijlocie sau mare), elastică, uniformă.

— Valori ale constantelor metabolice uşor modificate.

— PBI: la limita superioară sau cu puţin peste.

— RIC: cu valori care depăşesc moderat limitele normale.

— Scintigrama tiroidiană: captare intensificată dar uniform distribuită; suprafaţa glandei mărită.

Scanned with OKEN Scanner

De remarcat: tahicardia sinusală este constantă, dar pe fondul ei pot apărea extrasistole și tahicardii paroxistice.

Boala Graves-Basedow

Boala Graves-Basedow sau hipertiroidia exoftalmiantă se caracterizează prin (fig. 91):

a) tireotoxicoză + hipertrofie tiroidiană;
b) oftalmopatie infiltrativă exoftalmică;
c) mixedem pretibial.

Triada nu este prezentă întotdeauna, ades lipsește mixedemul pretibial iar cînd apare, nu e simultană.

a) — Fenomenele de tireotoxicoză, clinice și de laborator, intense și foarte intense, cu evoluție rapidă spre organicizare domină complicațiile cardiace (fibrilație, *flutter*, insuficiență cardiacă). Hipertrofia tiroidei în boala Graves-Basedow apare odată cu semnele de

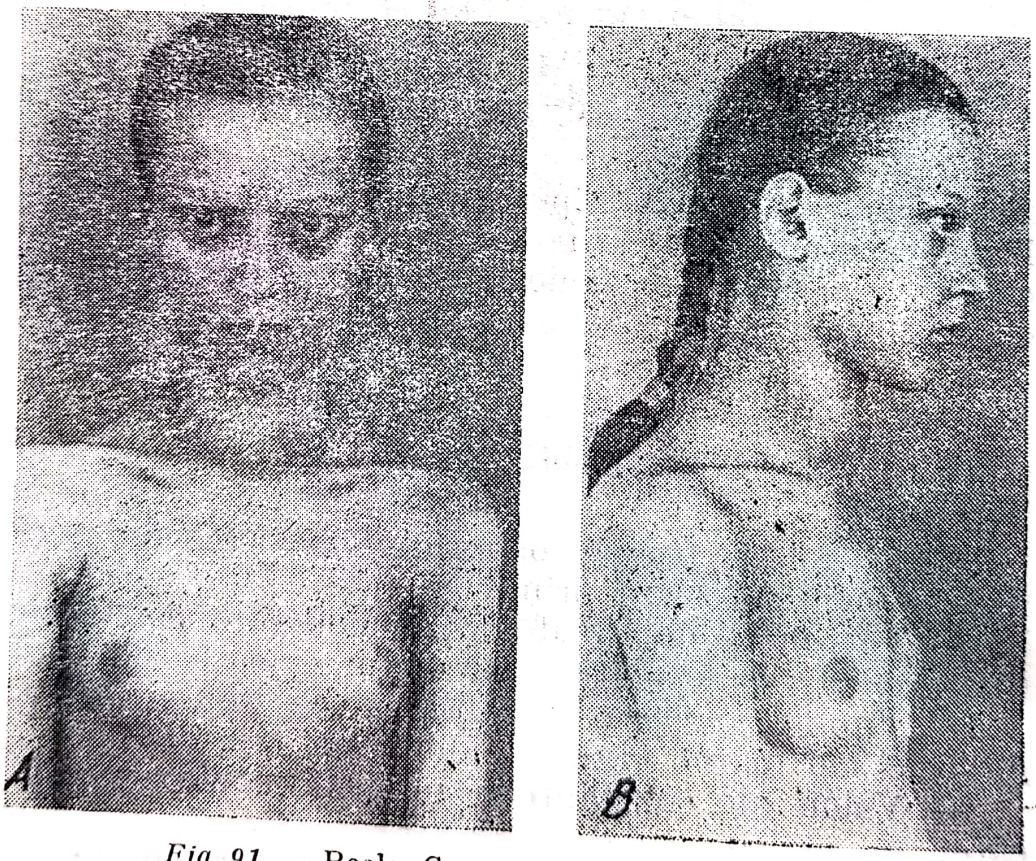

Fig. 91. — Boala Graves-Basedow la pubertate.

tireotoxicoză, este moderată (mijlocie sau mare), uniformă, globală, uneori predomină la un lob, renitentă, cu dans vascular, freamăt, sufluri.

Scanned with OKEN Scanner

b) — Modificările oculare sînt constante, multiple şi caracteristice, devenind în ansamblul lor definitorii pentru forma clinică respectivă.

Semnele oculare se referă la : poziţia globilor oculari în orbită, mişcările globilor oculari, ale pleoapelor, secreţia glandelor lacrimale, acuitatea vizuală.

Zona periorbitară

● Semnul Jellinek — hiperpigmentaţia zonei periorbitare.

● Edem subpalpebral.

Globul ocular

● Exoftalmia — protruzia globului ocular la valori care exoftalmometric depăşesc 17—20 mm — este bilaterală, simetrică sau predomină la un ochi ; excepţional este unilaterală (fig. 92 A,B,C).

● Rezistenţă renitentă sau fermă la compresia globilor oculari.

● Conjunctivită congestivă — congestie vasculară a conjunctivei, mai intensă spre marginea de circumscriere a pleoapelor.

● Semnul Topolanski — congestie vasculară iradiind sub forma unui desen vascular în evantai din zonele de inserţie a celor patru muşchi drepţi.

● Semnul Moebius — asinergism de convergenţă a globilor oculari : limitarea uni- sau bilaterală a mişcărilor de adducţie a globilor oculari.

● Semnul Jendrassik — limitarea mişcărilor de rotaţie a globilor oculari.

● Semnul plafonării — limitarea mişcării în sus a ochilor la un anumit prag.

● Oftalmoplegie — incapacitatea ochilor de a executa mişcări.

● Nistagmus — mişcări sacadate ale globilor oculari în deplasarea lor rotatorie, în plan orizontal sau vertical.

Semne palpebrale

● Edem palpebral.

● Semnul Rosenbach — tremurul pleoapelor, care devine mai evident cînd pleoapele sînt pe jumătate închise.

● Semnul Stellwag-Dalrymple — retracţia pleoapei superioare determinînd asinergism oculo-palpebral ; coborîrea pleoapei superioare rămîne în urma globului ocular în timpul mişcării acestuia în jos.

Scanned with OKEN Scanner

● Asinergism oculo-frontal — absența contracției mușchiului frontal în mișcarea în sus a ochiului și pleoapei.

● Lagoftalmia — spasm retractil al pleopei superioare, făcînd imposibilă închiderea ochilor.

Fig. 92. — Exoftalmie bilaterală (A), unilaterală (B) și din profil (C) în boala Graves-Basedow.

Glandele lacrimale

● Hipersecreție lacrimală, făcînd ochii să fie sclipitori, lucioși și determinînd clipitul rar (semnul Stellwag) sau, din contra, clipitul des.

Scanned with OKEN Scanner

Tulburări de vedere

Tulburările de vedere alcătuiesc semne subiective care pot însoți semnele oculare descrise :

- Ambliopia — diminuarea acuității vizuale, pînă la pierderea totală, dar reversibilă, a vederii.
- Diplopia — vedere dublă.
- Astenopia de acomodare — „oboseala privirii"
- Senzația de corp străin în ochi.
- Fotofobia.

Firește, nu toate semnele oculare descrise se întîlnesc simultan la același bolnav. De regulă sînt prezente exoftalmia și unele din semnele care exprimă modificările tonusului musculaturii extrinseci a globului ocular și pleoapelor. De asemenea, multe din semnele descrise nu sînt decît gradații ale unuia și aceluiași semn intensificat prin agravarea bolii; consecința agravării tulburărilor oculare sînt complicațiile la care ele pot duce : leziuni ale corneei (keratite, ulcerații, perforare), chemozis, expulzia globului ocular din orbită.

c) — Mixedemul pretibial reprezintă infiltrația dură a țesutului subcutanat la nivelul feței anterioare a gambelor și dorsale a picioarelor, în placarde roșu-portocalii sau brune, confluente sau nu. Prezența sa exclude formal caracterul primitiv — primar — al hipertiroidiei.

Radioiodocaptarea tiroidiană este foarte crescută după 2 ore și/sau după 24 ore, iar scintigrafic se desenează tiroida mărită de volum, cu distribuție uniformă a iodului captat.

Prezența LATS (anticorp tiroidian cu efect stimulator) cît și a LATS-protectori (imunoglobuline care previn neutralizarea LATS) sînt patognomonice pentru boala Graves-Basedow.

Gușa basedowiată

Se caracterizează prin *gușă preexistentă*, pînă la un moment dat *eutiroidiană*, pe fondul căreia apar semnele caracteristice bolii Graves-Basedow.

În consecință, semnele de tireotoxicoză și cele oculare sînt asemănătoare celor descrise în boala Graves-Basedow. Ceea ce o individualizează ca formă clinică este semiologia clinică și de laborator a gușii :

— hipertrofia corpului tiroid poate atinge dimensiuni foarte mari și se poate complica cu tulburări mecanice de compresiune.

Scanned with OKEN Scanner

Guşa este global simetrică sau asimetrică, de consistenţă renitentă, uniformă.

Scintigrafia arată captare uniformă şi intensă (fig. 93).

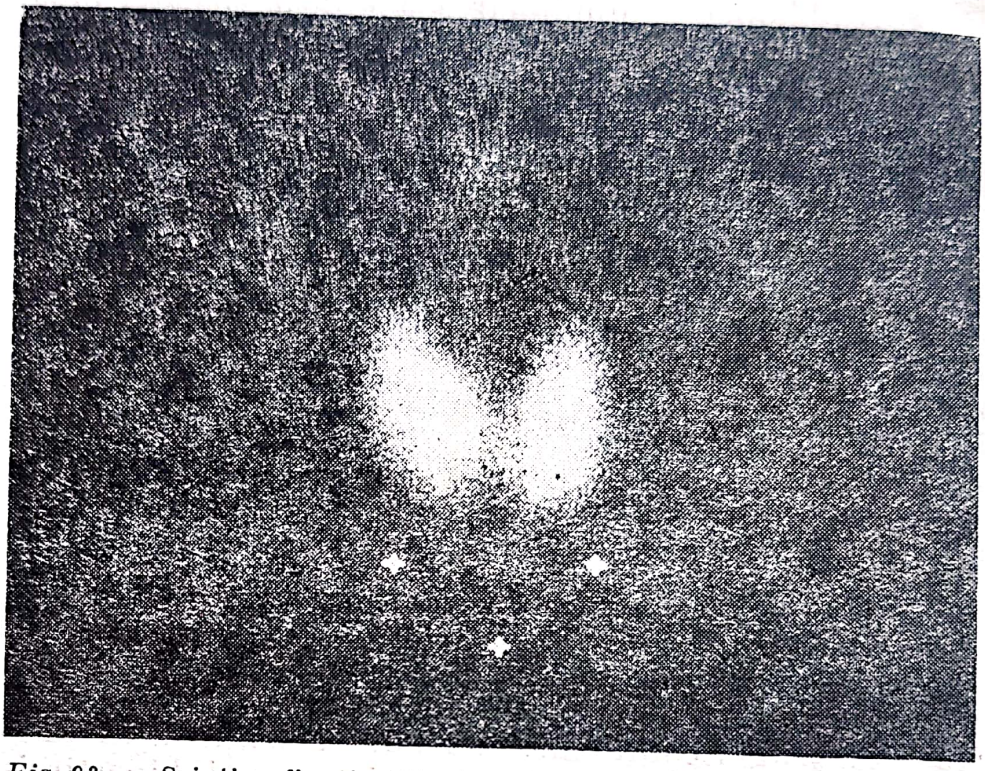

Fig. 93. — Scintigrafia tiroidiană : hipercaptare uniformă pe întreaga arie a glandei.

Guşa multiheteronodulară toxică

Este o formă de hipertiroidie cu caracteristicile semiologice ale guşii.

— Tiretoxicoza cu semne clinice şi de laborator de la moderate pînă la intense, apărute de regulă după vîrsta de 50 de ani.

Datorită vîrstei bolnavilor, tabloul clinic al tireotoxicozei este dominat de manifestările cardiovasculare.

— Guşă cu următoarele particularităţi :

● Hipertrofie de volum mare sau foarte mare, preexistentă apariţiei fenomenelor de tireotoxicoză.

Hipertrofia poate fi totală şi simetrică sau poate predomina la un lob.

Guşile mari se asociază cu tulburări mecanice de compresiune.

● Suprafaţa guşii este neregulată lăsînd să se palpeze formaţiuni nodulare, de obicei multiple, mici sau mari, renitente.

Scanned with OKEN Scanner

● Scintigrama tiroidiană: captare neuniformă a iodului marcat; zone circumscrise hipercaptante, alternînd cu zone circumscrise hipo- sau acaptante, toate pe un fond normo- sau hipocaptanat (fig. 94).

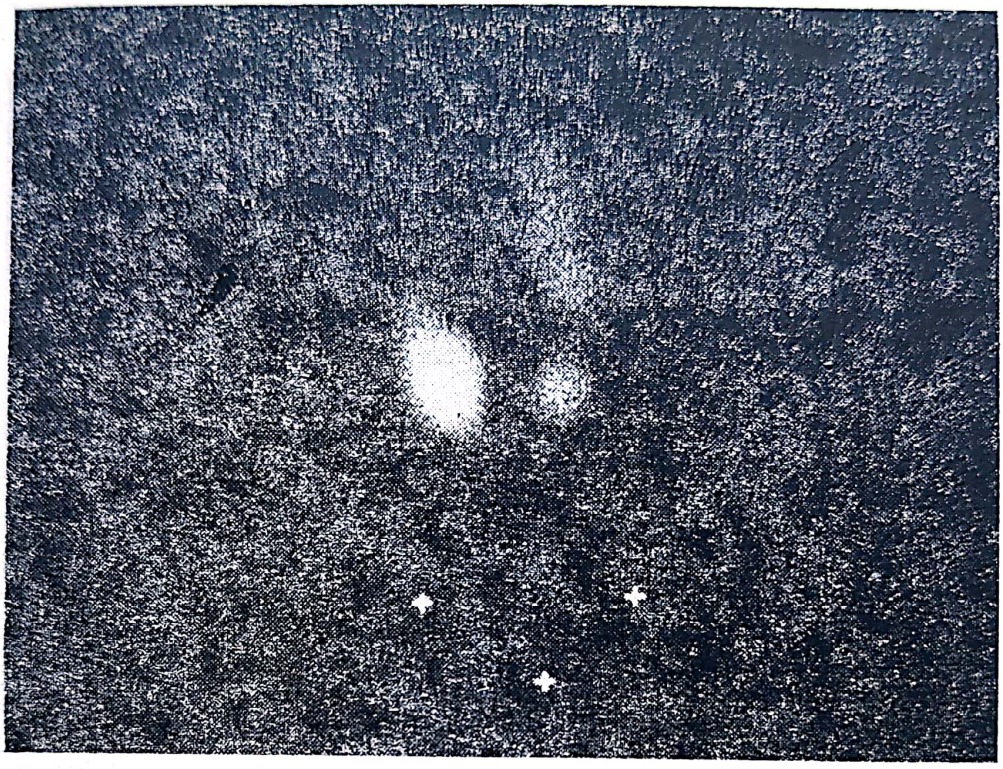

Fig. 94. — Scintigrafie tiroidiană: captare neuniformă, zone hipercaptante alternînd cu zone hipo- sau acaptante.

Adenomul toxic tiroidian (Plummer)

Este o formă clinică de hipertiroidie caracterizată prin:

— fenomene de tireotoxicoză foarte intense sau paroxistice, cu evoluţie rapidă spre organicizări de tipul cardiotireozelor şi al dereglărilor metabolice, cu pierdere mare în greutate, pînă la caşexie;

— formaţiune nodulară tiroidiană de mărimi apreciabile, interesînd o porţiune dintr-un lob sau un lob în totalitate, circumscrisă, renitentă.

— Scintigrafia tiroidiană stabileşte că formaţiunea nodulară depistată clinic este hipercaptantă, contururile sale detaşîndu-se net de restul parenchimului glandular care apare şters sau acaptant („nodul cald") (fig. 95). Mai poartă şi numele de nodul autonom toxic datorită independenţei sale de TSH-ul endogen.

— Hormonologic se poate constata discordanţă între valorile crescute ale T_3 şi T_4 şi valorile excesive ale

PBI-ului prin producerea, la nivelul adenomului, de iodoproteine nehormonale.

T_3-tireotoxicoza

Este o formă de hipertiroidie datorată creşterii în exclusivitate a triiodotironinei (T_3), apătură de obicei la vîrstnici.

Fig. 95. — Scintigrafie tiroidiană : adenom hipercaptant cu absenţa captării în restul ariei tiroidiene.

Clinic poate îmbrăca aspecte ale bolii Graves-Basedow, gușii multiheteronodulare sau adenomului toxic.

Semiologia de laborator este aceeaşi ca în formele clinice amintite, dar cu următoarele particularităţi : PBI este normal ; T_4 este normal, în schimb valorile T_3 sînt crescute.

T_4-tireotoxicoza

Reprezintă o hiperfuncţie tiroidiană prin creşterea exclusiv a tetraiodotironinei (T_4).

Ades apare în hipertiroidismul indus de iod sau în cel asociat unor boli netiroidiene severe.

Dozarea tiroxinei arată valori crescute în prezenţa T_3 plasmatic normal.

Hipertiroidia din tiroidite

Tiroiditele acute, subacute şi cronice se pot asocia, pe o perioadă scurtă a evoluţiei lor, cu fenomene de hi-

Scanned with OKEN Scanner

pertiroidism. În aceste cazuri la tabloul clinic se adaugă:

— fenomene de tiroidită specifice fiecărei forme clinice (v. „Tiroiditele");

— fenomene de tireotoxicoză frustă: de intensitate moderată și pasagere.

În tiroiditele acute și subacute, fenomenele de tireotoxicoză însoțesc debutul tiroiditei, așa-zisa tireotoxicoză tranzitorie, cu o durată de 4—6 săptămîni; sînt urmate în scurt timp de insuficiență tiroidiană.

În tiroiditele Hashimoto, hipertiroidita (hashitoxicoza) poate apărea pe fondul unei eu- sau hipotiroidii.

Hipertiroidia din neoplasmul tiroidian

Neoplasmul tiroidian asociază uneori — rar — fenomene fruste de hipertiroidie. Tabloul clinic este însă dominat de simptomatologia loco-lezională de neoplazie (v. „Neoplasmul tiroidian").

Hipertiroidiile prin țesut tiroidian ectopic

Sînt tireotoxicoze rare, datorate unui exces de hormoni tiroidieni secretați de țesutul tirodian situat în afara tiroidei cervicale.

— *Struma ovarii* se caracterizează prin:

- semne clinice și de laborator tipice tireotoxicozei;
- tiroida cervicală de volum normal, hipo- sau acaptantă;
- iodocaptarea ovariană pozitivă;
- examenul ginecologic evidențiază hipertrofia ovariană de mărime variabilă, de obicei unilaterală, care, la examenul morfo-patologic, se dovedește a fi ori o tumoare alcătuită exclusiv din țesut tiroidian, ori un chist dermoid în compoziția căruia, alături de alte varietăți de țesuturi teratomice, există și țesut tiroidian. Semnalăm ades asocierea tumoare ovariană-ascită.

Hipertiroidia paraneoplazică

Neoplasmele și în special coriocarcinoamele, mola hidatiformă și neoplasmul testicular de tip embrionar, producînd substanțe asemănătoare hormonului tireo-

Scanned with OKEN Scanner

trop hipofizar (TSH) sau *releasing*-factorul tiroidian (TRF), stimulează tiroida, determinînd fenomene clinice de tireotoxicoză, de intensitate variată, de obicei uşoare, în contrast cu valorile hormonale ades excesive şi absenţa guşii. Nu există explicaţie a discordanţei.

Tireotoxicoza iatrogenă

Tireotoxicoza iatrogenă, sau artificială, este o intoxicaţie exogenă a organismului cu hormoni tiroidieni.

Consumul abuziv de preparate tiroidiene (hormoni tiroidieni, extrase de tiroidă, pulbere de tiroidă etc.) determină fenomene de tireotoxicoză din care, firește, lipsesc : hipertrofia tiroidei şi exoftalmia ; iodocaptarea tiroidiană este blocată şi scintigrama tiroidei nulă, TSH scăzut, T_3-T_4 crescut.

Semnalăm de asemenea hipertiroidia indusă de iod (iod-Basedow) în zonele carenţate de iod, după 6—12 luni după administrarea produselor iodate. Hipertiroidia este de obicei tranzitorie.

Hipertiroidia prin exces de TSH

S-au descris cazuri de hipertiroidie de cauză hipofizară, prin secreţie excesivă de TSH singular sau asociat cu alţi tropi, sau prin rezistenţa TSH endogen (la hormonii tiroidieni).

Semnele clinice şi de laborator ale tireotoxicozei se asociază cu elemente ale sindromului tumoral sau ale tropilor asociaţi.

Hipertiroidia de cauză hipotalamică — prin TRH crescut — este o posibilitate nedemonstrată încă.

Hipertiroidia în raport cu vîrsta

Terenul, determinat de complexităţi neuroendocrine şi metabolice caracteristice vîrstei, face ca hipertiroidia să prezinte unele particularităţi legate de vîrsta apariţiei.

Hipertiroidia neonatală. Apare de obicei la copii născuţi din mame cu boala Basedow, afecţiunea avînd ades caracter tranzitoriu.

Scanned with OKEN Scanner

Simptomatologia clinică este moderată în ceea ce priveşte tireotoxicoza, oftalmopatia dominînd tabloul clinic.

Mamele acestor copii au de regulă nivelurile ridicate ale LATS-ului.

Hipertiroidia copilului. Tabloul clinic este dominat de tulburările neuropsihice, cardiace şi metabolice.

Hipertrofia tiroidiană este, în majoritatea cazurilor, primitivă şi moderată.

Forma clinică cea mai comună este hipertiroidia frustă, rareori boala Basedow.

Procesul de creştere este uneori influenţat: un puseu scurt de accelerare a creşterii, urmat de încetinirea ei precoce şi închiderea cartilajelor de creştere. Rareori copiii scad în greutate.

Hipertiroidia bătrînului. Simptomatologia hipertiroidiei este deseori disociată, apărînd ca tulburare de sistem sau aparat. Astfel, se poate manifesta ca:

— tulburare dominant cardiacă: tulburări de ritm, insuficienţă cardiacă etc.;

— tulburare dominant digestivă: anorexie, hiperdefecaţie, pierdere importantă în greutate etc.;

— tulburare dominant neuropsihică, evocînd involuţia însoţită de depresie, apatie etc.;

— asociată frecvent cu una sau mai multe boli netiroidiene.

În tabelul V sînt redate concordanţele şi discordanţele dintre formele clinice de hipertiroidie:

Tabelul V

Concordanţe şi discordanţe între formele clinice de hipertiroidie

Forma clinică	Intensitatea tireotoxicozei	Semne oculare	Guşa	Alte semne
Hipertiroidia frustă	+	+	Primitivă/Preexistentă Vol. = variabil Consist. = variabilă	RIC = + Scintrig. = uniformă T_3; T_4 = +
Boala Graves-Basedow	++	+++	Primitivă Vol. = moderat Consist. = rezistentă, uniformă	RIC = ++ Scintigr. = uniformă T_3, T_4 = ++ LATS = +

Tabelul V (continuare)

Forma clinică	Intensitatea tireotoxicozei	Semne oculare	Guşa	Alte semne
Guşa Basedowiată	++/+++	+/−	Preexistentă Vol. = variabil Constist.= renitentă, uniformă	RIC=++ Scintigr. = uniformă T_3, T_4 = ++
Guşa multiheterono-dulară toxică	++	+++	Preexistentă Vol. = variabil consist. multinodulară	RIC=++ Scintigr.=neunif. noduli calzi + noduli reci T_3, T_4 = ++
Adenomul toxic tiroidian	+++	−	Primitiv/Preexistentă Vol. = variabil Consist. = ferm.	RIC = +++ Scintigr. = nodul hipercaptant T_3, T_4 = +++
T_3-tireotoxicoza	++	+	Preexistentă Vol. variabil Uniformă/multinodulară	PBI = N T_4 = N T_3 = +++++
T_4-tireotoxicoza	+	−	Absenţă sau preexistentă Vol. = variabil Uniformă/multinodulară	T_4 = ++ T_3 = N
Prin exces TSH	+	−	Prezentă, uniformă, moderată	TSH=+ T_3+T_4 = + Modif. selare
Tiroiditele	±	−	Primitivă/preexistentă Sensibilă spontan/palpare	VSH=+++ T_3, T_4 = +
Neoplasmul tiroidian	±	−	Guşă dură, aderentă Ganglioni loco-regionali	
Paraneoplasmul	±	−	Ades absentă Rar moderată	RIC=++ Scintigr.= uniformă T_3, T_4 = ++
Iatrogen	±/ +/ ++	+/ −	Absentă (factice) Prezentă, uniformă sau polinodulară (cu iod Basedow)	RIC=nulă Scintigr. = nulă T_3, T_4=+

\+ moderat
++intens
+++ foarte intens
− absent
Vol. = volum
Consist. =consistenţă

Scanned with OKEN Scanner

Valoarea diagnostică a semnelor în hipertiroidie

A.	Semne ce exprimă creşterea metabolismului	
	astenie	90%
	termofobie	90%
	transpiraţii	90%
	slăbire	85%
	sete	80%
	polifagie	65%
	creştere ponderală	2%
B.	Semne cardiace	
	tahicardie	~98%
	palpitaţii	90%
	dispnee	75%
	fibrilaţie atrială	15%
C.	Guşă	
	suflu	~99%
	thryl sistolic	77%
D.	Semne oculare	
	retracţie palpebrală	70%
	exoftalmie adevărată (Basedow 100%)	50%
	hiperlacrimaţie	
	senzaţie de disconfort ocular	54%
E.	Semne digestive	
	tranzit accelerat	33%
F.	Semne nervoase şi musculare	
	nervozitate	99%
	tremurături	95%
	tulburări de somn-insomnii	82%
	fenomene miasteniforme	75%
G.	Semne diverse	
	vitiligo	7%
	prurit	2%
	ginecomastie	1%

Criza tireotoxică

(encefalopatia tireotoxică)

Accidentul acut ce poate apărea în cursul evoluţiei tireotoxicozei, după boli intercurente, stresuri, tratamente incomplete sau întrerupte ori după cura chirur-

gicală fără pregătire prealabilă, a fost descris în 1935 de Zondek sub denumirea de „encefalopatie tireotoxică".

Simptomatologia este consecința intoxicării masive și bruște cu hormoni tiroidieni a întregului organism, în special a sistemului nervos central, asociată cu prăbușirea funcției corticosuprarenalei.

Semiologia clinică

Tulburări somato-viscerale :

— tegumentele sînt intens colorate, roșiatice, transpirate;

— hipotonie musculară extremă;

— accentuarea fenomenelor oculare;

— creștere bruscă a volumului tiroidei;

— dispnee;

— hipertermie — cu valori foarte mari —, valori ale temperaturii de 41°—42° sînt obișnuite;

— tulburări digestive cu :

- dureri abdominale difuze;
- grețuri, vărsături;
- scaune frecvente (12—13/zi);
- subicter sau icter;
- hepatomegalie

— tulburări cardiovasculare :

- modificări de ritm severe, tahicardie (150—200 bătăi pe minut), fibrilație atrială;
- inițial hipertensiune arterială cu valori mari, urmată de prăbușire tensională, colaps vascular.

Tulburările neuropsihice domină tabloul clinic, ceea ce îndreptățește numele de encefalopatie tireotoxică :

— agitație psihomotorie extremă;

— halucinații (auditive, vizuale);

— stări delirante;

— stări confuzionale.

La bătrîni se poate manifesta cu :

— hipotonie generalizată;

— apatie;

— stare de prostrație.

Dacă nu se aplică tratamentul adecvat, boala evoluează rapid către exitus.

Scanned with OKEN Scanner

Insuficienţa tiroidiană

Expresia clinică a insuficienţei biosintezei de hormoni tiroidieni, a transportului şi/sau a recepţiei acestora este hipotiroidia.

Maladia este frecventă, mai ales la sexul feminin; debutul se poate situa în orice moment al vieţii, cu incidenţa maximă între 40 şi 60 de ani, îmbrăcînd intensităţi diferite, de la forma frustă pînă la forma severă, denumită de Ord, în 1874, *mixedem*.

Formele clinice ale insuficienţei tiroidiene se pot clasifica după locul leziunii, momentul apariţiei bolii, prezenţa sau nu a guşii, etiologie.

După locul leziunii :

a) Insuficienţa tiroidiană secundară :

— diencefalică;

— hipofizară.

b) Insuficienţa tiroidiană primară.

c) Insuficienţa tiroidiană periferică.

După momentul apariţiei :

a) Insuficienţa tiroidiană congenitală.

b) Insuficienţa tiroidiană dobîndită.

Prezenţa guşii :

a) Insuficienţa tiroidiană cu guşă.

b) Insuficienţa tiroidiană fără guşă.

Pornind de la aceste criterii şi ţinînd seama că insuficienţele tiroidiene secundare se încadrează în patologia hipotalamo-hipofizară, vom descrie insuficienţa tiroidiană primară.

Insuficenţa tiroidiană primară

Congenitală

a) Cu guşă

— cretinism sporadic — prin defecte enzimatice;

— cretinism endemic — stadiul neuropat al distrofiei endemice tireopate (DET);

— consum de antitiroidiene la gestante.

b) Fără guşă

— mixedemul congenital prin disgenezie sau agenezie tiroidiană (factori disembrioplastici, genetici etc.).

Dobîndită

a) Cu guşă

— insuficienţa tiroidiană din DET;

— după tratament cu antitiroidiene;

— după ingestie de substanţe guşogene;

Scanned with OKEN Scanner

— transformări tumorale, unice sau multiple, benigne sau maligne; metastaze;

— infecţii acute sau cronice;

— procese autoimune.

b) Fără guşă

— iatrogene, după tiroidectomie; radioiod, radioterapie;

— procese autoimune;

— tratamente masive şi îndelungate cu produse cortizonice;

— atrofie idiopatică.

Insuficienţa tiroidiană primară dobîndită poate fi tranzitorie sau permanentă. Hipotiroidia tranzitorie se descrie în evoluţia unor cazuri cu tiroidită subacută, în perioada administrării antitiroidienelor de sinteză, la întreruperea unui tratament prelungit cu hormoni tiroidieni, după corticoterapie sau derivaţi de litiu.

Insuficienţa tiroidiană periferică

a) Prin tulburări de transport:

— tulburări cantitative şi/sau calitative ale TBG (*Thyroxine Binding Globulin*);

— tulburări hepatice şi nefretice.

b) Prin tulburări de utilizare periferică:

— tulburări congenitale

● tulburări de convertire a T_4 în T_3 (tulburări enzimatice);

— tulburări dobîndite

● prin inactivarea crescută (antagonişti biochimici, hiperestrogenism);

● prin sindroame hipometabolice (alcoolism cronic, intoxicaţii cu Pb, Co, Li).

La originea acestor tulburări pot sta o cauză genetică, medicamentoasă (cortizonice, antitiroidiene, betablocante etc.) şi carenţe proteice severe.

Simptomatologia este complexă, consecinţă a minusului hormonilor tiroidieni asupra unor sisteme şi organe, cît şi a dereglărilor endocrine survenite în corelaţiile interglandulare şi interhormonale. Aspectul este diferit, în funcţie de momentul în care debutează boala şi de intensitatea insuficienţei tiroidiene (sau a hipotiroidiei).

Scanned with OKEN Scanner

Insuficiența tiroidiană primară a adultului

Semnul caracteristic al insuficienței tiroidiene este edemul mucos, infiltrație mucopolizaharidică cu particularități specifice :

— este generalizat interesînd : tegumentele, mucoasele, seroasele, interstițiile, cavitățile ;

— este ferm, elastic și deci :

● nu este decliv — nu-și modifică sediul în raport cu poziția corpului ;

● nu formează godeu — amprenta persistentă apărută prin presiune mecanică ;

● nu permite formarea pliului cutanat.

Prezența edemului mucos și a celorlalte tulburări proprii insuficienței tiroidiene (tulburările circulatorii, metabolice etc.) modifică morfologia bolnavului și fac să apară o vastă semiologie cu caracter specific bolii,

Tegumentele

● Groase, uscate, lipsite de luciu, aspre, reci, parcă pudrate (datorită unei descuamații fine, furfuracee).

Și mai evidente apar îngroșarea, descuamarea și asprimea lor la coate, genunchi, călcîie.

● Culoarea lor este palid-gălbuie, ceroasă și uneori carotinodermică, mai ales la palme și plante.

● Ades tulburări trofice, dermatite, dermatoze, micoze.

● La extremități tegumentele sînt reci și cianotice.

Pilozitatea

● Părul capului este aspru, lipsit de luciu (mat), pare prăfuit și murdar (descuamație abundentă a pielii capului), crește lent, cade repede rărindu-se diseminat, albește precoce ;

● sprîncenele se răresc mai ales în jumătatea lor externă, unde părul este practic dispărut (semnul Hertoghe) ;

● pilozitatea corporală absentă, tegumentele sînt glabre ;

● pilozitatea sexuală și mai ales cea pubiană și axilară mult rărită.

Unghiile

● Sînt groase, mate, striate, lamelare, casante, cresc încet ;

● periunghial apar ades tulburări trofice, eczeme, leziuni micozice (fig. 96).

Scanned with OKEN Scanner

Fig. 96. — Leziuni ale unghiilor în mixedem.

Faciesul

● Obrajii umflaţi, şanţurile labio-nazale şterse, contur rotund, aspect împăstat — facies în „lună plină“ (fig. 97);

Fig. 97. — Aspectul faciesului în mixedemul adultului.

● pleoapele sînt groase, edemaţiate şi îngustează fanta palpebrală;

● privirea este ştearsă, fără adresă;

Scanned with OKEN Scanner

Fanta pensată și privirea rătăcită dau impresia de facies adormit, somnolent;

- nasul este îngroșat la rădăcină și cu narinele etalate;
- buzele sînt groase, răsfrînte, cu lizereul dispărut (macrocheilie).

Gîtul

Gîtul este rotunjit și fals scurtat, prin îngroșare, dînd aspectul de cap înfundat în trunchi.

Toracele

- Fosele supraclaviculare dispar și apar reliefate „în dom" prin depunere de țesut pseudoadipos;
- reliefurile osoase (claviculă, stern, coaste) se șterg, toracele apărînd bine capitonat cu țesut păstos, globulos.

Abdomenul

- Abdomenul este moale, cu tegumentele pufoase și musculatura hipotonă: în ortostatism bombează, în decubit dorsal se etalează — „abdomen de batracian";
- ades puncte de herniere sau dehiscențe mai largi ale mușchilor abdominali.

Extremitățile

- Mai ales mîinile și picioarele sînt îngroșate, cu degetele cilindrice și boante: țesutul subcutanat infiltrat;
- reci, sensibile la frig, adesea cianotice.

Tulburări musculare

- Absența reliefurilor musculare;
- uneori aspect hipertrofic — pseudohipertrofie prin infiltrație;
- asociere de pseudohipertrofie cu miotonie (sindrom Hoffman), în special la copil;
- mioedem la pensarea mușchiului, în cazurile severe;
- forța musculară diminuată, contracția înceată și dureroasă cu revenire lentă, uneori mioclonii.

Tulburări osteo-articulare

- Articulațiile sînt mărite de volum, dureroase spontan sau la mobilizare;
- uneori se formează lichid intraarticular (sinovial);
- în caz de fracturi osoase, consolidarea este deficitară, prelungită și urmată uneori de pseudoartroze.

Tulburări respiratorii

- Toracele este globulos, prin infiltrația tegumentelor și musculaturii;

Scanned with OKEN Scanner

● funcțional, apare scăderea numărului excursiilor respiratorii (bradipnee);

● sînt frecvente inflamațiile căilor respiratorii, trenante și cu receptivitate diminuată la tratamentele curente (prin infiltrația muscoasei bronșice);

● în formele severe se constată exsudat pleural bilateral (pleurezie mixedematoasă).

Tulburări cardiovasculare

● Matitatea cardiacă este mărită (cardiomegalie), uneori impresionant, cu imagine de cord „în carafă" (fig. 98). Este consecința infiltrației mușchiului cardiac, a dilatației lui, dar în special și hotărîtor a exsudatului pericardic (pericardită mixedematoasă);

● zgomotele cardiace sînt asurzite;

● bradicardia există de regulă, ritmul cardiac situîndu-se între 40 și 50 bătăi pe minut;

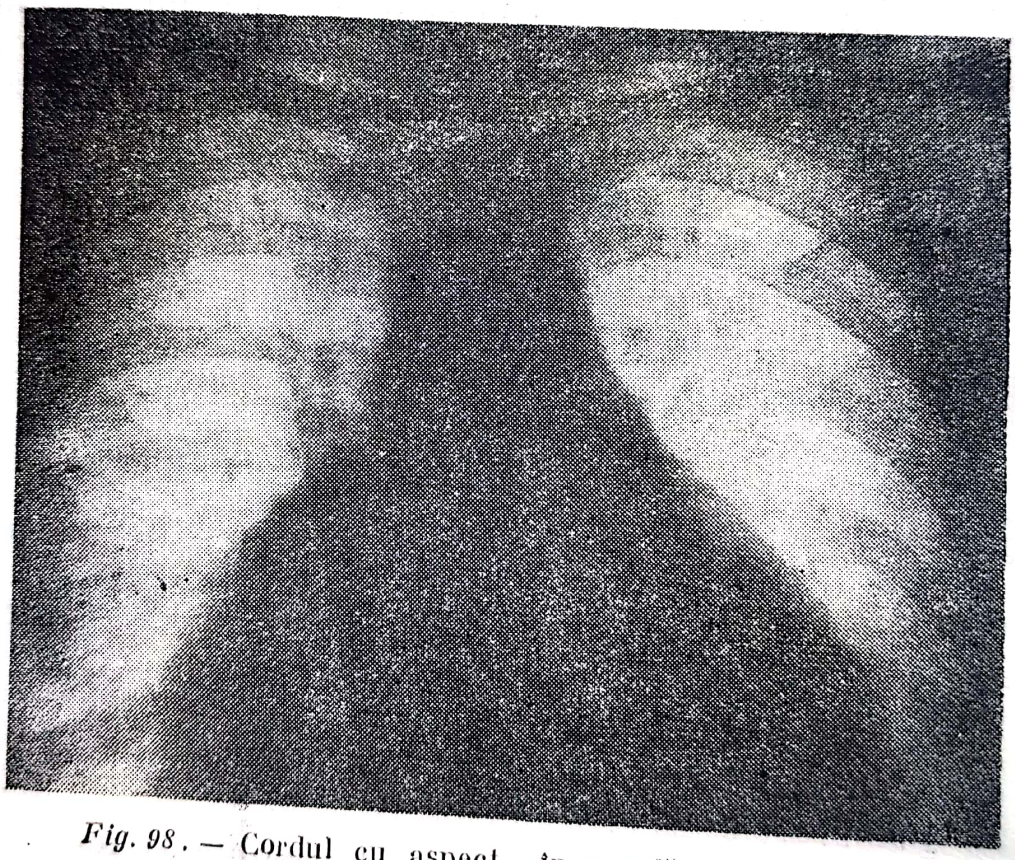

Fig. 98. — Cordul cu aspect „în carafă" în mixedem.

● se descriu precordalgii pînă la adevărate crize anginoase, cu iradiere specifică și anxietate, infarctul miocardic fiind una din cauzele frecvente de mortalitate;

● hipertensiunea arterială este adesea prezentă, cu valori mari, în special ale minimei, rezultînd o pensare a tensiunii diferențiale;

Scanned with OKEN Scanner

● cordul se poate decompensa, insuficienţa cardiacă fiind o complicaţie frecventă;

● la periferie se constată tulburări circulatorii de tip arteritic, cu diminuarea pulsului la artera pedioasă, poplitee, cu tulburări trofice (ulcere).

Tulburări digestive

Prezenţa tulburărilor digestive este regula, chiar în formele minore de insuficienţă tiroidiană:

● cavitatea bucală: limba este mare, împăstată, geografică, cu amprente dentare prezente şi adînci (macroglosie);

● gingiile sînt palide, infiltrate şi inflamate (pioree);

● dentiţia este cariată, cu coeficient ridicat de abraziune, smalţ mat, cu mobilizarea dinţilor, fracturi de col, multiple resturi radiculare, pulpite, abcese;

● frecvent — inflamaţie parodontală cu apariţia de parodontopatii cronice şi pierderea în cele din urmă a dinţilor;

● foarte des se constată hipertrofie amigdaliană şi vegetaţii adenoide;

● glandele salivare sînt infiltrate, cu secreţie diminuată, vîscoasă, nereuşind să-şi efectueze rolul de igienizare a cavităţii bucale. Se citează cazuri de litiază salivară;

● modificările descrise explică tulburările de masticaţie şi deglutiţie;

● sînt prezente tulburările de tip dispeptic cu apetit diminuat, digestie lentă, balonări, meteorism;

● constipaţia este constantă. Tulburările sînt consecinţa modificărilor de secreţie (hiposecreţie) şi a bradikineziei digestive. Uneori apar fenomene de ileus paralitic;

● apar tulburări de disconfort hepatic prin atonia veziculei biliare, colecistopatii cronice şi litiază biliară;

● în cazurile grave găsim revărsare de lichid în peritoneu — ascită mixedematoasă — care, asociată cu exsudatul pleural, pericardic şi sinovial, constituie o adevărată anasarcă mixedematoasă, asemănătoare cu anasarca din suferinţele renale, dar care nu cedează decît la tratamentul substitutiv tiroidian.

● abdomenul este flasc — „abdomen de batracian" —, cu hipotonie musculară care explică apariţia dehiscenţelor, herniilor hiatale, ombilicale şi inghinale, eventraţiilor.

Scanned with OKEN Scanner

Tulburări renale

Clinic semnele sînt sărace.

Se descriu micţiuni rare şi cantitativ reduse. Apariţia tulburărilor de tipul insuficienţei renale, cu albuminurie, azotemie moderată, uneori hematurie microscopică cu cilindri granuloşi, poliurie şi urini cu densitate scăzută, este rară şi survine ca o consecinţă a nefroangiosclerozei mixedematoase.

Tulburările neuropsihice

— Constante, caracteristice şi severe, constau în încetinirea — bradipsihie — tuturor elementelor care alcătuiesc activitatea nervoasă superioară.

● Somnul : profund tulburat — bolnavii manifestă o tendinţă irezistibilă la somn, o somnolenţă permanentă, predominant diurnă. Adorm uşor, somnul este greu, prelungit, se trezesc cu dificultate şi cu senzaţia de somn nesatisfăcător ;

● atenţia este greu de fixat din cauza fatigabilităţii şi lipsei de interes ;

● voinţa este diminuată, uneori chiar absentă (abulie) ;

● afectivitatea : indiferenţă, lipsă de participare şi dezinteres faţă de evenimentele personale, familiale, sociale etc. ;

● emotivitatea : reacţii emotive scăzute sau absente (apatie) ;

● memoria : variate şi importante tulburări de memorie ;

● amnezia evenimentelor recente (amnezia anterogradă) dar şi a celor trecute (amnezie retrogradă). Ştergerea amintirilor se face progresiv : dispar mai întîi cele recente, apoi treptat-treptat, cele vechi. De pildă, dacă bolnavul este poliglot, el începe „să uite“ limbile cunoscute în ordinea inversă celei în care le-a învăţat, deci începînd cu cea mai recentă ;

● dezorientare în ceea ce priveşte desfăşurarea evenimentelor în timp şi a localizării lor în spaţiu ;

● inteligenţa nu pare să fie viciată dar ideaţia este lentă. De exemplu bolnavul este capabil să rezolve corect o problemă de matematică dar într-un timp mult mai îndelungat decît omul normal.

Ca o consecinţă a acestei *bradipsihii* survin tulburări şi în redarea concretă, în materializarea funcţiilor psihice superioare. Astfel :

● Vorbirea este lentă — bradilalie —, rară, tărăgănată, cu vocabular redus, cu lapsusuri (tulburări de ideaţie, deficit de memorie etc.).

Scanned with OKEN Scanner

Vocea este moale, astenică, șoptită, rugoasă, cavernoasă, împleticită, cu articulație defectuoasă (macroglosie, infiltrare mixedematoasă a coardelor vocale etc.).

● Scrisul este infantil, fără punctuație, lăbărțat, cu literele prost desenate, cu cuvinte sau litere absente;

● Gestica este lentă, făcută cu încetinitorul (bradikinezie), lipsită de abilitate, inadecvată sau fără adresă;

● Mimica inexpresivă (amimie), faciesul este imobil, stupid.

— Tulburările psihice — de care bolnavul este conștient — pot determina: depresiune, anxietate, izolare sau pot îmbrăca intensități de gradul psihozelor.

Tulburări senzoriale

Consecință a infiltrației edematoase, a tulburărilor trofice, a sclerozării și senescenței precoce, tulburările senzoriale afectează:

● văzul: scăderea acuității vizuale, astenia ochiului, apariția precoce a cataractei;

● auzul: diminuarea acuității auditive (hipoacuzie), înfundarea urechilor, acufene;

● mirosul: scăderea sau dispariția mirosului (hipo- sau anosmie);

● sensibilitatea termică: bolnavilor le este permanent frig (frilozitate), chiar atunci cînd temperatura ambiantă este semnificativ crescută.

Tulburări neurologice

— Reflexele osteo-tendinoase: contracție normală sau lentă cu relaxare prelungită, uneori absente;

— fenomene polinevritice sau nevralgii ale facialului, trigemenului, sciaticului, intercostalilor etc., tulburări care în formele severe pot determina: ataxie, adiadocokinezie, nistagmus etc.

Tulburări secretorii

● Hiposudorație — bolnavii nu transpiră nici la temperaturi ridicate;

● hiposialie cu uscarea gurii, formare de detritus bucal, halenă fetidă;

● hipolacrimație;

● hiposeboree, ce determină aspectul mat, lipsit de luciu al pielii și părului.

Loja tiroidiană

Inspecția, palparea și percuția lojii tiroidiene pot evidenția elemente semiologice importante, și anume:

● Prezența gușii de diferite dimensiuni, de la gușa doar palpabilă, la guși gigante care ocupă loja tiroidi-

Scanned with OKEN Scanner

ană sau sînt situate cervico-toracic. Alteori, tiroida nu se palpează.

- Prezenţa adenopatiei, în general latero-cervicală.
- Prezenţa nodulilor, unici sau multipli.
- Prezenţa cicatricelor după tiroidectomie.

Se apreciază consistenţa, de la elastic la lemnos, şi sensibilitatea.

Tulburări endocrine asociate

În mixedemul prin leziune primară, cu timpul şi dacă nu se aplică tratamentul substitutiv, apar o serie de tulburări ale funcţionalităţii şi morfologiei celorlalte glande endocrine.

Hipofiza

Semnalăm în cazurile netratate vreme îndelungată modificări selare, prin hiperplazia de reacţie a celulelor tireotrope şi transformarea adenomatoasă a hipofizei cu apariţia semnelor clinice ale sindromului tumoral hipofizar. Este o consecinţă a deblocării TSH prin absenţa *feed-back*-ului.

TSH în exces explică multe manifestări clinice, ce au drept consecinţă infiltraţia, element ce face diagnosticul diferenţial cu insuficienţele de tip hipotalamo-hipofizar. În aceste forme TSH este scăzut sau absent, infiltraţia lipsind.

Paratiroida

Paratiroida poate fi afectată direct sau secundar, după tiroidectomie sau ca o consecinţă a tulburărilor de absorbţie şi a *turnover*-ului scăzut al calciului.

Se descriu parestezii, elemente de tip spastic de diferite grade etc.

Corticosuprarenala (CSR)

— Lipsa hormonilor tiroidieni scade potenţialul funcţional al corticosuprarenalei.

— Se descrie dubla leziune de origine autoimună, tiroidiană şi corticosuprarenală (sindromul Schmidt).

În aceste cazuri, tabloului clinic descris i se adaugă semne de hiposuprarenalism, cu accentuarea astheniei şi adinamiei, pigmentaţie, fenomene de hipoglicemie. Atragem atenţia că în aceste cazuri conduita terapeutică este dificilă.

Tonusul funcţional al CSR este scăzut în mixedem şi devine manifest în special în condiţii de stres.

Pancreasul

Arareori se instalează tulburări ale homeostatului glicemic.

Diabetul zaharat este descris în 5% din cazuri ca o consecinţă a angiosclerozei pancreatice.

Ovarul

● Apar tulburări ale ciclului menstrual, frecvent menometroragii, mai rar spaniomenoree şi amenoree.

● Se descriu tulburări ale dinamicii cu diminuarea pînă la dispariţie a libidoului, frigiditate, indiferenţă sexuală.

● Fertilitatea este alterată, mult scăzută, pînă la sterilitate, cu frecvente avorturi spontane.

● Organele genitale pot prezenta : infiltraţia labiilor, vulvă palidă-carotenică, vagin flasc, cu pereţi îngroşaţi şi mucoasa palidă.

● Secreţia vaginală vîscoasă, grunjoasă, formată în special din celule vaginale descuamate.

● Uterul, frecvent la limita superioară a normalului, are consistenţă flască.

Testicului

● Apar tulburări progresive ale dinamicii sexuale, cu erecţie greoaie şi incompletă, ejaculare tardivă sau absentă. Apetitul sexual este diminuat.

● Testiculele îşi micşorează volumul, devin hipotrofice, cu consistenţa şi sensibilitatea diminuate, cu oligoastenospermie, sterilitate.

Insuficienţa tiroidiană primară congenitală

Semnele clinice în mixedemul congenital îmbracă paroxismul, suferinţa avînd caracter mai profund şi mai sever, iar tabloul clinic fiind dominat de tulburările de creştere şi de grava afectare neuropsihică.

— Maladia este consecinţa ageneziei sau disgeneziei tiroidei, a tulburărilor enzimatice din procesul de biosinteză a hormonilor tiroidieni sau este manifestarea clinică apărută la descendenţii celor cu carenţe severe şi de durată în iod.

— Mixedemul congenital se recunoaşte greu la naştere, căci datorită acţiunii de suplinire a hormonilor materni, semnele devin evidente mai tîrziu, frecvent şi pregnant după ablactare.

— La naştere aspectul pare normal, cu greutatea la limita superioară a normalului.

— Ca prime semne orientative amintim hernia ombilicală şi/sau inghinală şi prezenţa guşii (în cele de origine genetică-enzimatică).

Rapid, simptomatologia se conturează şi face posibilă stabilirea diagnosticului pozitiv, ea fiind consecinţa tulburărilor de creştere şi diferenţiere a copilului.

— Mişcările copilului devin din ce în ce mai lente, mai puţine, fără scop. Suptul se desfăşoară cu dificultate.

— Copilul ţipă rar, „fără convingere", e prea liniştit.

— Curba termică este mai joasă.

— Curba creşterii ponderale se menţine staţionară sau depăşeşte normalul, iar curba creşterii staturale rămîne constant staţionară.

Aspectul copilului bolnav este neconfundabil:

— capul mare şi lat, cu partea anterioară a craniului puţin dezvoltată, protuberanţa occipitală externă absentă; fontanelele şi suturile craniene se închid tîrziu comparativ cu individul normal;

— fruntea e joasă, trapezoidală;

— ochii sînt mici, enoftalmici, cu hipertelorism;

— nasul este mic, gros, trilobat, înfundat la rădăcină (nas în şa);

— gura este mare, cu buzele groase, răsfrînte (macrocheilie), întredeschise, ce lasă să se vadă limba mare, infiltrată, geografică (macroglosie);

— ritmul de apariţie a dinţilor este afectat: întîrzieri severe în erupţie, malformaţii dentare, tulburări trofice. Deseori persistă prima dentiţie. Dentiţia definitivă apare tardiv, este incompletă, cu malformaţii radiculare;

— faciesul este în totalitate infiltrat, inexpresiv;

— gîtul gros, lipsit de reliefuri, pare scurtat;

— toracele are aspect globulos, frecvent cifoză şi scolioză;

— abdomenul, „de batracian" este mare, lăţit, flasc, prezentînd frecvent hernie ombilicală, constipaţie severă (fig. 99);

— membrele sînt scurte, groase, curbate. Deseori copilul prezintă luxaţie congenitală a şoldului, uni- sau bilateral (luxaţie cretinoidă).

Datorită tulburărilor de osificare — întîrzierea apariţiei nucleilor de osificare şi calitatea inferioară a acestora — rezultă o disarmonie severă între segmente (capul prea mare în raport cu trunchiul şi membrele) (fig. 100, 101).

Scanned with OKEN Scanner

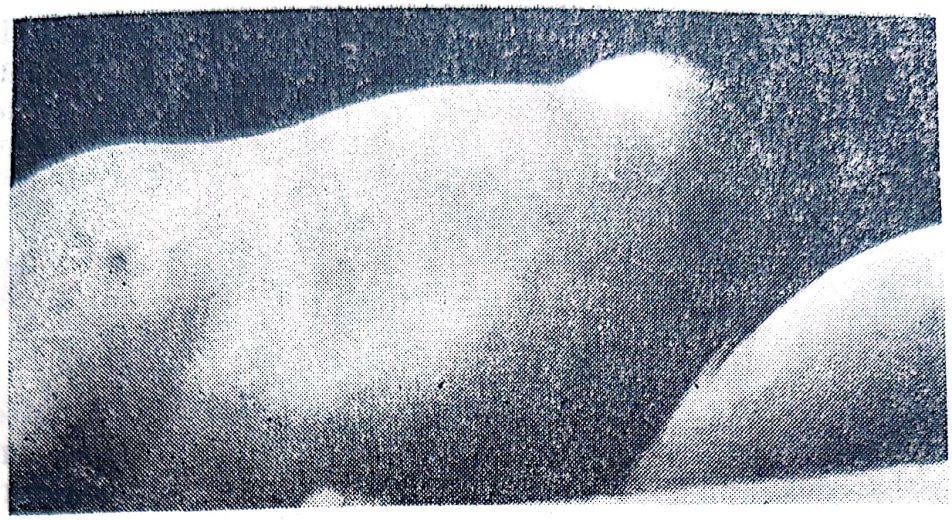

Fig. 99. — Mixedem congenital cu hernie ombilicală.

Fig. 100. — Nanismul din mixedemul congenital (fetiță în vîrstă de 3 ani).

Fig. 101. — Mixedem congenital cu hernie inghino-scrotală.

Scanned with OKEN Scanner

— Creşterea staturală este de asemenea afectată, deficitară, înceată. Se realizează în final nanismul mixedematos disarmonic (înălţimea cu 20—30% mai mică faţă de normal), disarmonic între înălţime şi greutate, între segmentele corpului, între vîrsta cronologică şi dezvoltarea psiho-intelectuală.

— Tegumentele sînt groase, infiltrate, palide, uneori cu aspect gelationos, pilozitatea capului rară, cea corporală absentă.

— Transpiraţia este redusă sau chiar absentă, iar temperatura corpului se situează sub valorile obişnuite.

— Musculatura este hipotonă, uneori pseudohipertrofică cu mioedem la pensare, cu contracţie deficitară dureroasă şi revenire lentă.

— Pulsul este bradicardic, de amplitudine mică.

La tabloul somatic descris se adaugă tulburările neuropsihice, de intensitate maximă, tulburări fără de care tabloul nu ar fi patognomonic.

— Bolnavii sînt somnolenţi, absenţi la ceea ce se întîmplă în jurul lor. Nu se pot provoca reflexele de prindere şi agăţare.

— Motilitatea este redusă : copiii nu se ridică, nu merg, nu se alimentează singuri.

— Vorbirea nu apare sau apare tardiv şi este deficitară — copilul nu înţelege limbajul vorbit sau mimat.

— Alterarea profundă a dezvoltării şi diferenţierii sistemului nervos duce la deficite grave — diverse grade de idioţie —, la care se pot adăuga surditate, surdomutitate, bîlbîială etc., existenţa individului fiind deseori redusă la viaţa pur vegetativă.

Accentuăm că tulburările neuropshice sînt irecuperabile dacă tratamentul substitutiv nu este început înaintea încheierii procesului de mielinizare (la cca 18—24 de luni) (fig. 102).

— Ca ultim element semnalăm defectuozitatea sexualizării. Organele genitale rămîn infantile, iar pubertatea nu se instalează sau survine tardiv, incomplet şi disarmonic.

Mixemul infantil

Este o formă clinică cu atît mai gravă, cu cît a debutat la o vîrstă mai fragedă.

Manifestări clinice : tulburări de creştere şi diferenţiere în concordanţă cu vîrsta cînd apare insuficienţa, de la aspectul asemănător cu cel din mixedemul conge-

Scanned with OKEN Scanner

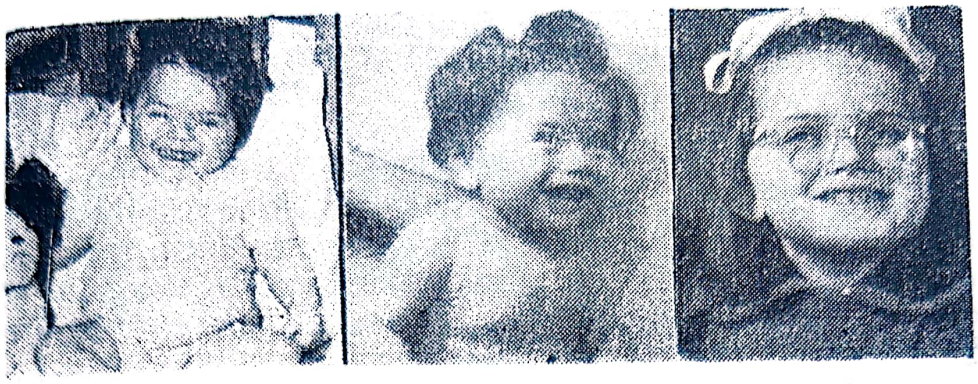

Fig. 102. — Mixedem congenital tratat (fotografii la vîrsta de 12 luni, 16 luni şi 5 ani).

nital, pînă la cel din insuficienţa tiroidiană a adultului. Amintim existenţa tulburărilor procesului de sexualizare cu pubertate tardivă şi incompletă.

Semiologia de laborator

În completarea semiologiei clinice a insuficienţei tiroidiene, examenele de laborator aduc date despre modul în care este afectată morfo-funcţional tiroida şi mecanismul care a produs tulburarea tiroidiană — prin demonstrarea locului afectat — : primitiv tiroidian sau secundar, prin leziune hipotalamo-hipofizară.

Investigarea morfologică a tiroidei

— *Scintigrama tiroidei* va proiecta imaginea tiroidei, a dimensiunilor sale sau absenţa sa, cu diminuarea sau lipsa captării globale sau zonale a iodului.

— *Kewexul* tiroidian — asemănător scintigrafiei — nu necesită administrarea prealabilă a iodului.

— *Ultrasonograma* permite localizarea şi măsurarea exactă a porţiunilor din tiroidă care prezintă modificări morfologice ; completează scintigrafia, furnizînd date despre conţinutul formaţiunilor nodulare nefuncţionale (pline sau chistice).

— *Termografia* — asociată cu scintigrama — dă date asupra potenţialului malign sau benign al zonelor necaptante.

— *Biopsia tiroidiană* este utilă pentru diagnosticul pozitiv al cauzei insuficienţei tiroidiene provocată de noduli maligni, benigni sau tiroidite.

Scanned with OKEN Scanner

Teste de apreciere directă:

a) *Capacitatea de a capta iodul*

Radioiodocaptarea. În hipotiroidismul dobîndit valorile sînt constant și sever scăzute. În unele forme de mixedem congenital cu gușă, valorile pot fi normale sau crescute (valori normale la 2 ore : 12±5%; la 24 ore : 25±5%).

Valori scăzute ale radioiodocaptării se constată și în tiroidite sau prin saturarea organismului cu iod.

b) *Capacitatea de a livra în circulație hormoni tiroidieni*

— *PBI* (*Protein Bound Iodine*) — dozarea iodului proteic este valabilă la indivizii care nu au primit iod în cursul săptămînilor anterioare examinării (medicamentos sau alimentar).

În insuficiența tiroidiană valorile sînt scăzute sub 4% (valori normale 4—8%).

O serie de factori modifică în minus valorile iodemiei, fără a fi expresia unei deficiențe a funcției tiroidiene. De exemplu : valori scăzute ale TBG de origine ereditară, diminuarea legării tiroxinei de TBG dată de excesul de androgeni, anabolizante, glucocorticoizi, în tratamentul cu difenil-hidantoine, diuretice mercuriale, salicilați, în sindromul nefrotic sau ciroză.

— *Tiroxina serică* (T_4-RIA) — valorile normale sînt de 5,5—14 μg.

Este scăzută în insuficiența primară și secundară tiroidiană, de asemenea în gușa endemică.

— Valorile pot fi alterate și în cazul modificării capacității de legare a proteinelor și depind de concentrația TBG serice. Valorile scăzute se constată după tratamente cu androgeni, anabolizante steroidice, corticoizi. Valorile nu sînt alterate în cazul absorbției excesive de iod exogen.

— *Triiodotironina serică* (T_3-RIA). Valorile normale sînt de 84—200 ng%. Ele concordă în general cu T_4.

— *Dozarea cantitativă a tiroxinei libere* (FT_4) *și triiodotironinei libere* (FT_3) — măsoară fracțiunea activă a hormonilor tiroidieni și reflectă cel mai exact producția tiroidiană.

În hipotiroidie valorile sînt scăzute.

Scanned with OKEN Scanner

Teste de apreciere indirectă a funcţiei tiroidiene prin modificările produse în :

a) *Metabolismul lipidic*

— Colesterolemia are valori totdeauna crescut.

— Beta-lipoproteinele sînt crescute şi scade raportul beta/alfa-lipoproteine.

— Hipertrigliceridemie.

Intensitatea sindromului hiperlipemic este direct proporţională cu gradul insuficienţei tiroidiene. Poate fi considerat un semn de evoluţie a bolii sau al eficienţei tratamentului substitutiv.

b) *Metabolismul glucidic*

— Glicemia *à jeune* scăzută la sau sub limita inferioară a normalului.

— Curba de hiperglicemie provocată plată şi cu valori scăzute.

c) *Metabolismul bazal*. Valorile normale se plasează între 0 şi 15%. Valorile scad în hipotiroidie, indiferent de locul leziunii, în insuficienţa corticosuprarenală, în sindromul nefrotic, nefroza lipoidică sau după tratament cu sedative, antitiroidiene, corticoizi în doze mari.

d) *Modificări enzimatice*

— Creatinfosfokinaza este crescută (valori normale 1,3—1,8 u.).

— Lactatdehidrogenaza este de asemenea crescută.

— Transaminazele glutampiruvică şi oxalacetică sînt crescute.

— Mioglobina — crescută.

— Fosfataza alcalină este scăzută în mixedemul congenital şi infantil.

Valorile enzimatice revin la normal cînd tratamentul restabileşte eutiroidia.

e) *Modificări hematoformatoare*

— Anemia este semnalată la 30—60% din hipotiroidieni. Cel mai frecvent apare anemia normocromă, normocitară, uşoară prin producţie scăzută de eritroproteină.

Mai apare anemia feriprivă, secundară de obicei menometroragiilor şi anemia macrocitară prin deficit de vitamina B_{12} sau acid folic.

f) *Modificări bioelectrice*

— Electromiograma (EMG). Traseul prezintă aspectul unei miopatii : voltaj redus, durată scurtă a unităţii motorii, polifazicitate, descărcări repetitive (dublete, triplete, multiplete).

— Electrocardiograma (ECG) arată modificări importante : microvoltaj al complexului QRS, distanţarea complexelor QRS, reducerea amplitudinii undei P, prelungirea intervalului PQ, turtirea sau negativarea undei T.

— Electroencefalograma (EEG). Traseul este hipovoltat, predomină undele lente, uneori apar semne de suferinţă de focar.

— QKd — măsurarea intervalului de timp dintre complexul QRS şi sunetul arterial depăşeşte mult în hipotiroidie valorile normale (185—235 ms).

g) *Modificări musculare*

— Reflexograma ahiliană (valori normale 260—320 ms).

În insuficienţa tiroidiană se constată întîrzierea evidentă a fazei de relaxare, valorile reflexogramei depăşind 320 ms.

Examenul repetat în timp permite aprecierea eficienţei tratamentului.

h) *Modificări radiologice*

— pulmonare : prezenţa lichidului pleural uni- sau bilateral ; pleurezia mixedematoasă ;

— cardiace : matitatea cardiacă mult mărită, aspect caracteristic, de „cord în carafă", expresie a exsudatului pericardic — pericardita mixedematoasă ;

— digestive : evidenţiază megadolicocolonul şi întîrzierea eliminării substanţei baritate ;

— colecistografia evidenţiază vezicula biliară mare, cu mobilitate scăzută, uneori atonă, cu calculi biliari ;

— osoase : radiografia craniului — importantă în mixedemul congenital — evidenţiază craniul brahicefal, cu corpul sfenoidal şi clivusul scurtate, pneumatizare slabă a oaselor de la bază şi a osului frontal. Rădăcina nasului adîncită, fontanelele şi suturile craniene persistă mult timp deschise ;

- şaua turcească este frecvent balonizată, chiar mare, mai ales în insuficienţele de durată şi netratate ;
- coloana vertebrală prezintă modificări în mixedemul congenital, mai ales ale primelor vertebre lombare, care sînt turtite cuneiform. Frecvent — cifoză şi *spina bifida* ; rar se constată spondilolistezis ;
- bazinul este în general strîmtorat, cu articulaţiile coxo-femurale lărgite.

— Vîrsta osoasă.

În insuficienţa tiroidiană congenitală examenul radiologic, practicat în vederea stabilirii vîrstei osoase,

este un examen obligatoriu și patognomonic, deoarece arată întotdeauna o întîrziere variabilă, direct proporțională cu insuficiența, a apariției nucleilor de osificare.

Este afectat în primul rînd momentul apariției nucleilor de osificare și nu mărimea lor.

Întîrzierea vîrstei osoase este globală, nearmonioasă, asimetrică.

— Disgenezia epifizară constituie, împreună cu aprecierea vîrstei osoase, un element de bază pentru diagnosticul mixedemului congenital. Radiografic aceasta se exprimă prin nuclei epifizari formați din mai multe insule de mărimi diferite, mai mult sau mai puțin izolați. Frapează aspectul nearmonios, greu de delimitat al nucleului epifizar. În general sînt interesați nucleii epifizari ai tuturor oaselor lungi.

i) *Alte modificări hormonale*

— Valorile bazale ale STH sînt ades scăzute în mixedemul congenital și în cel infantil.

— Noradrenalina este crescută iar adrenalina scăzută.

— În insuficiențele vechi, netratate valorile 17 OH și cortizolului plasmatic sînt scăzute.

Teste care evidențiază cauzele disfuncției și locul leziunii tiroidiene

— *Anticorpii antitiroidieni* sînt prezenți în insuficiența tiroidiană de origine autoimună, cu titru variabil.

Se determină tipurile de anticorpi antitireoglobulinici, antimicrosomali, anticoloidali, antinucleari.

— *Dozarea TSH*. În insuficiența tiroidiană primară, prin defrenaj hipofizar, hormonul tireotrop atinge valori ridicate.

— *Proba de stimulare la TSH* este pozitivă în insuficiența tiroidiană secundară prin leziune hipotalamo-hipofizară.

— *Proba la TRH* demonstrează leziunea hipotalamică.

Valoarea diagnostică a semnelor din hipotiroidie în funcție de frecvența lor (după Hazard)

Semne cu frecvență de peste	90%
— astenia	99%
— tegumente uscate	97%

— bradicardia 95%
— bradilalia 91%
Semne cu frecvenţă între 70 şi 90%
— frilozitate 89%
— absenţa transpiraţiei 89%
— macroglosie 82%
— căderea părului 76%
— crampe musculare >70%
Semne cu frecvenţă între 50 şi 70%
— tegumente palide 67%
— deficit de memorie 66%
— tranzit intestinal lent 61%
— creştere în greutate 59%
— edeme periferice 55%
— dispnee 55%
— voce răguşită 52%

Tiroiditele

Tiroiditele sînt inflamaţii acute, subacute sau cronice ale glandei tiroide. Cînd survin pe o gușă preexistentă, se numesc *strumite*.

Inflamaţia, afectînd un organ endocrin, se va manifesta prin două grupe de simptome:

— simptome locale, regionale şi generale, proprii infecţiei;

— simptome funcţionale, proprii tiroidei.

Tiroiditele acute şi subacute

Simptomele locale, regionale şi generale sînt diferite în raport cu intensitatea fenomenului inflamator.

Simptomele locale

Simptomele locale sînt reprezentate prin tetrada clasică a oricărei inflamaţii floride.

Tumor

Tiroida se hipertrofiază. Dacă procesul inflamator survine pe o tiroidă indemnă, hipertrofia, în general moderată, poate interesa glanda în totalitate sau numai un singur lob. Consistenţa este uniformă şi renitentă. Dacă se formează abcese, apar zone de fluctuenţă.

Scanned with OKEN Scanner

Dacă procesul inflamator apare pe o gușă preexistentă, zona afectată de procesul inflamator este inclusă într-o hipertrofie tiroidiană de aspect variat ca volum și consistență : gușă mare sau foarte mare, neuniformă, multinodulară etc.

Dolor

Tiroida este dureroasă spontan sau la palpare. Zona dureroasă poate fi circumscrisă sau difuză în întreaga glandă. Mobilizarea glandei prin deglutiție poate provoca dureri tiroidiene intense.

Calor

Regiunea afectată este caldă.

Rubor

Culoarea tegumentelor din zona inflamată este roșu-aprins.

Simptomele regionale

— Ganglionii lanțului lateral al gîtului se palpează și uneori sînt dureroși.

— Durerea poate depăși zona tiroidiană și interesa mușchii regiunii anterioare a gîtului, jenînd sau făcînd imposibilă mișcarea capului. Uneori apar dureri la deglutiție sau dureri iradiate la urechi, faringe, cap.

— Cînd hipertrofia tiroidei este mare, pot apărea compresiuni vasculare pe trahee, esofag etc.

Simptomele generale

— Ascensiune termică pînă la 39—40°.

— Frisoane repetate.

— Stare de curbatură, cefalee, mialgii, artralgii, astenie.

Semiologia de laborator

— Viteza de sedimentare este foarte mare, putînd depăși 100 mm/1 oră.

— Leucocitoză importantă cu polinucleare numeroase.

Manifestări funcționale proprii Tiroidei

În tiroiditele acute și subacute funcția tiroidană este moderat afectată, mai ales în faza floridă a bolii, cînd pot apărea semne atenuate de hipertiroidie, mascate însă, în majoritatea cazurilor, de starea infecțioasă.

În ceea ce privește funcția tiroidiană, semnalăm unele deosebiri între formele acute și subacute (boala de Quervain).

În formele acute se constată :

- radioiodocaptarea (RIC) foarte scăzută ; revine la valori normale după remiterea inflamației ;

Scanned with OKEN Scanner

● scintigrama tiroidiană desenează o tiroidă hipocaptantă sau nulă;

● iodul proteic (PBI) scăzut;

● metabolismul bazal crescut, determinat însă de febră.

În formele subacute se constată:

● radioiodocaptarea variază în raport cu evoluția bolii: scăzută în perioada de instalare a infecției, crescută în faza de remaniere și normală după vindecare;

● scintigrama tiroidiană: dispersie heterogenă a iodului captat: aspect în fagure, zonele captante alternînd cu zone lacunare;

● ecografia tiroidiană — structură hipodensă; mozaicată (fig. 103);

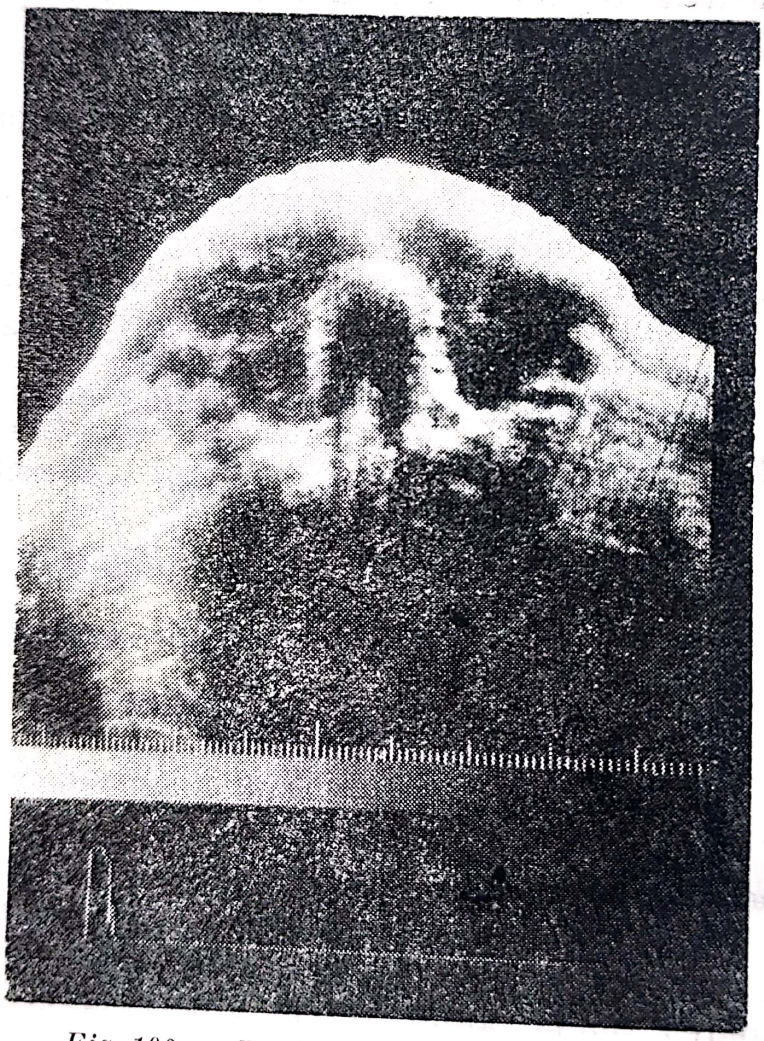

Fig. 103. — Tiroidită subacută — ecografie.

● iodul proteic: crește în faza floridă, pentru a scădea după vindecare;

● cromatograma hormonilor tiroidieni arată prezența unor compuși tireoglobulinici, mono- și diiodotirozină.

Scanned with OKEN Scanner

Recapitulare

— Durerea prezentă în 100% din cazuri cu localizări :
  - zona anterioară a gîtului . . 90% sub formă de
    = tiroidă dureroasă . . . 85%
    = dureri difuze 60%
  - otalgice 70%
  - faringiene 50%
  - cervicale 40%
  - disfagie 20%

— Astenie 85%
— Stare febrilă 55%
— Nervozitate 50%
— Transpiraţii 50%
— V.S.H. foarte crescută . . . 100%

Tiroiditele cronice

Simptomatologia tiroiditelor cronice depinde de etiologia lor, specifică sau nespecifică.

Dintre tiroiditele cronice specifice, amintim :

Tiroidita tuberculoasă

Tiroidita tuberculoasă survine în contextul simptomatic al unei tuberculoze pulmonare.

Simptomele tiroidiene împrumută aspectul clinic al tiroiditei subacute sau cronice (Hashimoto).

Semnele specifice de tiroidită bacilară se stabilesc fie în timpul intervenţiei chirurgicale, fie prin examenul morfopatologic.

Tiroidita cronică nespecifică

Denumiri în literatura medicală : boala Hashimoto, tiroidita cronică autoimună, guşa limfomatoasă, tiroidita cronică limfoidă.

Simptomatologia clinică şi de laborator este extrem de polimorfă, deoarece :

— poate evolua fără hipertrofia corpului tiroidian ;
— poate debuta ca o tiroidită subacută, care apoi se cronicizează ;
— poate debuta ca o guşă moale, difuză ;
— poate îmbrăca forma unei guşi nodulare, dure.

Scanned with OKEN Scanner

Semiologia loco-regională

Semiologia loco-regională va fi cea corespunzătoare formei sub care se manifestă boala.

Funcţia tiroidiană

Funcţia tiroidiană poate avea, de asemenea, cele mai variate aspecte. Astfel, semiologic, se pot stabili:

— semne de hipertiroidie: de boală Basedow, de guşă multiheteronodulară, de guşă basedowiată;

— semne de hipotiroidie: de insuficienţă tiroidiană frustă sau chiar de mixedem;

— sînt însă şi cazuri în care funcţia tiroidiană nu este afectată.

Semiologia de laborator

— Elementul caracteristic este prezenţa anticorpilor antitiroidieni la un titru ridicat. De reţinut însă că aceşti anticorpi pot fi prezenţi şi în alte tireopatii sau chiar la eutiroidieni, dar la un titru mult mai scăzut.

În rest, semiologia de laborator oferă datele formei clinice pe care o îmbracă tiroidita cronică.

— Diagnosticul de certitudine se stabileşte histopatologic.

Tiroidita cronică lemnoasă

Termeni de literatură medicală: boala Riedel, tiroidita fibroasă invadată, tiroidita cronică fibroasă.

Semne loco-regionale

— Tiroida este mărită de volum în totalitate sau numai unilateral.

— Consistenţa este dură, lemnoasă.

— Glanda aderă strîns de formaţiunile din jur, determinînd, prin aceasta, chiar dacă nu este mare, fenomene de compresiune: dispnee, disfagie, turgescenţe vasculare etc.

— Este nedureroasă.

— Ganglionii nu se măresc.

Funcţia tiroidiană

— Funcţia tiroidiană nu este alterată în majoritatea cazurilor.

— Semne de insuficienţă tiroidiană, uneori grave, apar cînd procesul patologic intratiroidian este extins.

Semiologia de laborator

— Semnele de laborator sînt concludente numai în cazurile de hipotiroidie.

— Diagnosticul se stabileşte prin examenul histologic.

Scanned with OKEN Scanner

Neoplasmul tiroidian

Manifestări locale tiroidiene

Manifestările locale pot apărea rapid sau lent, la un individ cu tiroida anterior indemnă sau cu gușă preexistentă.

Aspectul tiroidei neoplaziate este extrem de variat, mai ales în fazele incipiente:

— tiroidă aparent normală, nemodificată ca volum și consistență, dar include totuși un nodul canceros mic, decelabil numai chirurgical;

— nodul tiroidian solitar, devenit suspect prin: apariția recentă, creșterea progresivă, consistența dură, conturul prost delimitat;

— nodul bine delimitat, moale sau elastic, situat bazal sau istmic;

— gușă mare global, uniformă, moale sau elastică, care însă a apărut recent și crește rapid;

— gușă multinodulară veche (fig. 104) dar care crește brusc în volum.

În fazele incipiente, elementul care trezește suspiciunea de neoplazie este fie hipertrofia tiroidiană care apare brusc și se dezvoltă rapid, fie, în cazul unei guși preexistente, un puseu hiperplazic survenit intempestiv.

În fazele avansate, simptomatologia locală este ceva mai bine conturată. Elementele semiologice ce trebuie luate în considerare pentru diagnostic sînt:

— consistența fermă a formațiunii, fără a se ignora însă că există și tumori moi;

— ștergerea contururilor;

— aderența puternică de țesuturile din jur și planurile profunde.

Hipertrofia neoplazică poate determina:

— jenă ori chiar durere spontană sau la palpare, durere continuă sau însoțind numai puseul evolutiv.

Manifestări regionale

— Metastazele ganglionare: sînt prinși ganglionii lanțului jugular, traheo-esofagieni, prelaringieni, supraclaviculari, mastoidieni, mediastinali (fig. 105, 106).

Scanned with OKEN Scanner

— Fenomene de compresiune pe formaţiunile din jur, determinate fie de mărimea şi aderenţa tumorii fie de hipertrofia maselor ganglionare :

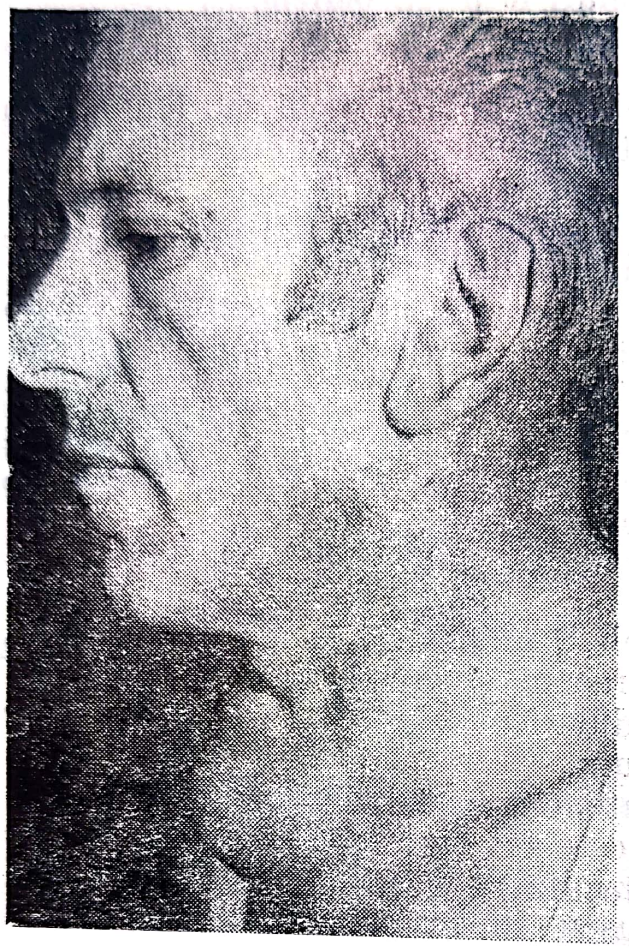

Fig. 104. — Gușă polinodulară neoplaziată.



Fig. 105. — Neoplasm tiroidian cu adenopatie submandibulară.

Fig. 106. — Neoplasm tiroidian cu adenopatie laterocervicală.

Scanned with OKEN Scanner

- disfonie, prin compresiuni asupra nervului recurent;
- dispnee, tuse, asfixie prin compresiuni traheale;
- disfagie, prin compresiuni asupra esofagului;
- turgescenţa jugularelor, cianoza feţei prin compresiuni vasculare;
- dureri cervicale prin compresiuni pe nervi.

Manifestări generale

La început semnele generale sînt discrete şi nesemnificative:

— astenie, alterarea stării generale, pierdere în greutate;

— uneori, „febră neoplazică".

În faza metastazărilor la distanţă, tabloul clinic se completează şi se particularizează prin simptomatologia caracteristică sediului metastazelor. În ordinea lor, metastazările se produc în: plămîni, mediastin, oase, ficat, rinichi.

Manifestări tiroidiene

Neoplasmul tiroidian poate evolua cu tulburări funcţionale de tipul:

— hipotiroidiei, eventualitate frecventă, în care semnele de insuficienţă tiroidiană sînt, de obicei, atenuate;

— hipertiroidiei, eventualitate rară.

Semiologia de laborator

Nici un alt semn de laborator, în afara examenului histopatologic al tiroidei, nu poate stabili diagnosticul.

Ca semne orientative, enumerăm:

— V.S.H., care este crescută sau foarte crescută

— Radioiodocaptarea tiroidiană scăzută sau foarte scăzută, chiar în afara semnelor clinice de hipotiroidism.

— Scintigrama tiroidiană se poate prezenta în mai multe variante, nici una patognomonică (fig. 107, 108, 109);

- zonă necaptantă circumscrisă („nodul rece");
- zonă necaptantă prost delimitată, cu conturul şters

Scanned with OKEN Scanner

- fixare neomogenă;
- zone captante situate în afara corpului tiroidian (metastaze tiroidiene funcționale).



Fig. 107. — Scintigrafie tiroidiană: aspect de gușă polinodulară, neoplasm tiroidian.

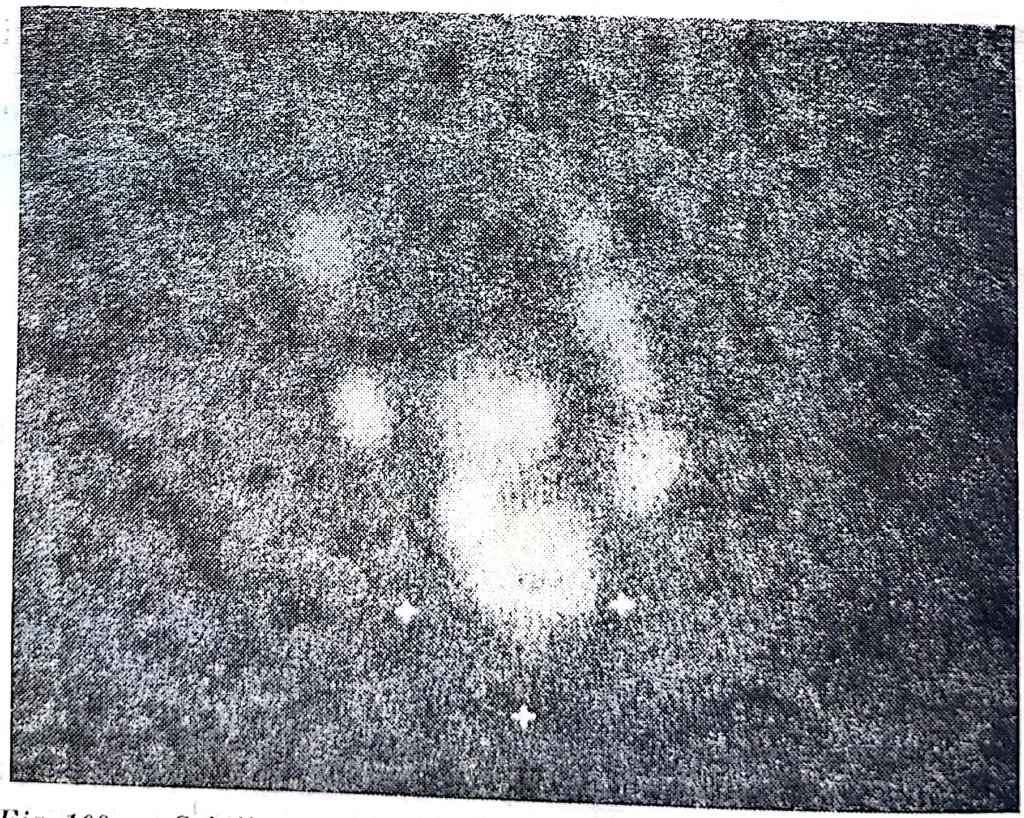

Fig. 108. — Scintigrafie tiroidiană: neoplasm tiroidian cu adenopatie latero-cervicală.

Scanned with OKEN Scanner

Fig. 109. — Scintigrafie tiroidiană și pulmonară: neoplasm tiroidian cu metastaze pulmonare.

— Kewexul, ultrasonograma nu aduc date suplimentare față de scintigrafie (fig. 110).

Fig. 110. — Ecografie tiroidiană: formațiune lobară stîngă care comprimă traheea: aspectul formațiunii este neomogen, consistența solidă și mai ales chistică (histologic— neoplasm tiroidian).

Scanned with OKEN Scanner

Semne de certitudine

— Puncţia-biopsie sau examenul histopatologic al fragmentelor incluse în gheaţă sau parafină.

Hiperparatiroidismul primar (osteoza fibrochistică, boala Recklinghausen)

Boala Recklinghausen este consecinţa hipercalcemiei provocată de hipersecreţia de parathormon, cel mai frecvent avînd ca substrat tumoarea paratiroidiană; are incidenţă mai mare la sexul feminim (3 : 1) şi la adult.

Complexul simptomatic caracteristic bolii este direct proporţional cu severitatea procesului şi cu stadiul de evoluţie în care este surprins bolnavul.

Adeseori, se pot descrie asociaţii adenomatoase endocrine multiple ca: acromegalia, sindromul Cushing, hiperinsulinismul, tumorile tiroidiene, sindromul Zollinger-Ellison.

Semiologia clinică

La început, simptomatologia, nesugestivă, constă din: astenie marcată, dureri în membre, anorexie, greaţă, sete, poliurie, colică renală. Această perioadă, care poate dura mai mulţi ani, poate trece nediagnosticată, tulburările nefiind corect interpretate.

În final, tabloul clinic este dominat de combinaţia a trei grupe de simptome: osoase, digestive şi renale, ele conturînd *forma completă* de hiperparatiroidism; sau tulburarea nu afectează decît un singur sistem sau organ *în formele parţiale* (osoase, renale sau digestive).

În acest complex simptomatic un semn sugerează hiperparatiroidismul, iar asocierea semnelor măreşte probabilitatea diagnosticului.

Tulburări osoase

Tulburările osoase sînt: durerile, tumefacţiile, fracturile, deformările.

Scanned with OKEN Scanner

— Durerile au următoarele caractere :

- sînt precoce și precedă celelalte tulburări osoase;
- sînt spontane, exacerbate de efort și oboseală, dar și provocate prin apăsarea osului;
- sînt difuze sau localizate;
- sînt continue cu exacerbări sau survin în puseuri;
- se intensifică progresiv cu avansarea bolii;
- sînt localizate mai ales la nivelul segmentelor supuse presiunii : membre inferioare, rahis, pelvis.

— Tumefacțiile :

- sînt localizate sau difuze. Localizate, sînt de volum variabil, afectează oasele lungi sau maxilarul; difuze, interesează oasele late ale pelvisului sau craniului.

— Fracturile :

- sînt spontane sau provocate prin traumatisme minore;
- sînt dureroase sau trec neobservate pe fondul unei dureri preexistente;
- formează calus lent, de proastă calitate, fixînd osul în poziții vicioase.

— Deformările osoase :

- sînt tardive și frecvența lor crește proporțional cu durata bolii;
- au aspect de incurbații sau tasări.

Incurbațiile au predilecție pentru oasele lungi, în special ale membrelor inferioare și produc distorsiuni în toate sensurile și unghiurile.

Tasările survin la nivelul coloanei vertebrale, în special în regiunea dorsală și lombară și determină angularea și aplatizarea corpurilor vertebrale, ceea ce antrenează pronunțate cifoze, scolioze, lordoze, deformații ale grilajului costal etc. (fig. 111).

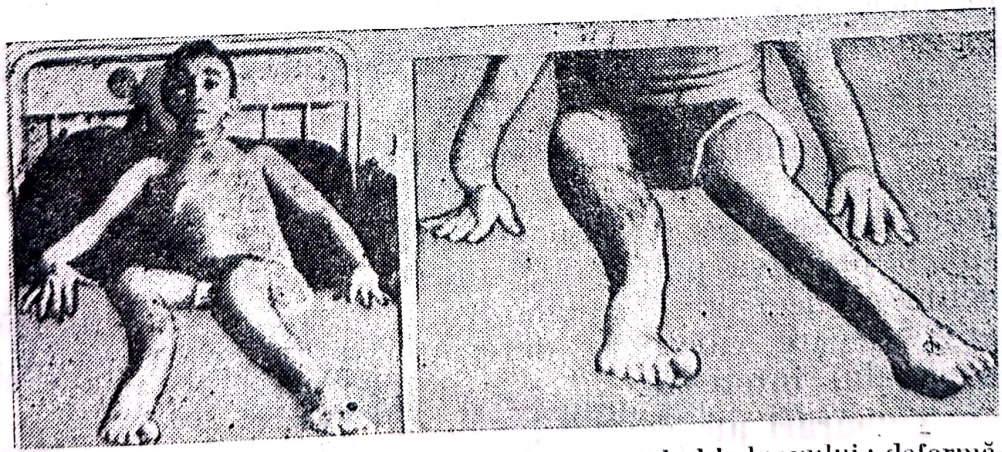

Fig. 111. — Hiperparatiroidie : aspectul general al bolnavului ; deformări ale oaselor după fracturi multiple.

Scanned with OKEN Scanner

● Incurbaţiile şi tasările osoase reduc talia, uneori cu valori mari — de pînă la 20 cm — producînd un pseudonanism.

Tulburări musculare

Hipotonie musculară cu astenie pînă la adinamie. Poate duce la flexibilitate exagerată, anormală, a membrelor.

— *Dureri difuze* musculare şi redoare articulară.

— *Excitabilitatea* neuromusculară descreşte la jumătate.

Tulburările osoase asociate cu cele musculare produc infirmităţi ale mersului, care devine la început şchiopătat, balansat, apoi tîrît şi în final bolnavul este incapabil să mai părăsească patul.

Tulburări renale

— *Durerea* cu caracter de colică constituie deseori un semn precoce al bolii. Este frecvent însoţită de *hematurie*. Survine ca o consecinţă a litiazei renale severe şi recidivante.

— *Poliuria* şi *polidipsia* de severitate medie (cca 3—4 l pe zi) sînt consecinţa nefrocalcinozei. Urinile sînt palide, hipostenurie, izostenurie, disurie.

— Frisonul şi febra sînt prezente în cazurile de asociere cu infecţii ale tractului reno-urinar. Micţiunile sînt frecvente.

Tulburări digestive

Se caracterizează prin : anorexie, greaţă, vărsături, constipaţie, calculi intestinali, dureri abdominale difuze, ritmate de mese, uneori melene, prin ulcer gastric sau duodenal, care se asociază frecvent. Bolnavii prezintă episoade frecvente de pancreatită, neprecedate de mese copioase.

Ulcerele digestive sînt multiple şi recidivante.

Tulburări asociate

— Calcifieri de dimensiuni variabile, mici, punctiforme, pînă la adevăraţi calculi situaţi în tiroidă, subtegumentar, vascular, în globul ocular (în conjunctivă, subconjunctiva palpebrală, limbul corneei, sclera adiacentă corneei etc.), calcinoză pulmonară, bronholitiază etc., fiecare calcifiere determinînd tulburări proprii organului interesat.

Tulburări ale cavităţii bucale

— Tulburări de secreţie a glandelor salivare, sialoree uneori colici ale canalelor salivare prin litiază salivară.

Scanned with OKEN Scanner

Adeseori dinţii cad fără o cauză aparentă sau datorită lizei marginii alveolei dentare (*lamina dura*).

Tulburări psihice

Constau din: astenie, somnolenţă, stupoare, labilitate psihică, idei delirante de persecuţie, comă.

Tulburări cardiace

Bradicardie, posibil aritmii şi stop cardiac.

Semiologia de laborator

● Explorarea cauzei care determină boala.

Explorarea directă

a) *Dozarea parathormonului* (PTH) — teoretic este decisivă pentru stabilirea diagnosticului; practic, însă, tehnica şi interpretarea rezultatelor sînt încă dificile.

b) *Scintigrama paratiroidiană* cu seleniu-metionină.

c) *Ultrasonograma paratiroidiană.*

d) *Arteriografia paratiroidiană.*

Ultimele trei metode (b, c, d) pun în evidenţă tumoarea, dimensiunea şi localizarea sa.

Explorarea indirectă

● *Explorarea bazală*

a) *Calcemia.* Hipercalcemia este un semn patognomonic, cu valori peste 11 mg%, uneori ajungînd la 15—17 mg%. Dozarea va fi luată în considerare cînd valorile sînt în mod repetat crescute (se ţine seama de valorile proteinemiei).

b) *Calciuria* este constant crescută şi direct proporţională cu calcemia, valorile sale depăşind 400 mg/24 ore.

c) *Fosforemia*, semn de importanţă majoră, este scăzută, inferioară a 2,5 mg%.

d) *Fosfaturia.* Teoretic există hiperfosfaturie, însă ea este influenţată de aportul alimentar.

e) *Hidroxiprolina urinară* este constant crescută.

f) *Fosfataza alcalină* se situează la valori ridicate.

— *Explorarea dinamică*

a) *Testul de încărcare cu calciu* are drept scop oprirea secreţiei de PTH. Se compară valorile de dinainte şi de după încărcare ale calciului şi fosforului seric şi urinar. La subiecţii normali valorile fosforului cresc. În hiperparatiroidisme, creşterea este minimă.

b) *Testul la cortizon.* În mod normal, după administrarea cortizonului scade calcemia; în hiperparatiroidisme aceasta nu antrenează nici o modificare.

Scanned with OKEN Scanner

Se mai folosește testul de inhibiție a absorbției calciului cu fitat de sodiu, testul la EDTA, testul de privare la fosfor, *clearance*-ul calciului și fosforului — fără rezultate concludente.

• Explorarea efectelor hipersecreției de PTH

La nivelul osului

a) *Scintigrama osoasă* evidențiază diminuarea captării, de intensitate diferită, prezența zonelor lacunare.

b) *Radiografia oaselor* evidențiază:

— transparență anormală a întregului schelet;
— subțierea corticalei oaselor;
— lărgirea canalului medular;
— reducerea compactei la o lamă fină;
— osul subperiostal are aspect de rețea, pierzîndu-și structura trabeculară;
— craniul are aspect fin, granulos, cu scăderea radio-intensității; treptat se ajunge la imaginea de „vătuit", „mîncat de molii" (fig. 112);
— dinții contrastează ca intensitate cu patul alveolar, care se decalcifiază — *lamina dura* dispare;
— pe fondul osteoporozei difuze apar geodele, chisturile unice sau multiple, localizate în mod obișnuit în cortexul subperiostal al oaselor lungi, mai frecvent în crestele iliace;
— de asemenea apar frecvent arii, plaje lacunare clare, delimitate de o corticală fină, în special central, rareori subperiostal (caracterizează tumorile cu mieloplaxe) la nivelul mandibulei, metacarpului, metatarsului, extremităților oaselor lungi (fig. 113, 114, 115);
— modificări vertebrale, cu tasări, deformări ale vertebrelor (vertebre de pește), hernii ale nucleilor pulpari;
— deformări ale conturului oaselor, în special al celor lungi;
— fracturi ale oaselor, calusuri vicioase, pseudartroze.

La nivel renal

La nivel renal (cu și fără substanță de contrast) se evidențiază:

— *litiaza renală:* în unul sau ambii rinichi, cu calculi unici sau multipli, frecvent coraliformi, recidivanți (fig. 16);

— *nefrocalcinoza renală*: prezenţa depozitelor calcare în ţesutul renal, uni- sau bilateral (fig. 117).

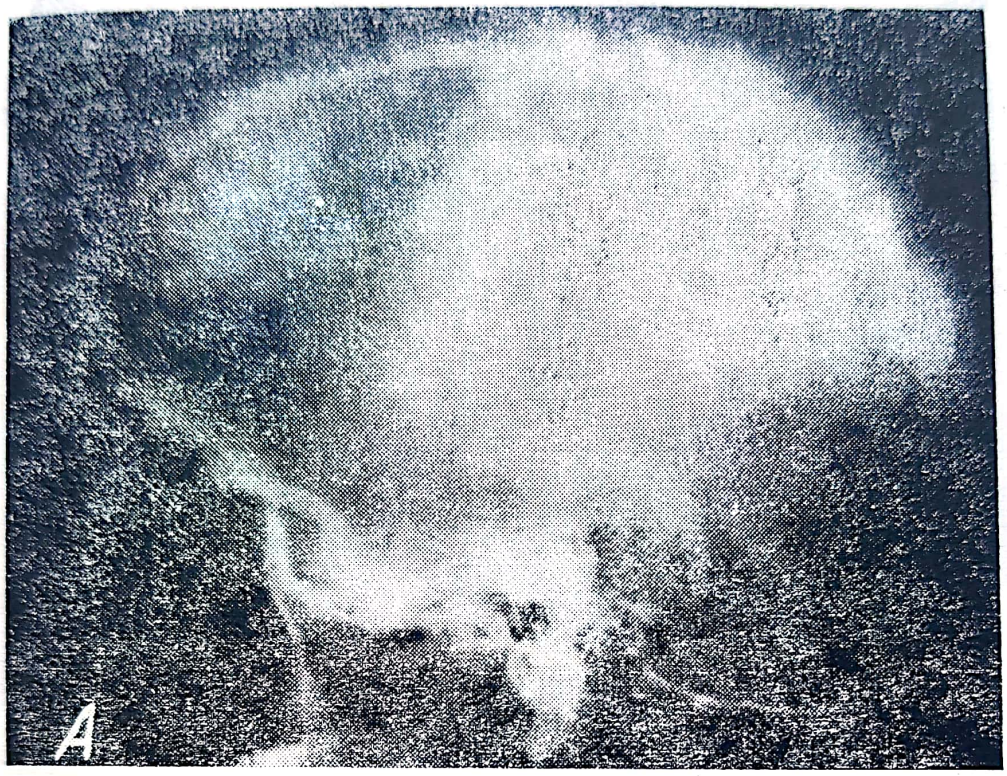

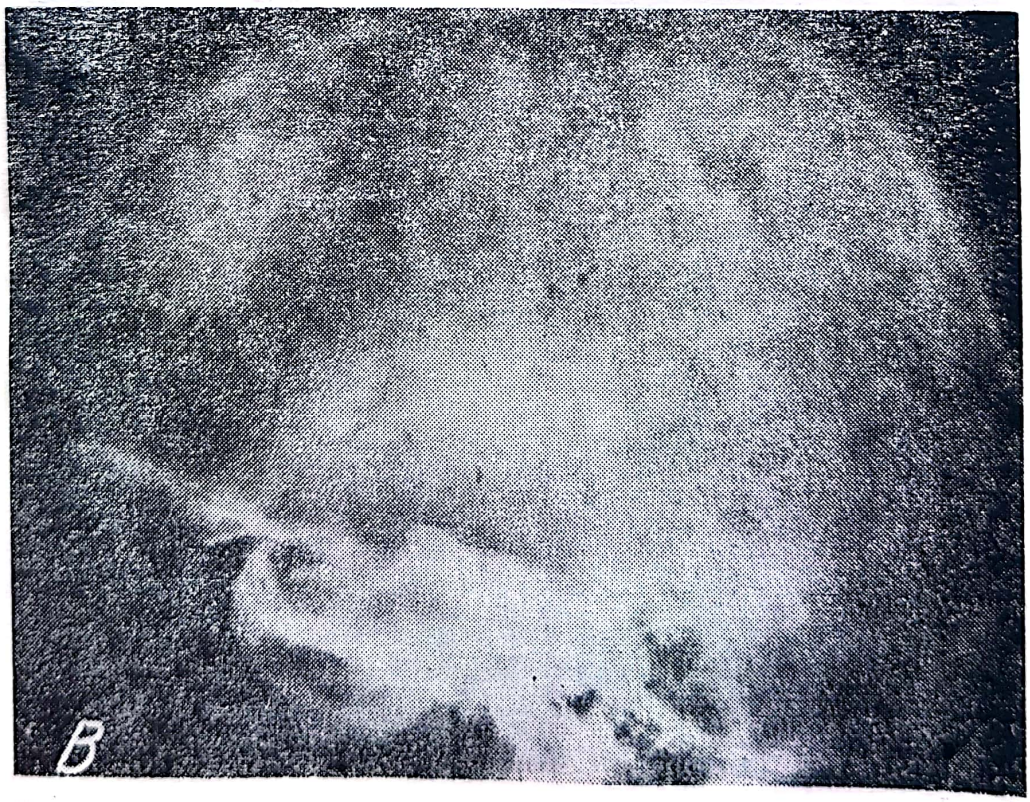

Fig. 112. — Radiografie craniană în hiperparatiroidie: *A* — aspect „vătuit"; *B* — aspect ca „mîncat de molii".

Scanned with OKEN Scanner

La alte niveluri

La alte niveluri se pot decela :

— depozite calcare în diverse organe, artere, hipoderm etc.;

Fig. 113. — Radiografia mîinilor evidențiază atrofie osoasă și chisturi multiple.

Fig. 114. — Radigrafia oaselor gambei evidențiază chisturi multiple.

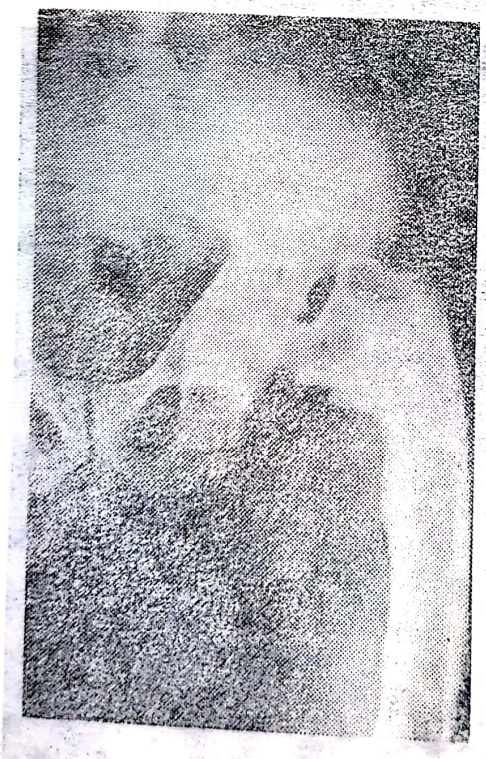

Fig. 115. — Radiografia bazinului și femurului arată zone de atrofie și hipertrofie osoasă, chisturi multiple, deformarea capului și colului femural.

— frecvent nișă ulceroasă, situată în stomac sau duoden.

— E.C.G. — QT scurtat; ST absent în forme acute.

Scanned with OKEN Scanner

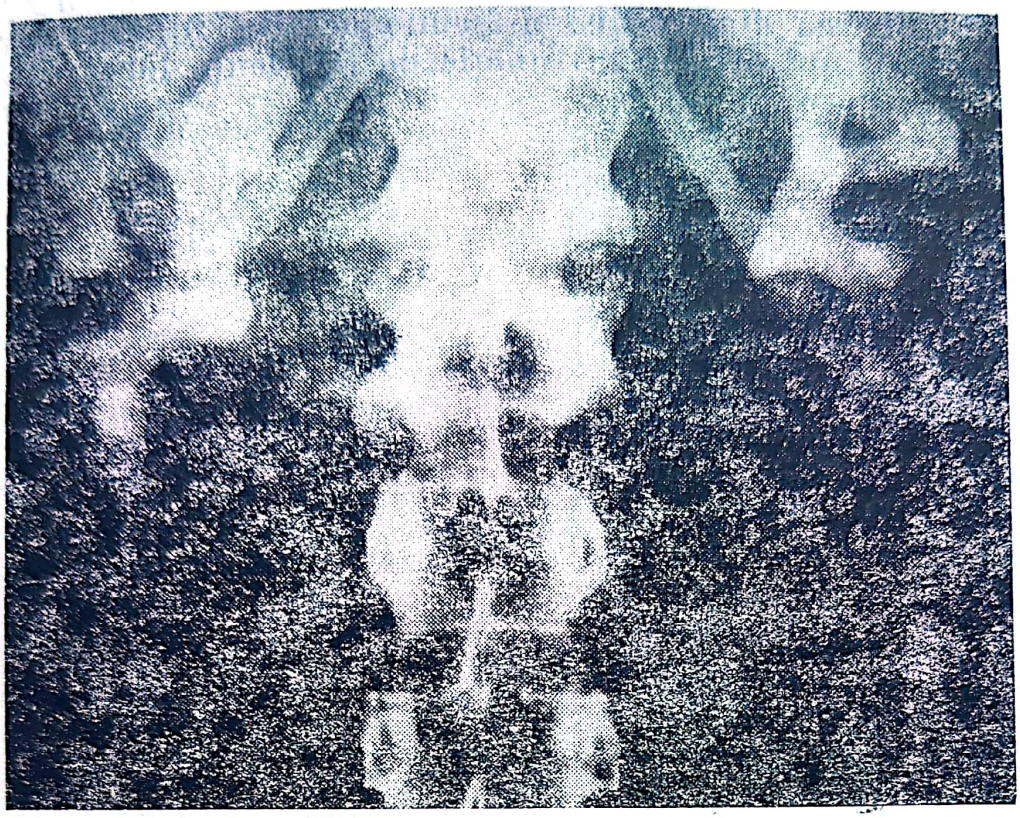

Fig. 116. — Hiperparatiroidie: litiază renală; calculi coraliformi bilateral.

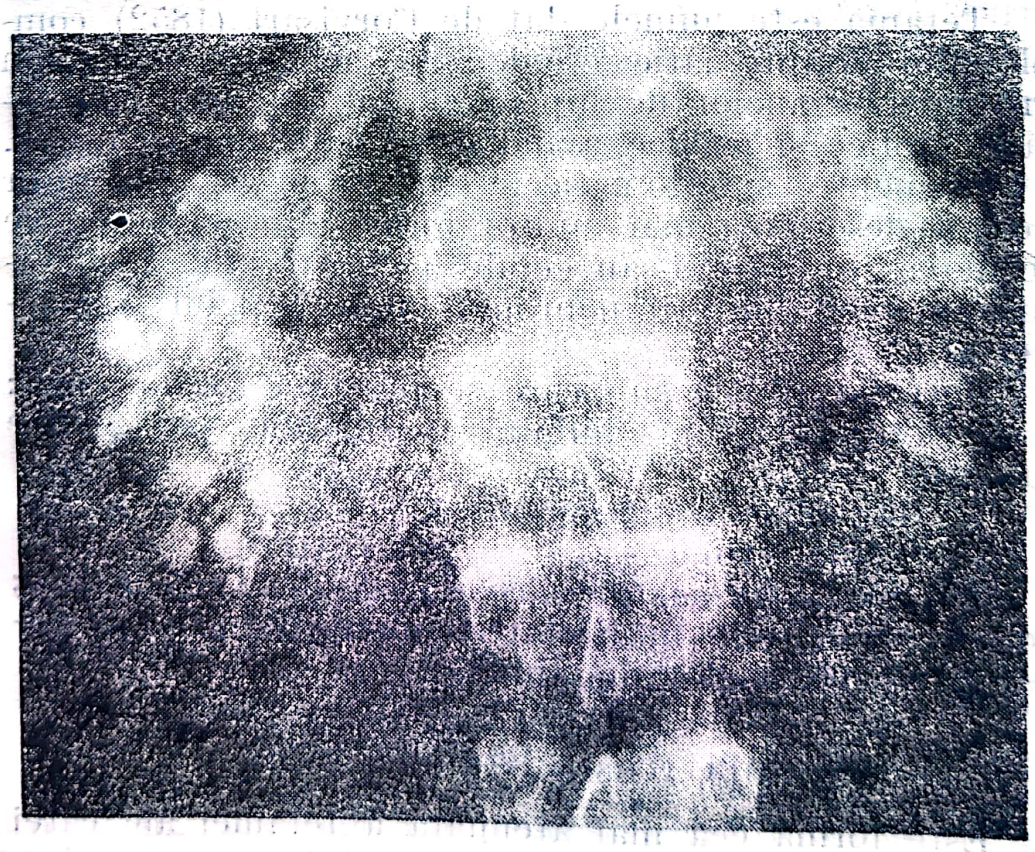

Fig. 117. — Hiperparatiroidie: nefrocalcinoză.

Scanned with OKEN Scanner

Valoarea diagnostică a semnelor din hiperparatiroidismul primar în funcţie de frecvenţa lor

— Sindrom renal 75%
- Litiază renală
- Nefrocalcinoză

— Sindrom osos 35%
- Dureri
- Tumefacţii
- Fracturi
- Deformări

— Sindrom digestiv 10%
- Pancreatită 4%
- Ulcer 2%

— Sindrom nervos 5%
- Neurastenie
- Depresiune

— Sindrom muscular
- Miastenie 5%

Tetania

Tetania este numele dat de Corvisart (1852) complexului simptomatic cronic sau acut, rezultat din gruparea semnelor de hiperexcitabilitate neuromusculară, trofice şi psihice, avînd drept cauză hipocalcemia.

Elemente simptomatice, clinice şi de laborator permit descrierea mai multor forme clinice induse de scăderea în sînge şi/sau celule a electroliţilor moderatori ai excitabilităţii neuromusculare, calciul şi magneziul.

Formele clinice sub care se prezintă tetania sînt:

— tetania frustă, numită spasmofilie sau tetanie latentă;

— tetania acută sau manifestă;

— tetania cronică.

Semiologia formelor clinice ale tetaniei este comună; ceea ce diferă sînt intensitatea tulburărilor şi consecinţele perpetuării lor în timp.

Tetania frustă sau spasmofilia

Este forma cea mai atenuată a tetaniei ale cărei semne subiective sînt adesea etichetate ca nevrotice, vegetative, cenestopate etc., dar care, prin faptul că

se însoțesc de *semne obiective* de hiperexcitabilitate neuromusculară, își pierd caracterul anonim și funcțional și se integrează în contextul simptomatologic al tetaniei latente.

Manifestări subiective

Acuzele subiective sînt deosebit de variate și numeroase, implicînd aproape fiecare organ, fiecare funcție, cu accente individuale și variabile de la caz la caz. Bolnavul le descrie cu lux de amănunte și, prin gruparea și lipsa lor de suport lezional, se constituie în adevărate nevroze sistematizate: nevroză cu manifestări cardiace, digestive etc.

Acuzele principale, prin incidența și importanța pe care le-o acordă bolnavul sînt:

— Senzația de nod în gît: corespunde unui spasm esofagian, ocazional sau permanent, care dă bolnavului impresia că are ceva de înghițit, ceva care, în ciuda deglutiției, persistă.

Uneori alimentele solide sau chiar lichide „trec" greu, cu „noduri" localizate de bolnav la diferite niveluri ale esofagului.

— Acroparesteziile: senzația de înțepături, furnicături, amorțeli în degete sau extremități. Apare spontan dar mai ales la frig, compresini mecanice sau oboseala grupelor musculare respective. Bolnavii se plîng că le amorțește mîna sau piciorul ținut mai mult timp într-o anumită poziție (cu observația că aceste acuze pot constitui și un fenomen natural).

Dacă i se atrage atenția sau în mod spontan, bolnavul mai poate acuza simptome care, grupate, pot fi:

— Tulburări neuropsihice:

- stare de tensiune nervoasă, iritabilitate sau chiar irascibilitate, hiperemotivitate;
- stare depresiv-anxioasă, descrisă de bolnav ca o stare de „apăsare psihică", așa ca și cum „s-ar aștepta mereu să se întîmple un eveniment neplăcut". Deseori teamă nejustificată: sînt bolnavii care se întorc din drum să „mai controleze o dată" dacă au încuiat ușa sau au stins aragazul etc. (cu mențiunea că aceste manifestări pot fi prezente în unele nevroze sau psihopatii, ca psihastenia). Uneori manifestări de astenie: oboseală musculară sau psihică nejustificată sau obsesii (o melodie, un vers etc.);

Scanned with OKEN Scanner

● insomnia este frecventă: bolnavii adorm greu, somnul este superficial, întrerupt. Se scoală obosiți, cu senzația că nu au recuperat oboseala prin somn (astenie matinală). Caracteristice sînt însă visele terifiante. Somnul este agitat, bîntuit de vise urîte, *de cele mai deseori* cu subiect zoomorf (animale care se mișcă pe piele, care-l mușcă etc.) sau de căderi în gol; țipete, plîns, scrîșnit din dinți etc.;

● cefalee necaracteristică, uneori pulsatilă, alteori migrenoasă.

— Tulburări cardiovasculare:

● palpitații, însoțite sau nu de tahicardie, apărute mai ales în repaus sau la emoții;

● acrocianoză cu caracter marmorat sau de *livedo reticularis*, însoțită de parestezii sau de durere, survenind la modificări termice;

● mîinile și picioarele îngheață ușor și adesea bolnavii se plîng că nu pot adormi din cauza picioarelor reci;

● eritem emotiv cu alternanțe de paloare.

— Tulburări digestive:

● apetit capricios;

● tranzit intestinal modificat: alternanțe de constipație cu scaune frecvente. Tipul „constipației spastice" sau al „colonului iritabil" este caracteristic;

● colici biliare de intensitate variată, survenite ocazional;

● jenă sau dureri în zona colecistică însoțite de cortegiul simptomatic al diskineziei biliare.

— Tulburări de micțiune:

● uneori micțiuni frecvente, însoțite sau nu de tenesme vezicale.

— Tulburări musculare:

● frecvent bolnavii semnalează *fasciculații* ale unor mușchi pieloși la pleoape, buze, aripioarele nasului; contracții fibrilare sau fasciculare. Uneori *mioclonii* antrenînd segmente ale unui membru sau membrul în totalitate, *secuse* survenind mai ales în starea crepusculară premergătoare somnului.

În grupurile musculare suprasolicitate pot apărea *crampe funcționale*; sînt crampele musculare ale croitorului, cizmarului, pianistului, scriitorului etc., ca și „cîrcelul" înotătorului.

Toate aceste manifestări subiective nu dobîndesc valoare decît în asociere cu semnele obiective de hiperexcitabilitate neuromusculară.

Scanned with OKEN Scanner

În tetania latentă semnele obiective principale şi caracteristice nu se demască decît dacă sînt produse intenţionat, prin excitarea mecanică sau electrică a unui nerv motor.

Semne de hiperexcitabilitate neuromusculară

Din categoria semnelor de hiperexcitabilitate neuromotorie dobîndite mecanic amintim ca principale:

- Semnul Chvostek provocat prin percuţia nervului facial la jumătatea distanţei dintre comisura labială şi tragus.
- Semnul Weiss provocat prin percuţia unghiului extern al ochiului. Este pozitiv cînd percuţia determină o contracţie „în fulger" a pleoapei.
- Semnul Lust: flectarea şi abducţia bruscă a piciorului la percuţia nervului sciatic popliteu extern la nivelul gîtului peronier.
- Semnul Schultze sau „semnul fosetei linguale": depresiune la nivelul zonei linguale percutate.
- Semnul Pool: spasm pedal determinat de excitarea nervului crural la un subiect care, în poziţia şezînd, face o flexie a trunchiului pe membrele inferioare în extensie.
- Semnul Escherich: extensia gambei prin percuţia cvadricepsului deasupra rotulei.
- Semnul Trousseau sau semnul „mîinii de mamoş" (fig. 118): prin compresiunea pachetului vasculo-nervos

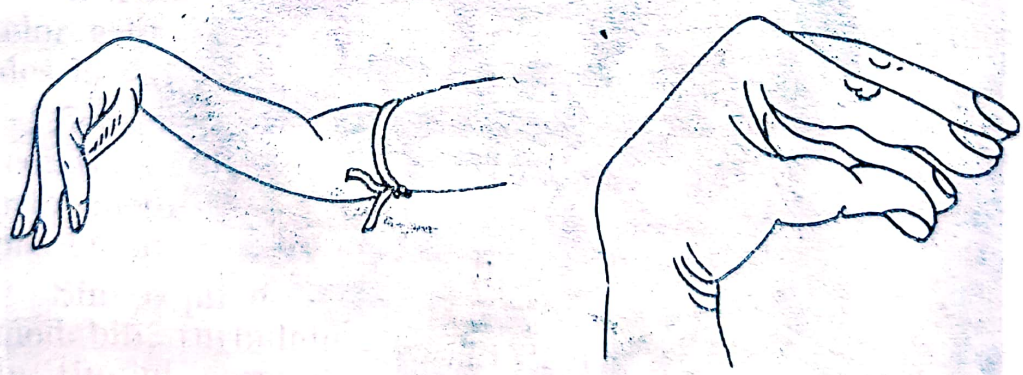

Fig. 118. — Semnul Trousseau.

humeral cu manşeta tensiometrului sau cu un garou, timp de 2—3 min., se flectează uşor antebraţul pe braţ, mîna pe antebraţ şi în uşoară rotire internă, degetele în extensie şi adducţie, ultimele falange în uşoară flexie, policele în opoziţie forţată. Contractura musculară care determină aceste modificări este tonică, la început însoţită de parestezii, apoi dureroasă. Efortul

Scanned with OKEN Scanner

spontan sau provocat de a corija contractura este infructuos și dureros.

Alteori, aceeași manevră poate produce „semnul pumnului" : flectarea degetelor peste policele în adducție, „mîna în gheară" prin pronația și flexia mîinii cu degetele semiflectate.

În tetania latentă semnele clinice descrise au intensitate variabilă, în raport cu condițiile în care este examinat bolnavul. Același semn, abia schițat în condiții de repaus (de exemplu semnul Chvostek de gr. I), se intensifică (Chvostek de gr. III) după efort fizic, hiperpnee, baie fierbinte, ingestie de alcaline, diaree, la femei premenstrual etc. De altfel, unele din aceste condiții — efortul fizic, hiperpneea — pot fi solicitate de medic bolnavului pentru a pozitiva un semn dubios.

Tulburările trofice

Sînt tulburări discrete dar care, în contextul celorlalte simptome, devin semnificative :

● Tulburări dentare. Prin alterări ale smaltului și dentinei apar numeroase semne de distrofie dentară.

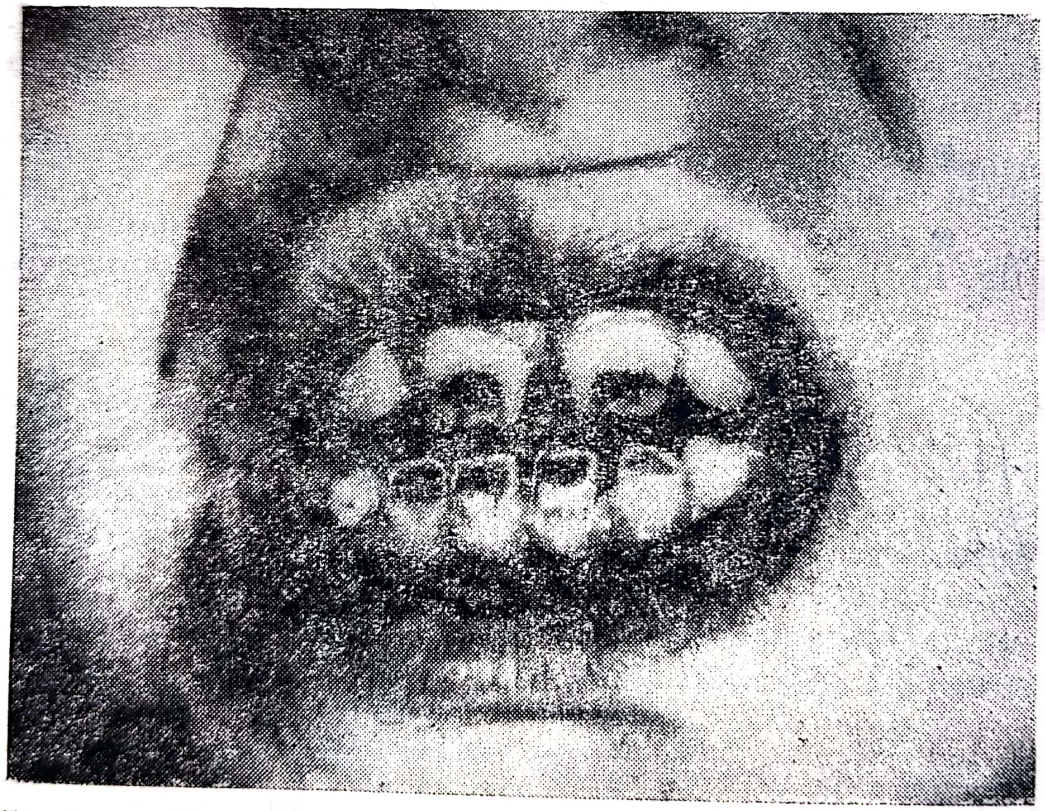

Fig. 119. — Tetania latentă : tulburări trofice dentare : dinți cariați, pătați, crenelați, casanți.

Dinții își pierd luciul și devin mați sau cretați, uneori galben-murdar, cu striații cenușii sau negre. Rezistența lor este diminuată, suprafețele de abraziune erodîndu-se exagerat. Apar carii dentare numeroase (fig. 119).

Scanned with OKEN Scanner

● Tulburări ale unghiilor. Unghiile capătă o tentă lăptoasă, au suprafaţa striată şi rezistenţa diminuată.

Lanula poate fi neregulată, micşorată sau mărită şi apar pete albicioase în grosimea limbului (fig. 120).

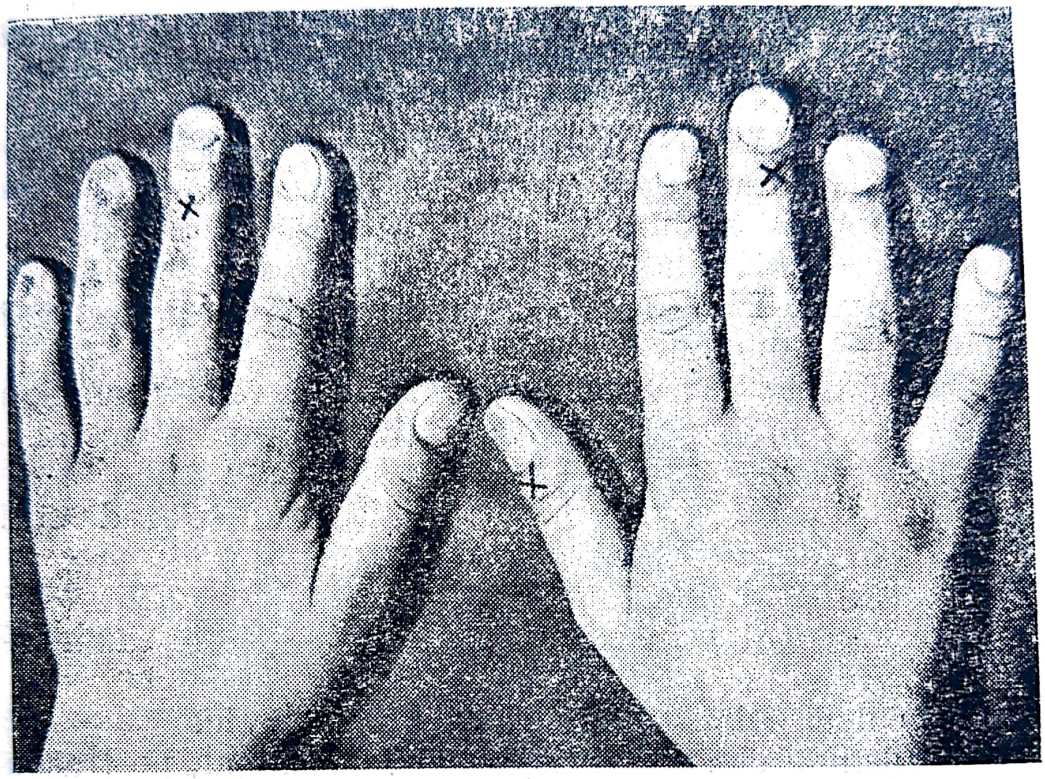

Fig. 120. — Tetania latentă: tulburări trofice ale unghiilor.

● Tulburări ale tegumentelor: calitatea tegumentelor este uşor modificată: ceva mai aspre, reci, mai ales la extremităţi, uneori fin descuamate.

La copil. Tetania latentă la copiii preşcolari sau şcolari, în afară de semnele amintite, se manifestă şi prin modificări de comportament, deseori obiect de preocupare pentru anturaj.

Sînt copii nervoşi, arţăgoşi, recalcitranţi, greu acomodabili, turbulenţi, în permanentă mişcare. Se agită în timpul somnului, vorbesc în somn sau prezintă chiar fenomene de automatism motor. Atenţia dispersată şi instabilitatea impietează asupra procesului de educaţie şi instruire. Sînt turbulenţii clasei care cu greu pot fi stăpîniţi.

Parestezиile, fasciculaţiile, mioclonиile produc copiilor cele mai variate „ticuri" nervoase.

Scanned with OKEN Scanner

Prin diferite examene paraclinice se urmărește a se descoperi semnele hiperexcitabilității neuromusculare sau eventualele tulburări metabolice.

— Semne de hiperexcitabilitate neuromusculară depistate electric:

- semnul Erb: scăderea pragului de contracție la excitarea prin curent galvanic sau faradic;
- reobaza scăzută;
- cronaxia crescută;
- electromiografic: apariția după o singură excitație a unor succesiuni de contracții (dublete, triplete ... multiplete) emanînd de la același grup muscular.

— Semne de hiperexcitabilitate neuromusculară depistate radiologic:

- spasme esofagiene: tranzitul baritat esofagian arată un esofag pe alocuri cu gîtuiri sau, inconstant, cu obstacole;
- stomacul apare hiperton, hiperkinetic, deseori cu aspect de clepsidră (spasm gastric);
- tranzitul duodenal este rapid;
- tranzitul prin colon este rapid, spastic sau încetinit;
- colecistul este hiperton, hiperkinetic.

— Semne electrocardiografice: ocazional, pe traseu se observă modificări discrete și inconstante: unda T micșorată sau izoelectrică, intervalul S—T alungit.

— Modificări metabolice: interesează în special Ca, Mg și P. Sînt inconstante și de aceea:

- calciul total sanguin și mai ales calciul ionic au valori normale sau ușor scăzute;
- magneziul sanguin: normal sau ușor scăzut;
- fosforul sanguin: normal sau ușor crescut;
- calciul urinar: normal sau ușor scăzut;
- proba hipocalcemiei provocate.

Testul la Edetamin: după perfuzia lentă de EDTA în doză de 50—70 mg pe kg, la cei care au tendință la hipocalcemie, se produce scăderea importantă a calcemiei ($< 35\%$), care nu se corijează după 12 ore.

Tetania acută sau manifestă

Ceea ce individualizează clinic tetania manifestă sînt *crizele spontane de contractură musculară*.

Scanned with OKEN Scanner

Aceste crize se caracterizează prin următoarele:

- survin la un bolnav care în afara crizelor prezintă semnele unei tetanii latente;
- interesează atît musculatura striată cît și pe cea netedă, separat sau împreună;
- au aspect de contractură spastică, tonică, însoțită în segmentele afectate de parestezii și durere, uneori de acrocianoză;
- nu sînt însoțite de pierderea cunoștinței;
- survin brusc, au durată variabilă — de minute sau zeci de minute — și se repetă la intervale lungi sau scurte, uneori subintrant.

Deși fără cauză aparentă, la originea crizelor stau: efortul fizic, tulburările digestive (vărsături, diaree), ingestia de substanțe alcaline, hiperpneea de efort etc.

- Semnul Babinski: negativ.

Contractura mușchilor striați (miospasmul)

Contractura se poate produce pe grupe musculare izolate, pe grupe musculare segmentare sau pe ansamblul musculaturii scheletice.

Vom descrie semiologia contracturilor musculare pe segmente, rămînînd ca spasmele musculare izolate sau cele generalizate să fie deduse.

— Contractura mușchilor faciali: prin antrenarea și limitarea sa la anumite grupuri musculare modifică mimica feței, conferindu-i grimase caracteristice:

- „Botul de știucă" sau „botul de pește": ținguierea buzelor prin spasm al orbicularului buzelor.
- „Rîsul sardonic": tragerea comisurilor labiale cu descoperirea dinților prin contractura mușchilor buccinatori.
- „Trismusul": cu înțepenirea maxilarelor, reliefarea și jocul maseterilor prin contracturea maseterilor.

— Contractura mușchilor extrinseci ai ochiului produce: *nistagmus rotator* sau lateral, *strabism* convergent sau divergent, *revulsia* ochilor.

— Contractura mușchilor pleoși ai gîtului.

— Contractura mușchilor sternocleidomastoidieni cu torticolis tranzitor.

— Contractura mușchilor toracici și intercostali cu senzație de încorsetare și jenă respiratorie.

— Contractura mușchilor pereților abdominali, adevărat „abdomen de lemn", cu impresia falsă de apărare musculară.

Scanned with OKEN Scanner

— Contractura mușchilor jgheaburilor vertebrale prin care, după grupele musculare afectate, se poate produce: *opistotonus* (curbarea spatelui, corpul sprijinindu-se în cap și călcîie), *emprostotonus* (curbarea corpului înainte cu picioarele în flexie), *pleurostotonus* (curbarea laterală a corpului).

— Contractura mușchilor membrului anterior — semnul Trousseau spontan — determină: adducția brațului pe torace, semiflectarea antebrațului pe braț, semiflectarea mîinii pe antebraț cu ușoară rotație internă în supinație sau pronație, cu degetele în extensie sau flexie, în adducție sau abducție („mînă de mamoș", în „gheară" sau în „pumn").

— Contractura mușchilor membrului inferior determină: extensia coapsei și a gambei, extensia piciorului cu rotarea lui internă, flectarea și adducția degetelor (spasm pedal).

Contractura mușchilor netezi

Cele mai importante spasme ale mușchilor netezi sînt:

— Spasmul laringian: survine în special la copil și are caracter dramatic: pe neașteptate, copilul nu mai poate respira și face eforturi disperate pentru a introduce aerul în plămîni — *dispnee inspiratorie* —, ceea ce determină adîncirea gropilor supra- și infraclaviculare — *tiraj* —, spasm al toracelui prin contractura intercostalilor, spasm al abdomenului prin contractura mușchilor peretelui, cu escavarea sa. Aerul trecînd greu prin laringe, emite zgomotul caracteristic de *cornaj*. Copilul se sufocă: faciesul se cianozează, ochii ies din orbite și lăcrimează, transpiră abundent, devine agitat. Laringospasmul ține cîteva minute și se remite spontan.

— Spasmul esofagian: obstacol total sau parțial, uneori dureros, la trecerea alimentelor solide și/sau lichide.

În caz de obstacol total, alimentele sînt brusc refulate.

— Spasmul gastric: dureri epigastrice uneori intense, cu caracter lancinant, obligînd copilul să ia poziții antalgice. Este posibilă expulzia explozivă, pe gură, a conținutului gastric.

— Spasmul intestinal: dureri colicative, însoțite de zgomote intestinale și uneori expulzarea în jet a conținutului intestinal.

Scanned with OKEN Scanner

— Spasm colecistic: dureri cu caracter de colică biliară.

— Spasm vezical: imposibilitatea de a urina însoțită de tenesme vezicale.

— Spasm bronșic: cu respirație dificilă, insuficientă, zgomotoasă, asemănătoare celei din astmul bronșic.

— Spasm diafragmatic: foarte rar dar posibil, cu dificultate sau imposibilitate de a respira.

— Spasm cardiac: excepțional și redutabil, putînd duce la fibrilație ventriculară, bloc atrio-ventricular, oprirea bruscă a cordului.

În afara contracțiilor musculare, criza de tetanie este însoțită de numeroase alte manifestări subiective și obiective.

— Faciesul bolnavului, atunci cînd criza nu antrenează musculatura feței, este crispat, exprimînd anxietate și durere: bolnavul asistă conștient la desfășurarea crizei.

— Transpirații abundente, în special la față.

— Bolnavul poate acuza palpitații, jenă sau constricție precordială pînă la dureri cu caracter net de angină pectorală.

— Pulsul este tahicardic.

— Zgomotele cardiace sînt intensificate, în special zgomotul II la focarul aortei.

— Tensiunea arterială crește cu cîteva diviziuni.

Semne de laborator

În timpul crizei se produc modificări homeostazice și funcționale importante și caracteristice.

— În sînge:

- Calciul este scăzut la valori oscilînd între 50 și 70 mg $^0/_{00}$; această scădere interesează mai ales fracția ionizată a calciului.
- Fosforul crește peste 50 mg $^0/_{00}$.
- Citratul scade ($N = 22 \pm 4$ mg $^0/_{00}$).
- Rezerva alcalină crește.

— În urină:

- Calciul este scăzut, adesea sub 50 mg/24 ore.
- Fosforul scade sub 300 mg/24 ore.
- Citratul scade ($N = 400 \pm 100$/24 ore).
- Hidroxiprolina scade.

— *Clearance*-ul fosfatului este sub 5 ml/min ($N = 10$ ml/min.).

Scanned with OKEN Scanner

— Reabsorbţia tubulară a fosforului creşte.

$$\frac{\textit{Clearance}\ \text{fosfor}}{\textit{Clearance}\ \text{creatinină}} \times 100\ (N = 90\%).$$

— Testul la EDTA este pozitiv.

— Electromigrafic se înregistrează „trenul" de unde contractile caracteristic.

— Electroencefalografic, după criză se pot înregistra unde lente, deseori ample şi hipersincrone; la hiperpnee provocată sau stimulare luminoasă intermitentă pot apărea uneori complexe de vîrf-undă asemănătoare celor din comiţialitate.

— Electrocardiografic: alungirea intervalului Q—T, a segmentului S—T şi a undei T; unda T micşorată, izoelectrică sau negativată în derivaţiile II şi III; uneori bloc de ramură.

Tetania cronică

Tetania cronică se individualizează ca formă clinică a tetaniei prin tulburările trofice intense care apar ca urmare a agravării în timp a tetaniei fruste, cu sau fără manifestări de tetanie acută.

Tetania cronică prezintă simptomatologia tetaniei fruste pe fondul căreia pot apărea crize de contractură musculară dar la care tulburările trofice din tetania frustă, abia schiţate, devin, prin intensitatea şi îmbogăţirea lor, dominante în tabloul clinic.

Semne clinice

Nu vom repeta descrierea tetaniei fruste şi a celei manifeste, ci vom detalia semnele tulburărilor trofice.

— *Tegumentele:* reci, uscate, fragile cu descuamaţie furfuracee; cianoza extremităţilor devine permanentă şi extinsă. Rezistenţa lor diminuată facilitează apariţia dermatitelor exfoliatorii, infestărilor cu Candida etc.

Uneori aspectul devine sclerodermic şi chiar a fost consemnată sclerodermia.

— Unghiile: groase dar fragile, spărgîndu-se uşor, cu crăpături longitudinale, adîncituri, deformări de culoare cretos-murdară, adesea cu leziuni de candidoză.

Scanned with OKEN Scanner

Petele albe din grosimea limbului se înmulțesc (leuconichie).

— *Părul*: firul de păr este casant și fragil, cu luciul pierdut; părul scalpului se rărește pînă la alopecie; pilozitatea sexuală și corporală sînt de asemenea rărite conferind tegumentelor aspectul glabru.

— *Dinții*: culoarea devine cretoasă, galben-murdară, cu striații cenușii sau negre; coroana se macină, suprafețele de triturare adîncindu-se sau crenelîndu-se; marginile laterale ale dinților se erodează, dintele luînd aspectul unui cui, șurub; sînt frecvente fracturile. În final, întreaga coroană dentară dispare.

Pe acest dinte, cu troficitatea grav afectată, survin carii numeroase.

— *Cataracta*: este cea mai gravă leziune trofică; de obicei opacifierea începe în părțile posterioare ale cristalinului și evoluează centrifug, depunerile putînd lua la început diferite aspecte: „în farfurie", „în stea", „în flocoane" etc.

Semne radiologice

— Calcifieri vasculare interesînd vasele creierului, îndeosebi ale nucleului caudat care apare în formă de „corn", ale nucleului dințat, sub formă de opacități ondulate sau lineare, ale centrului oval etc., care pot să cuprindă și cortexul.

— Densificări și îngroșări ale corticalei oaselor lungi, tăbliei oaselor craniene, vertebrelor, bazinului.

Semne biologice

Sînt aceleași ca și în forma frustă sau manifestă, după cum bolnavul este investigat în una din aceste forme.

Sindromul suprarenometabolic (Sindromul Cushing)

Sindromul suprarenometabolic este expresia clinică a hiperfuncției corticosuprarenale (a celor trei zone: reticulata, fasciculata și glomerulara).

Scanned with OKEN Scanner

În această asociere patologică nu toate zonele sînt interesate în mod egal, în general accentul căzînd asupra fasciculatei, ceea ce determină o semiologie clinică dependentă în special de excesul de glucocorticoizi.

Etiopatogenic, hipercorticismul se poate clasifica astfel :

Forme independente de ACTH în care leziunea afectează direct corticosuprarenala —, deci este vorba de o leziune primară :

- tumori benigne sau maligne ale CSR (sindrom Cushing),
- iatrogen, prin corticoterapie exogenă.

Forme dependente de ACTH în care corticosuprarenala este afectată secundar, leziunea primară fiind situată la nivelul uneia din formațiile de comandă și/sau control al corticosuprarenalei :

- leziune hipofizară, prin tumoare bazofilă hipersecretantă de ACTH (boală Cushing) ;
- leziune hipotalamică cu hipersecreție de CRH și consecutiv de ACTH (sindrom Iț enko-Cushing) ;
- leziune paraneoplazică cu secreție ectopică de ACTH în : tumori bronșice, timice, gastrice, pancreatice etc. ;
- sindromul pseudo-Cushing alcoolic ;
- hipercortisolismul din depresiunea nervoasă endogenă ;
- iatrogen, prin ACTH exogen ;
- hipercorticism reactiv, de antrenament (frecvent în obezitate).

Semiologia clinică

Sindromul suprarenometabolic, indiferent de formă, are o simptomatologie de bază și comună, expresie a excesului de corticosteroizi, în special de glucocorticoizi.

Debutul

Debutul este insidios și necaracteristic cu : cefalee, astenie fizică și intelectuală, dureri cu caracter reumatoid, palpitații, parestezii, acrocianoză.

Scanned with OKEN Scanner

Asocierea cu tulburări ca : tendinţa la creştere ponderală, hipertensiunea arterială cu caracter oscilant, tulburările gonadale, dereglările ciclului menstrual, tulburările dinamicii sexuale şi apariţia pilozităţii pe alte zone decît normal orientează precoce asupra diagnosticului.

Perioadei de debut, cu durată variabilă, de la cîţiva ani în formele hiperplazice, la cîteva luni în formele tumorale primare, îi urmează perioada de stare în care simptomatologia devine net caracteristică.

Adipozitatea

Adipozitatea se instalează progresiv şi numai în cazuri rare brutal, topografia sa interesînd cu rigurozitate anumite segmente, şi anume :

— Faţa, obrajii, bărbia, regiunea submentonieră, elemente ce schimbă conturul normal al feţei, dîndu-i aspectul rotunjit, umflat, de „lună plină".

— Gîtul se îngroaşă, devine cilindric, pare scurtat.

— Toracele prezintă panicul adipos abundent care-i dă aspectul globulos, cu reliefuri osoase şterse, gropile supra- şi infraclaviculare pline, adipomastie.

Elementul caracteristic este panicului adipos interscapular superior, care formează un veritabil relief de cocoaşă (ceafă de bizon sau cocoaşă de dromader). Rar — depunere grăsoasă presternală.

— Abdomenul este destins, etalat, voluminos (abdomen de batracian). Adipozitatea predomină în etajul subombilical, răsfrîngîndu-se sub formă de şorţ, ce acoperă — cînd este foarte dezvoltat — pubele şi partea superioară a coapselor.

În formele clinice de origine hipofizară şi/sau suprarenală primară, stratul adipos are consistenţă fermă, tonică şi dă senzaţia de încorsetare, nu se poate face pliu.

În contrast cu intensitatea şi topografia adipozităţii sînt membrele, pe care nu numai că nu se depune grăsime, dar o pierd şi pe cea proprie şi apar subţiate.

În jurul articulaţiilor mari ale trunchiului — şold, centură scapulară — apar gropi.

Rezultanta combinaţiei dintre trunchiul obez, în care parcă sînt înfipte membrele subţiri, şi acestea este aspectul caricatural, dar caracteristic de „cartof pe scobitori",

Scanned with OKEN Scanner

În ciuda aspectului obez, greutatea bolnavului se modifică rareori, deoarece are loc o redistribuire a paniculului adipos prin transfer de pe extremități pe trunchi (fig. 121) — adipozitate centripetă.

Tegumentele

— Modificările cutanate, cvasipatognomonice sînt striurile de culoare roz-violacee, numite vergeturi.

La început sînt discrete ca număr și subțiri, localizate pe flancuri și șolduri, atrăgînd atenția numai unui ochi avizat.

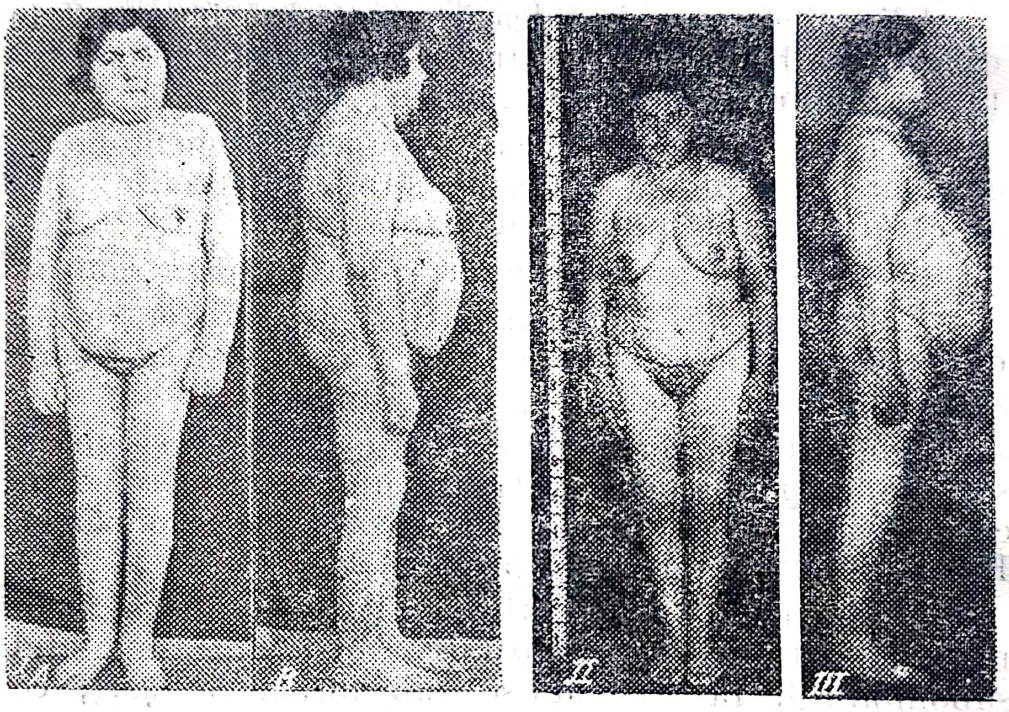

Fig. 121. — Sindrom Cushing: aspectul somatic general.

— Cu timpul devin din ce în ce mai numeroase, mai lungi (pînă la 10—15 cm), mai late (pînă la 2 cm), zebrînd tegumentele.

— La palpare dau impresia unei pierderi de substanță, degetul palpator afundîndu-se într-o depresiune.

— La distensie, tegumentul care acoperă striul este subțire și străveziu ca „o foiță de ceapă"; țesuturile subiacente apar prin transparență și dau culoarea roz-violacee a striului.

— Vergeturile sînt localizate pe flancuri, șolduri, calozități fesiere, fața internă a coapselor, sîni, axilă, fața internă a brațelor (fig. 122, 123, 124).

— În fazele avansate ale bolii se generalizează.

Scanned with OKEN Scanner

— Sînt grupate în mănunchi și se desfac în „evantai", în „flacără".

— Reactivitatea tegumentelor este deficitară, plăgile accidentale se vindecă greu, se infectează ușor, apar

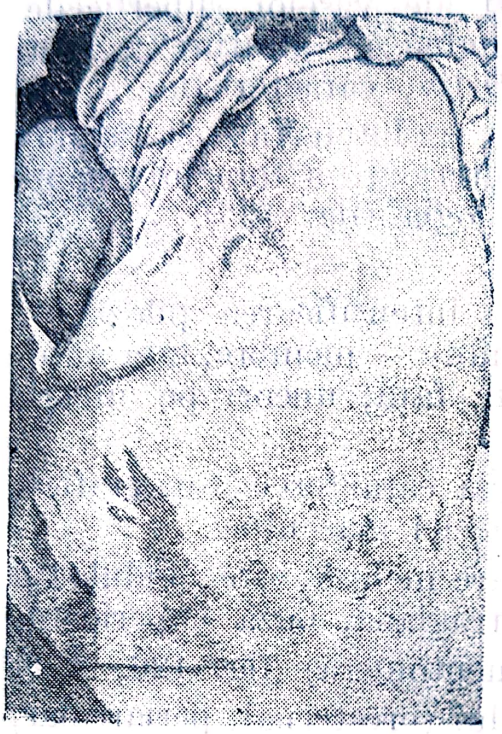

Fig. 122. — Sindrom Cushing: se observă striurile cutanate (vergeturi).

Fig. 123. — Sindrom Cushing: răspîndirea și dimensiunea striurilor cutanate.

Fig. 124. — Sindrom Cushing: vergeturi pe coapse, abdomen și sîni.

ulcerații atone, dermatoze trenante, cicatricele sînt întinse, neregulate, cheloide, se pigmentează intens.

Scanned with OKEN Scanner

— Echimozele şi sufuziunile sanguine apar cu uşurinţă, răspîndite pe întreaga suprafaţă a tegumentelor, în toate fazele de evoluţie a bolii; ele dau pielii aspectul murdar, cianotic, marmorat. Se constată de asemenea acrocianoză.

La faţă apar varicozităţi ale vaselor superficiale pe pometi, bărbie, nas (imagine în „fluture"), faţa avînd aspect pletoric, congestiv, caracteristic.

— Acneea, uneori severă ca intensitate şi răspîndire (faţă, spate, regiunea anterioară a toraelui), completează deseori simptomatologia (fig. 125).

Pilozitatea

— La bărbat se constată intensificarea pilozităţii deja existente pe zonele obişnuite — membre, faţa anterioară a toracelui, abdomen, faţă, uneori pe umeri, spate, fese — hirsutism.

— La femeie pilozitatea ia caracterele topografice, calitative şi cantitative ale celei masculine.

Firul de păr este de culoare închisă, gros, ondulat şi răspîndit pe faţă (zona pretragiană, buza superioară, regiunea mentonieră şi submentonieră) (fig. 126, A şi B), faţa anterioară a toracelui (presternal, periareolar, sîni), linia albă (unindu-se cu pilozitatea pubiană formează un romb), faţa internă a coapselor, fese.

— Pe scalp este frecventă alopecia.

— Unghiile sînt subţiri, cu tulburări trofice care favorizează infecţiile cu germeni sau micozele.

Tulburările osteoarticulare

— Durerile pot fi spontane sau induse prin compresia vertebrelor, coastelor, sternului, oaselor lungi.

Apar îndeosebi la oboseală, la început suportabile şi cedînd la odihnă, apoi intense, atroce, făcînd imposibil ortostatismul.

— În formele severe apar modificări de curbură şi lungime a coloanei vertebrale (cu scăderea în înălţime a bolnavului) prin tasări ale vertebrelor.

— La traumatisme minime sau mişcări forţate, alteori spontan, apar fracturi, cu evoluţie nefavorabilă, refacere greoaie, calusuri vicioase, pseudartroze.

Modificările semnalate sînt consecinţa osteoporozei generalizate.

Scanned with OKEN Scanner

Tulburările musculare

Caracteristică este diminuarea maselor musculare, uneori adevărată „topire musculară" interesînd mem-

Fig. 125. — Sindrom Cushing: acnee pe față, regiunea anterioară a toracelui și regiunea deltoidiană: facies „în lună plină", alopecie și depunere de țesut adipos interscapular.

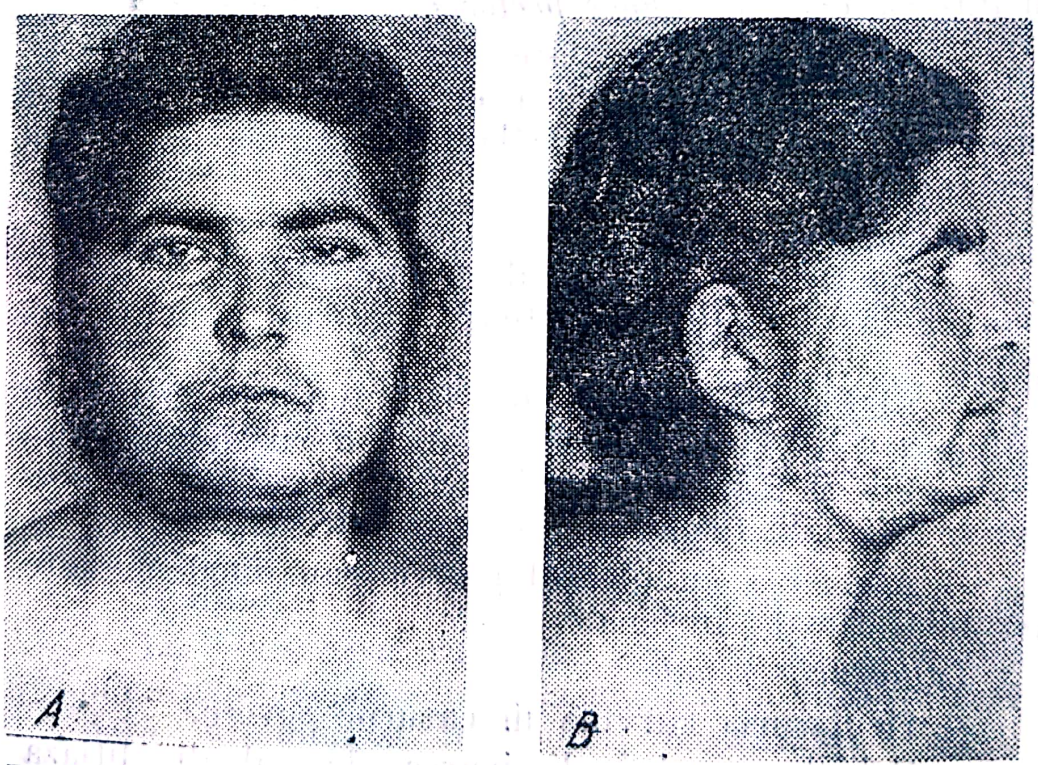

Fig. 126 A și *B* — Sindrom Cushing: facies rotund, pletoric, cu pilozitate în regiunea buzei superioare, pretragiană, mentonieră și submentonieră.

Scanned with OKEN Scanner

brele (în special cvadricepsul), abdomenul (hernii şi eventraţii), toracele. Acest element participă, alături de redistribuţia adipoasă, la realizarea aspectului „cartof pe scobitori".

Forţa musculară este diminuată.

Astenia fizică, severă, se instalează rapid.

Tulburările pulmonare

Sînt prezente în special în formele paraneoplazice prin tumori bronşice.

Hemoptizia este prezentă, frecventă, uneori abundentă, unică sau repetată.

Pot apărea leziuni asociate ca o consecinţă a reactivităţii scăzute (tuberculoza).

Tulburările vasculare

Echimoze, peteşii, gingivoragii, epistaxis, hemoptizii, hematemeze, hematurii, melene, uneori masive şi fatale, consecinţă a fragilităţii vasculare severe, care explică acest veritabil sindrom hemoragipar.

Tulburările cardiace

— Hipertensiunea arterială, constantă, se instalează precoce: cresc atît maxima cît şi minima, la valori uneori foarte mari; iniţial hipertensiunea este oscilantă, apoi, cu timpul, se permanentizează.

— Tulburările coronariene se manifestă prin dese şi intense crize de *angor pectoris*.

— Accidentele vasculare sînt frecvente.

— Insuficienţa cardiacă este constantă şi direct proporţională cu gravitatea bolii şi întîrzierea aplicării tratamentului.

Tulburările digestive

Apetitul şi senzaţia de foame sînt păstrate, rareori bolnavii acuză inapetenţă, pe care o motivează psihic.

— Abdomenul apare bombat datorită stratului adipos supra- şi subombilical, dar în special datorită hipotoniei şi atrofiei musculare, ceea ce face ca viscerele să poată fi palpate cu uşurinţă.

— Asocierea cu ulcerul gastric sau duodenal este posibilă. Uneori melenă.

Tulburările renale

— Hematuria survine în cazurile severe.

— Colicile renale, eliminarea de calculi, litiaza renală sînt frecvente, ca şi infecţiile urinare.

— Edeme.

Scanned with OKEN Scanner

Tulburările nervoase și psihice

— În formele severe cu osteoporoză, cu fracturi și tasări ale vertebrelor, modificări accentuate ale curburilor, apare sindromul de compresiune medulară, cu iritație radiculară și tulburări de sensibilitate.

— Modificările psihice sînt constante și uneori foarte grave — de la labilitate emoțională și afectivă, la anxietate, depresie, suicid.

— Scad performanțele intelectuale ca urmare a tulburărilor de memorie, atenție, concentrare.

— Uneori se observă tulburări cu aspect paranoid.

— Preocuparea față de propria persoană și boală este excesivă.

Tulburările endocrine asociate

Hipofiza este afectată în boala Cushing.

Tiroida

Tulburările nu au gravitate extremă. Se descriu manifestări de hipotiroidie: tegumente uscate, aspre, cu descuamație, modificări ale tranzitului intestinal etc.

Paratiroida

Prin pierderea de calciu, consecință a mobilizării și eliminării sale, apare hiperexcitabilitatea neuromusculară, exprimată prin parestezii și semne induse de excitabilitate.

Pancreasul

Modificările funcției pancreatice sînt consecința excesului de glucocorticoizi și a efectului lor hiperglicemiant.

Semne ca: obezitatea, poliuria, polidipsia, polifagia sugerează diabetul cu rezerve pancreatice, iar slăbirea în greutate, mirosul de acetonă etc. — diabetul cu epuizare pancreatică.

Gonadele

Modificări importante îmbogățesc tabloul clinic.

La *femei* apar tulburări ale ciclului menstrual cu oligospaniomenoree pînă la amenoree, sterilitate secundară, diminuarea libidoului, frigiditate.

Modificările organelor genitale externe constau în hipertrofia clitorisului, hipervascularizație și fragilitate vasculară a mucoasei vulvo-vaginale.

Glanda mamară diminuează ca volum, pînă la atrofie.

Scanned with OKEN Scanner

La bărbat scade libidoul, apar tulburări de erecţie, ejaculare tardivă ; cu timpul testiculele se hipotrofiază pînă la atrofie, apar tulburări ale spermatogenezei.

La bărbaţi rareori constatăm accentuarea virilizării şi mai degrabă semne de demasculinizare — rărirea părului facial, ginecomastie etc.

Sindromul suprarenometabolic la copil

Ocupă un loc separat, cu particularităţi necesar a fi cunoscute.

În mare, simptomatologia este aceeaşi ca şi la adult.

Excesul de corticoizi survenind însă la un organism în plin proces de creştere şi încă incomplet diferenţiat sexual, duce la tulburări profunde, morfologice şi funcţionale.

Unele din tulburări sînt comune celor două sexe, altele diferă.

— Sindromul adipos este comun ambelor sexe şi asemănător ca topografie şi calitate cu cel descris la adult.

— Sindromul tegumentar, de asemenea.

— Creşterea staturală este profund modificată. La început creşterea se accentuează, copiii depăşindu-i în înălţime pe cei de aceeaşi vîrstă, pentru ca în final creşterea să se încheie precoce, ducînd la hipotrofie staturală (prin inhibiţia hormonului somatotrop şi grăbirea maturării cartilajelor de creştere).

Excesul de androgeni determină tulburări de sexualizare diferite la cele două sexe.

— La *băiat* se instalează pseudopubertate precoce, izosexuală, caracterizată prin :

- apariţia pilozităţii pe pube, linia albă, faţă şi accentuarea pilozităţii în restul corpului ;
- modificarea vocii, care devine gravă, baritonală ;
- masele musculare se hipertrofiază, forţa musculară creşte ;
- scheletul se sexualizează, ia aspect masculin ;
- faciesul are expresie gravă ;
- penisul şi bursele scrotale se hipertrofiază şi hiperpigmentează ;
- testiculele, în schimb, rămîn mici, chiar sub dimensiunea testiculelor copiilor de aceeaşi vîrstă şi nu manifestă activitate funcţională ;

Scanned with OKEN Scanner

● băiatul se maturizează psihic.

Bolnavul are aspectul unui bărbat în miniatură, îndesat și serios, în total contrast cu vîrsta sa cronologică (fig. 127).

— La *fetițe* impregnarea cu steroizi duce la pseudopubertate heterosexuală :

● pilozitatea apare și se dezvoltă cu topografie masculină ;

● clitorisul se hipertrofiază ;

● musculatura se dezvoltă ;

● scheletul se formează după tipologia masculină ;

● organele genitale — vagin, uter — sînt hipoplazice și hipotrofice ;

● la pubertate menstrele nu apar, sînii nu se dezvoltă, caracterele sexuale masculine substituindu-se celor feminine (fig. 128).

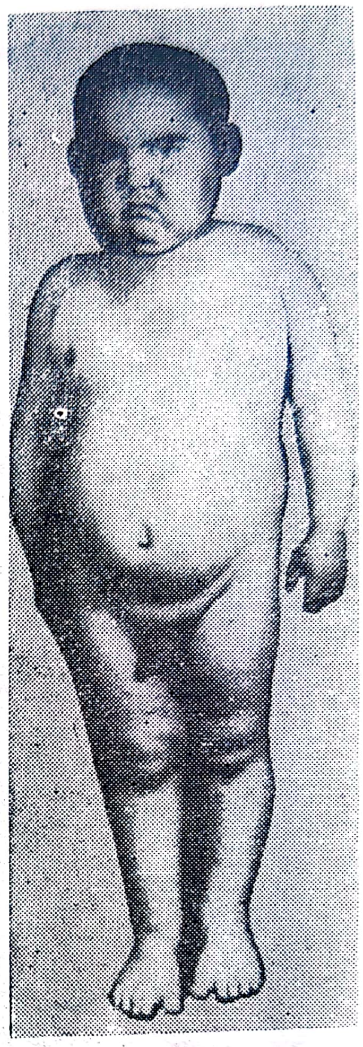

Fig. 127. — Sindrom Cushing infantil : băiat în vîrstă de 5 ani.

Particularități semiologice în hipercorticismele secundare

La tabloul clinic descris se pot adăuga o serie de particularități, consecință a lezării primare a hipotalamusului și/sau hipofizei, care modifică în plus sau în minus simptomatologia expusă anterior.

Sindromul Itenko-Cushing

Are drept cauză leziunea diencefalo-hipofizară ce determină un hipercorticism secundar, simptomatologiei anterior descrise adăugîndu-i-se :

— Prin afetarea centrilor diencefalici ai metabolismului și distribuției adipoase :

● foame exagerată cu tendința la bulimie ;

● ingestie exagerată de lichide ;

● obezitate generalizată, exuberantă, depășind adeseori dublul greutății normale, pînă la aspect mon-

struos. Cuprinde şi membrele — obezitate în pantalon, în manşetă — şi dă bolnavului aspect falstafian. Şorţul abdominal este o regulă ;

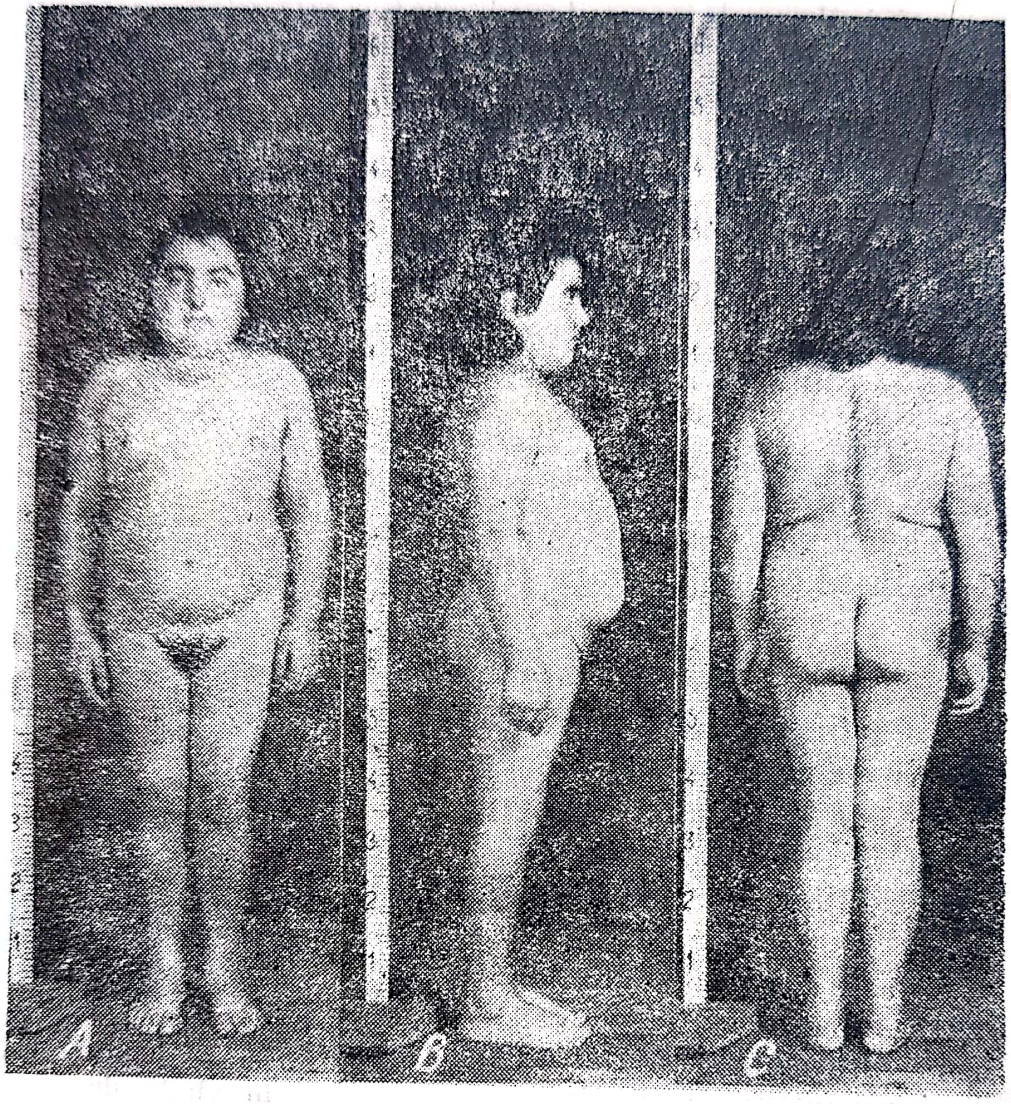

Fig 128. — Sindrom Cushing infantil : fetiţă în vîrstă de 14 ani.

- stratul adipos are consistenţă flască.

— Se asociază şi alte tulburări diencefalice :

- transpiraţii profuze ;
- modificări termice ;
- tulburări neurovegetative complexe.

Anamneza evidenţiază antecedentele care au dus la afectarea diencefalului : tumori ale diencefalului sau de vecinătate, meningoencefalite, sarcini repetate, proaste obiceiuri alimentare, stresul cortical, potomanie etc.

Scanned with OKEN Scanner

Boala Cushing

Cushing a descris în 1932 un sindrom suprarenometabolic a cărui cauză a pus-o în legătură cu existența unui adenom bazofil hipofizar, hipersecretant de ACTH.

Ținînd seama de rolul ACTH-ului asupra corticosuprarenalei, aspectul clinic este, în mare, asemănător celui descris, dar cu unele particularități legate în special de intensitatea unor semne și de gravitatea evoluției lor.

Semnele induse de hiperfuncția reticulatei și glomerularei vor avea intensitate mai mică, tabloul clinic fiind dominat de semnele datorite excesului de glucocorticoizi. Deci:

— intensitate redusă a sindromului de virilizare;
— creșteri discrete ale tensiunii arteriale;
— evoluție mult mai lentă a bolii.

Excesul de ACTH și totodată de hormon melanotrop adaugă simptomatologiei:

— pigmentația tegumentelor, în special a feței dorsale a articulațiilor interfalangiene, coatelor, cicatricelor.

În cazul tumorilor mixte, cromofobo-bazofile, dat fiind volumul lor, tabloul clinic se completează cu elementele sindromului tumoral: tulburări de tipul compresiei optochiasmatice (hemianopsii), fenomene de hipertensiune intracraniană (cefalee atroce, vărsături neprecedate de greață, bradicardie etc.).

Hipercorticismul prin ACTH ectopic (sau prin CRF ectopic)

A fost descris frecvent în carcinomul bronșic cu celule mici, în tumori carcinoide ale plămînului, timusului, intestinului, pancreasului, în feocromocitom și paraganglion, carcinoame medulare tiroidiene, tumori ovariene, melanom, leucemia mieloblastică acută etc.

Tabloul clinic este asemănător cu cel din hiperplazia adrenală prin ACTH-endogen, cu evoluție însă mai rapidă și mai zgomotoasă, la care se adaugă simptomatologia tumorii-mamă.

Hipercorticismul iatrogen

Este consecința medicației excesive și necontrolate cu glucocorticoizi, într-o serie de boli de tip reumatismal, dermatologic, neurologic, autoimun etc.

Scanned with OKEN Scanner

Tabloul clinic este asemănător hipercorticismului primar de origine lezională, fiind dominat de :

— deperdiție proteică masivă cu repercusiuni asupra :

● tegumentelor : striuri atrofice violacei mari, multiple, generalizate ;

● vaselor : aspect astacoid sau purpuric al tegumentelor de pe întreaga suprafață corporală, angiectazii, echimoze, sindrom hemoragipar (gingivoragii, epistaxis, hematurie etc.) ;

● mușchilor scheletici : hipotrofia maselor musculare.

— fenomene psiho-comportamentale :

● depresiune cu tendință la izolare, autism, depresiune pînă la tendință de suicid — sau din contră :

● excitație, agitație, insomnii.

Se asociază o serie de simptome ce traduc o hipohipofizie tranzitorie, ca o consecință a *feed-back*-ului nespecific cu inhibiția tropilor hipofizari, cu hipotiroidie și hipogonadism.

Sindromul pseudo-Cushing alcoolic

La alcoolici apar multe din caracteristicile clinice ale sindromului Cushing, obezitatea centripetă, faciesul vultos, miopatia etc. care, de asemenea, pot mima hormonologia lui.

Anormalitățile clinice dispar rapid după abstinența voluntară sau impusă.

Hipercortisolismul din depresiunea endogenă

Bolnavii cu depresiune nervoasă endogenă severă pot prezenta semne clinice minime de tip cushingoid, însoțite de niveluri ridicate de cortisol plasmatic.

Hipercorticismul reactiv sau benign

Frecvent o reacție la supraalimentație, efort fizic, stres, pubertate, ce induce clinic modificări minore de tipul hipercorticismului, schiță de vergeturi, hipertensiune arterială oscilantă, modificări de ciclu menstrual etc.

Scanned with OKEN Scanner

Semiologia de laborator

Se referă la cele trei zone ale corticosuprarenalei.

Explorarea morfologică a corticosuprarenalei

Are drept scop localizarea tumorii, evidențierea dimensiunilor ei, aspectului glandei controlaterale sau hiperplazia bilaterală.

a) *Scintigrama suprarenală* (cu colesterol marcat) localizează tumoarea, dimensiunile ei și atrofia glandei controlaterale sau evidențiază hiperplazia bilaterală.

b) *Ultrasonograma suprarenală*

c) *Arteriografia renală*

d) *Radiografia renală fără substanță de contrast*

e) *Retropneumoperitoneul însoțit de urografie*

f) *Tomografia computerizată* (fig. 129) etc.

Toate aceste metode au scopul de a evidenția locul și felul leziunii.

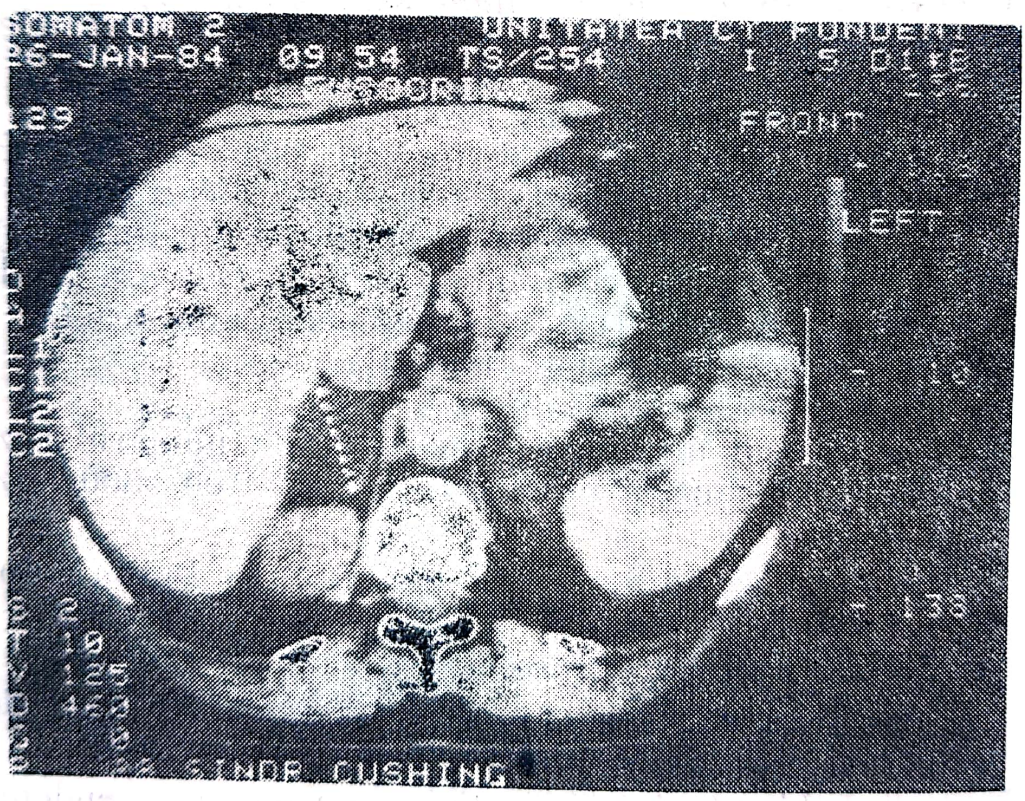

Fig. 129. — Sindrom Cushing: tumoare suprarenală dreaptă evidențiată prin tomografie computerizată.

Explorarea funcției mineral-corticoide

a) *Dozarea aldosteronei.* Se obțin valori ridicate, în special în cazul leziunilor primare (este o metodă costisitoare și laborioasă).

Scanned with OKEN Scanner

b) *Dozarea electroliților* (Na, K, Cl) în sînge și urină :

— în sînge valorile Na și Cl sînt crescute, iar ale K — scăzute ;

— în urină Na și Cl sînt scăzute, iar K crescut.

c) *Raportul Na/K* urinar și salivar (N=2) este scăzut în hiperfuncția corticosuprarenală.

d) E.C.G. apare modificată, ca expresie a modificărilor electrolitice (hipokaliemie).

În hipercorticisme se descriu : PQ scurtat, QT alungit, QRS — de amplitudine crescută ; ST — subdenivelat, T — aplatizat sau inversat, unda U vizibilă.

Explorarea funcției glucocorticoide

— *Explorări bazale* :

a) *Dozarea 17-hidroxicorticosteroizilor*

● valori crescute în hiperplazia corticosuprarenală ;

● valori excesive în tumori corticosuprarenale ;

● valori scăzute în hipercorticisme iatrogene.

b) *Dozarea cortizolului plasmatic*

● Rezultate asemănătoare cu cele ale 17-OH.

c) *Ritmul circadian al 17-OH și cortizolului plasmatic*

● Normal — între orele 7 și 19 — (2/3 din total) ;
— între orele 19 și 17 — (1/3 din total).

Ritmul este păstrat în hipercorticismul reactiv și absent în cel de origine tumorală.

d) *Numărarea eozinofilelor*

● Excesul de glucocorticoizi scade numărul eozinofilelor din sîngele circulant (normal 100—300 eozinofile/mm^3).

e) *Glicemia de bază* este crescută, la limita superioară sau o depășește.

f) *Hiperglicemia provocată la 5 ore*

● Se evidențiază fazele cointeresării pancreatice în cursul evoluției bolii. Se pot descrie trei faze :

— *de hipertonie pancreatică* — cu pantă ascendentă, rapidă și semnificativă și cu pisc hipoglicemic precoce și marcant ;

— *de astenie pancreatică* — cu panta ascendentă prelungită, cu panta descendentă lentă și croșet hipoglicemic tardiv, dar suficient — diabet sterolic (valoarea glicemiei adunate de la ora întîi și a doua depășește 3 g) ;

Scanned with OKEN Scanner

— *de epuizare pancreatică* — curbă plată la valori mari, cu pantă descendentă lentă, nesemnificativă — arată pancreatizarea diabetului.

g) *Testul hipoglicemiei provocate la insulină*

● Curba glicemiei coboară foarte puţin iar revenirea la valoarea de bază este rapidă.

h) *Dozarea acidului lactic şi piruvic*

● Evidenţiază valori crescute.

i) *Proteinograma* poate scădea sub valoarea normală, datorită catabolismului proteic.

j) *Colesterolul şi lipemia* sînt crescute.

— *Explorări dinamice*:

a) *Testul de inhibiţie la Dexametazonă* (2 zile × × 2 mg) — cu dozarea cortizolului plasmatic, înainte şi după administrarea Dexametazonei.

● Valorile scad cu peste 50% în hipercorticismul reactiv.

b) *Testul de inhibiţie la Dexametazonă* (2 zile × × 8 mg).

● Valorile scad cu 50% în hipercorticismele secundare (de cauză hipofizară) cu hiperplazie corticosuprarenală.

● Nu se produce inhibiţia în cele de origine primară (tumorală), corticosuprarenală (independenţă funcţională).

Explorarea funcţiei sexoide

a) *Dozarea 17-cetosteroizilor (17-Cs)*

● Se înregistrează valori crescute.

b) *Cromatografia 17-Cs-3 fracţiuni*

● Creşterea valorilor fracţiunii 11-Oxi şi DHA.

Explorarea tropilor hipofizari

a) *Dozarea ACTH*

● Valori crescute în adenomul bazofil hipofizar.

● Valori excesive în sindromul Cushing paraneoplazic (carcinom bronşic sau pancreatic).

● Valori scăzute sau nedozabile în leziunea tumorală primară.

● Valori scăzute în hipercorticismul iatrogen.

Scanned with OKEN Scanner

Examene complementare

a) *Examenul morfologic al sîngelui*

- Frecvent se constată policitemie.

b) *Examenul radiologic*

- *Radiografia şeii turceşti* : adenomul bazofil este de obicei mic şi nu modifică diametrele şeii. Tumorile mixte sînt voluminoase şi pot modifica dimensiunea şi conturul şeii. Pot apărea semne radiologice de hipertensiune intracraniană.
- *Radiografia scheletului* evidenţiază osteoporoză, eventual fracturi, pseudartroze.

Valoarea diagnostică a semnelor clinice din hipercorticism în funcţia de frecvenţa lor (Cushing, 1932; Liddle, 1981; Urbanic, 1982):

• obezitate	79—97%
• astenie musculară	39—90%
• hipertensiune arterială	74—87%
• modificări glicemice	39—90%
• tulburări sexuale	55—80%
• tulburări menstruale	55—80%
• virilism + acnee	64—81%
• pletoră	50—94%
• vergeturi	51—71%
• atrofie musculară	40—85%
• osteoporoză	40—50%
• peteşii, sufuziuni sanguine	22—68%
• tulburări psihice	31—86%
• edeme	28—60%
• colici renale (litiază)	19—22%
• hipertrofie clitoridiană	11—19%

Sindromul suprarenogenital

Sindromul suprarenogenital este expresia excesului de hormoni sexoizi proveniţi din corticosuprarenală. — Sînt consecinţa afectării zonei reticulate prin:

- hiperplazie;
- tumoare.

Hiperplazia se produce prin defect enzimatic (deficit sau absenţă) afectînd:

- 21-hidroxialaza;
- 11-hidroxilaza;

Scanned with OKEN Scanner

• 3 beta-01-dehidrogenaza.

— Sexoizii eliberaţi în exces pot fi:

• androgeni (de regulă) sau

• estrogeni (excepţional).

— Excesul de sexoizi suprarenali produce o sexualizare falsă (pseudosexualizare), deoarece sexualizarea se face prin factori care nu aparţin axului normal de funcţionalitate gonadală (hipotalamus-hipofiză-gonadă).

— În funcţie de sexul asupra căruia sexoizii CSR acţionează, se pot contura următoarele forme clinice:

• pseudosexualizare izosexuală, dacă sexoizii sînt de consens cu sexul fundamental (genetic şi gonadal);

• pseudosexualizare heterosexuală (PSH), dacă sexoizii sînt în discordanţă (de gen contrar) sexului fundamental.

Hormoni	*Mascul*	*Femelă*
androgeni	pseudosexualizare izosexuală	pseudosexualizare heterosexuală
estrogeni	pseudosexualizare heterosexuală	pseudosexualizare izosexuală

Pseudosexualizările heterosexuale sînt de fapt intersexualităţi sau pseudohermafroditisme, cu specificarea de masculine sau feminine în funcţie de sexul afectat.

Pseudosexualizarea produsă de sexoizii CSR depinde şi de momentul acţiunii lor:

• acţionînd de timpuriu, ei, determină pseudosexualizare *precoce*, denumită şi pseudopubertate precoce, care firește poate fi izosexuală sau heterosexuală.

Pseudopubertatea precoce heterosexuală ia în acest caz aspecte clinice de intersexualitate majoră, cu modificări importante ale dispozitivelor sexuale;

• acţionînd tardiv se produce:

• intensificarea sexualizării normale, dacă prelucrarea este făcută de hormoni izosexuali, sau

• intersexualitate atenuată, dezvoltarea unor elemente mai mult sau mai puţin discrete de intersexualitate.

Sindromul suprarenogenital

Sinonime: sindromul adrenogenital.

Formele clinice ale sindromului sînt în funcţie de tipul sexoizilor secretaţi în exces, sexul cromozomo-

Scanned with OKEN Scanner

gonadal al bolnavului, momentul prelucrării organismului, asociația cu alte dereglări produse.

Sindromul de hiperandrogenizare congenital

Hiperandrogenizarea prin hiperplazia congenitală a suprarenalei este forma cea mai frecventă. Este consecința unor deficite enzimatice, care induc un sindrom comun tuturor formelor — *sindromul de androgenizare* și, asociat acestuia, un *sindrom particular* fiecărei forme de enzimopatie.

Sindromul de androgenizare

Efectul clinic al androgenizării este diferit după cum sexul, fundamental afectat este feminin sau masculin.

— La fetiță — androgenizarea efectuîndu-se în timpul structuralizării organelor genitale, feminizarea lor va fi modificată și orientată spre masculinizare. Sînt influențate numai structurile care primesc influența androgenilor prin circulația generală, deci structurile care se formează din elementele sinusului uro-genital și din mugurii sexuali, în speță organele genitale externe. În consecință:

- La naștere organele genitale externe apar intersexuate, dar cu grade variate de masculinizare, proporțională cu intensitatea androgenizării. Pentru facilitarea încadrării clinice se descriu următoarele forme de intersexualitate a organelor genitale externe (Prader):
  - tipul I — apropiat de aspectul feminin normal dar cu hipertrofie clitoridiană;
  - tipul II — clitoris hipertrofiat, vestibul în pîlnie în care vaginul și uretra se deschid prin orificii separate;
  - tipul III — clitoris peniform, hipospadias penoscrotal, sinus uro-genital, labii mari cu aspect scrotal, separate;
  - tipul IV — penis cu hipospadias penian, vestigii de sinus uro-genital, labioscrot;

Scanned with OKEN Scanner

● tipul V — apropiat de tipul masculin normal (virilizare completă) dar cu labii sudate median, formează scrotul lipsit însă de conținut.

● După naștere, către vîrsta de 3—4 ani apar și celelalte semne ale sexualizării precoce :

— creșterea accelerată, urmată însă de oprirea timpurie și

— apariția și dezvoltarea precoce a pubertății dar a unor elemente de sexualizare masculină : pilozitate pubiană de tip masculin, îngroșarea vocii, acnee, dezvoltarea musculaturii etc. Caracterele sexuale feminine nu se dezvoltă : sînii nu se formează, menstrele nu apar.

La fetiță sindromul de hiperandrogenizare congenitală dezvoltă deci o sexualizare precoce heterosexuală sau, altfel spus, o intersexualitate feminină, un pseudohermafroditism feminin.

La băiat, androgenizarea congenitală determină o sexualizare precoce izosexuală, caracterizată prin :

● La naștere : eventual penis hipertrofiat și hiperpigmentarea zonei genitale.

● Către vîrsta de 3—4 ani : accelerarea creșterii cu oprire precoce ;

— dezvoltarea precoce a penisului, a pilozității de tip masculin, îngroșarea vocii, acnee, dezvoltarea musculaturii etc.

Testiculele rămîn însă mici, ejaculatul și spermatogeneza lipsesc.

Sindroame particulare enzimopatiei

— *Deficitul de 21-hidroxilază.* Acest deficit este responsabil de 85—90% din cazurile cu hiperplazie congenitală adrenală. În funcție de intensitatea deficitului enzimatic sau de momentul exprimării sale clinice, se conturează semiologic următoarele forme :

a) Hiperplazia virilizantă pură — prin deficit parțial de 21-hidroxilază — avînd ca expresie clinică sindromul de hiperandrogenizare congenital descris mai sus.

b) Hiperplazia virilizantă cu pierdere de sare — prin deficit total de 21-hidroxilază (tipul II sau sin-

Scanned with OKEN Scanner

dromul Debré-Fibiger) care asociază sindromului de androgenizare, insuficienţa totală gluco- şi mineralocorticoidă manifestată prin: vărsături incoercibile, diaree, refuzul de a se alimenta, pierdere în greutate, care duce la deshidratare acută cu: colaps circulator, tahicardie (puls rapid, mic, neregulat), transpiraţii profuze, moarte. Poate apărea hiperpigmentarea tegumentelor de tip addisonian (exces de ACTH). Semnele clinice debutează la 2—3 săptămîni după naştere şi mai tîrziu la copiii hrăniţi la sîn, cu paroxism înainte de împlinirea vîrstei de 7 săptămîni, interesînd mai frecvent sexul feminin (triplu). Se citează mai multe cazuri în aceeaşi familie. În caz de supravieţuire, se ameliorează după vîrsta de 2—3 ani, crizele acute rărindu-se iar manifestările tardive fiind prezente doar la stresuri.

c) Sindromul de virilizare cu manifestare postpuberală — prin deficit parţial de 21-hidroxilază, cu expresie tardivă.

Clinic elemente minore de virilizare, etiologia fiind confirmată doar de laborator prin nivelurile excesive de 17-OH progesteron.

— *Deficitul de 11-hidroxilază* sau hiperplazia congenitală adrenală cu hipertensiune arterială — tip III. Asociază sindromului de androgenizare hipertensiunea arterială, consecinţă a retenţiei hidrosaline pe care o produce excesul de DOC.

Hipertensiunea arterială este stabilă, frecvent moderată, se manifestă la vîrsta adolescenţei sau la adult, excepţional între vîrsta de 1 şi 12 ani, iar sub un an nu a fost semnalată. La copii nu apare decompensare cardiacă, tardiv însă poate fi însoţită de accidente vasculare cerebrale. Se semnalează manifestări hipoglicemice legate de perturbarea sintezei de cortizol.

— *Deficitul (sau absenţa) 3β-ol-dehidrogenaza* (tip IV sau sindromul Bongiovani). Asociază androgenizării un sindrom sever de pierdere de sare cu moartea copilului ades sub vîrsta de un an, prin insuficienţă corticosuprarenală acută.

Androgenizarea moderată este semnalată doar la fete; la băieţi minusul enzimatic antrenînd şi deficienţa biosintezei testiculare, produce fenomene de feminizare a organelor genitale externe, pseudohermafroditism masculin.

Scanned with OKEN Scanner

Sindromul suprarenogenital prepuberal

Manifestările clinice fiind asemănătoare, vom descrie atît tulburările apărute în prima copilărie a formei congenitale, cît şi pe cele din forma dobîndită, prepuberală.

Elementele clinice sînt rezultanta sindromului de virilizare somatică şi a tulburărilor de creştere.

La sexul feminin

De la nastere sau din momentul debutului, constatăm virilizare activă, intensă şi permanentă, care modifică aspectul bolnavei în sens masculin :

— androgenizarea scheletului cu protuberanţe, reliefuri şi muchii bine reliefate ;

— diametrul biacromial egal sau mai mare decît cel bitrohanterian ;

— la început copilul creşte exagerat peste media vîrstei ;

— în final cartilajele de creştere se închid precoce şi survine maturaţia osoasă rapidă, cu rezultatul său, hipotrofia staturală, nanismul hiperandrogenic ;

— musculatura este bine reprezentată, reliefată, masivă, forţa musculară creşte ;

— tegumentele groase, seboreice, îşi pierd elasticitatea ;

— acnee, uneori severă, cu arie mare de răspîndire pe faţă, presternal, spate, fese ;

— pilozitatea îmbracă aspect android ca topografie şi calitate ;

— pilozitatea pubiană se instalează de timpuriu, de la vîrsta de 2—3 ani, cu topografie romboidă ;

— apare pilozitate pe faţă (buza superioară, menton, obraz, gît), torace (presternal), linia albă, membre ;

— firul de păr este gros, rezistent, ondulat, închis la culoare ;

— vocea modificată, baritonală ;

— ajung şi depăşesc vîrsta presupusă a pubertăţii, fără ca sînii să se dezvolte ;

— menarha nu apare ;

— inteligenţa este normală.

Datorită morfologiei disgraţioase — prin tulburările procesului de creştere şi sindromul de androgenizare — apar tulburări psihice, uneori severe, de la nevroze ba-

Scanned with OKEN Scanner

nale, complexe de frustrare, tendinţă la izolare, la tentative de suicid.

Tulburările clinice descrise pot fi încadrate în tabloul pseudopubertăţii precoce heterosexuale.

La sexul masculin

Pe lîngă elementele de masculinizare precoce şi intensă a scheletului, musculaturii, pilozităţii, vocii şi tulburările de creştere cu nanism hiperandrogenic, se mai pot descrie :

— creşterea dimensiunilor penisului — macropenie ;
— hiperpigmentarea zonei genitale ;
— scrotul faldurat şi hiperpigmentat ;
— testiculele sînt şi rămîn de dimensiuni foarte mici, cu sensibilitate diminuată ;
— de timpuriu apar erecţii şi preocupări sexuale ;
— spermatogeneza nu apare.

Se conturează o pseudopubertate precoce izosexuală.

Sindromul suprarenogenital postpuberal (Apert-Gallais)

La sexul feminin

La sexul feminin sindromul este mai frecvent şi poate apărea oricînd, de la pubertate pînă la menopauză, ca o consecinţă îndeosebi a tumorilor zonei reticulate, mai rar a hiperplaziei acestei zone.

Tabloul clinic este rezultanta a două procese ce caracterizează boala : în primul rînd defeminizarea elementelor cîştigate prin sexualizarea pubertară şi, în al doilea rînd, masculinizarea (fig. 130).

Elementele de defeminizare :

— neregularitatea ritmului menstrual, spaniomenoree ;
— amenoreea secundară ;
— diminuarea volumului glandelor mamare, cu topirea ţesutului adipos şi dispariţia ţesutului glandular — în final aspectul devine atrofic ;
— dispariţia adipozităţii din jurul centurilor, în special a celei pelviene şi fesiere ;
— hipoplazia labiilor ;
— hipoplazia organelor genitale interne ;
— sterilitate secundară.

Elemente de masculinizare (de virilizare) :

— apariţia pilozităţii pe zone topografice masculine (faţă, gît, presternal, linia albă) ;

Scanned with OKEN Scanner

— accentuarea pilozităţii pe zone normale sexului;
— modificarea calităţii firului de păr, ce devine gros, lucios, ondulat, închis la culoare;

Fig. 130. — „Femeia cu barbă" — tablou al celebrului pictor spaniol Ribera.

— tegumentele devin seboreice;
— apariţia acneei pe faţă, torace, spate;
— căderea părului de pe cap, cu mărirea golfurilor frontale şi apariţia alopeciei;
— îngroşarea vocii, care devine baritonală;
— dezvoltarea şi reliefarea musculaturii;
— hipertrofia clitorisului;
— pigmentarea labiilor mari, ce iau un aspect scrotal.

Pe lîngă elementele enumerate, apar tulburări neurocomportamentale ca: agresivitate, spirit de comandă, iniţiativă sexuală etc. Uneori apar tulburări depresive, consecinţă a aspectului disarmonic.

Semnalăm forma Achard-Thiery — „diabetul jemeilor cu barbă" —, care apare de obicei la menopauză; în acest caz, în afară de tulburările descrise an-

terior, se asociază şi modificări ale homeostatului glicemic — pînă la diabet zaharat. Alopecia este frecventă.

La sexul masculin

Sindromul suprarenogenital postpuberal este rar.

Excesul de androgeni suprarenali nu produce, aşa cum ne-am aştepta, accentuarea virilităţii, ci diminuarea sa, cu astenie fizică şi psihică, scăderea potenţei sexuale, pînă la impotenţă. Explicaţia este dată de capacitatea virilizantă mult mai scăzută a hormonilor androgeni suprarenali faţă de cei testiculari, care, în aceste cazuri, sînt scăzuţi prin blocarea gonadotrofinelor hipofizare de către androgenii suprarenali.

În cazul tumorilor feminizante ale corticosuprarenalei la bărbat, apar semne de demasculinizare însoţite de elemente de feminizare:

— ginecomastie uni- sau bilaterală, uneori bine reprezentată;

— rărirea pînă la dispariţie a pilozităţii faciale şi corporale;

— obezitatea îmbracă topografie ginoidă;

— hipotrofia penisului;

— atrofie testiculară;

— dispariţia libidoului, erecţiei şi ejaculaţiei;

— instalarea impotenţei sexuale;

— tulburări de spermatogeneză cu sterilitate secundară.

Semiologia de laborator

Probe statice

● *Natriul în sînge* este scăzut iar în urină foarte crescut în formele hiperplazice cu pierdere de sare. Valorile sînt inverse în formele cu hipertensiune arterială.

● *Clorul* urmează variaţiile sodiului. Dozarea urinară a NaCl orientează diagnosticul în formele cu saliurie.

● *Potasiul în sînge* creşte în formele cu pierdere de sare.

● *Glicemia* se află la limita inferioară sau chiar scade prin minusul cortizolic, în formele hiperplazice congenitale.

● *17-OH-progesteronul plasmatic* creşte ades excesiv, steroid imediat precursor 21-hidroxilării.

● *17-Cs totali urinari* au valori crescute în formele hiperplazice şi excesive în formele tumorale.

• *17-Cs-3 fracţiuni* fracţiunea DHA (androgeni suparenali) sînt mult crescuţi, atît ca valoare absolută, cît şi ca proporţie (normal 1/3 din total).

• *Pregnandiolul* este semnificativ crescut.

• *Cortizolul plasmatic* are valori scăzute.

• *17-OH urinari* înregistrează valori scăzute.

• *Tetrahidroderivatul DOC* şi *tetrahidroderivatul S*, metaboliţi urinari ai deoxicorticosteronului şi ai 11-deoxicortizolului, prezintă valori ridicate în forma de virilizare cu HTA.

• *ACTH* plasmatic foarte crescut.

• *Aldosteronul* scăzut în formele cu pierdere de sare.

Probe dinamice

a) *Stimularea ACTH* (sau Cortrosyn) cu dozarea 17-Cs, 17—OH, cortizolului plasmatic, 17-Cs-3 fracţiuni de bază şi după stimulare, arată o creştere a 17-Cs, fără modificarea 17-OH şi cortizolului plasmatic, în formele hiperplazice, şi creşterea 17-OH şi cortizolului plasmatic, fără modificarea 17-Cs (care deja bazal sînt excesivi) în cele tumorale.

b) *Inhibiţia cu Dexametazonă* (cu dozarea 17-Cs înainte şi după inhibiţie) evidenţiază scăderea cu peste 54% a 17-Cs în formele hiperplazice şi absenţa răspunsului în formele tumorale.

c) *Testul la lizin-vasopresină* evidenţiază o hiperfuncţie excesivă corticotropă (în formele congenitale).

Explorări ce evidenţiază sediul tumorii

— retropneumoperitoneul;
— scintigrafia suprarenală;
— ultrasonograma;
— arteriografia.

Hiperaldosteronismul

Boala a fost descrisă de către Conn, în 1955, care a stabilit şi legătura cauzală între simptomatologie şi excesul de aldosteron.

Hiperaldosteronismul poate fi:
— primar (lezional):
a) dobîndit — tumoare glomerulară;

b) congenital — hiperplazie glomerulară ;
— secundar (funcţional) — în diverse procese patologice (nefropatii, ciroze hepatice, boli cardiace, sarcină etc.).

Hiperaldosteronismul primar (sindromul Conn)

Semiologie clinică

Manifestările clinice depind şi sînt rezultatul reţinerii sodice masive şi al eliminării exagerate de potasiu, efecte ale hipersecreţiei de aldosteron.

Ele se pot grupa în :
— hipertensiune arterială :
— astenie musculară cu fenomene paretice ;
— hiperexcitabilitate neuromusculară ;
— sindrom poliuro-polidipsic.

Hipertensiunea arterială

— Este prezentă şi permanentă în toate cazurile.

— Sînt interesate atît tensiunea sistolică cît şi cea diastolică — cu valori ale maximei pînă la 200 mmHg şi ale minimei în jur de 100 mmHg.

— Este benignă, deci bine tolerată de bolnav.

— Valorile sînt constante, oscilaţiile tensionale sugerînd altă etiologie — în special feocromocitomul.

— Ades hipotensiune ortostatică (consecinţa tulburărilor de baro-receptori induse de depleţia potasică) şi bradicardie.

— În funcţie de valorile tensiunii, uneori bolnavii prezintă cefalee occipitală, fronto-occipitală sau în cască, însoţită de greaţă, vărsături.

Astenia musculară

— Este prezentă în majoritatea cazurilor, predominant diurnă.

— Uneori are aspect miasteniform, cu jenă la deglutiţie, imposibilitatea de a ţine capul vertical, *ptoză palpebrală* etc.

— Pe fondul de fatigabilitate musculară pot apărea :

- accese paroxistice paretice cu impotenţă funcţională tranzitorie — instalate brusc — ; debutează frecvent la membrele inferioare şi evoluează ascendent ;
- paralizii musculare flaşte, cu hipotonie, uşor asimetrice ;

● contracţii musculare bruşte, cu senzaţie de arsură, frecvent în muşchii gambei, cu revenire rapidă şi spontană;

● reflexele osteotendinoase sînt diminuate sau abolite.

Semnele inserate pot deveni manifeste sau se accentuează după administrarea de diuretice (ca tratament al HTA), prin evidenţierea unei insuficienţe latente de potasiu.

Hiperexcitabilitatea neuromusculară

Hiperexcitabilitatea neuromusculară se manifestă izolat sau alternează cu episoadele descrise anterior prin:

— crampe, spasme musculare, furnicături, în special în extremităţi;

— punerea în evidenţă a semnului Chvostek şi Trousseau, eventual nemanifeste;

— crize de tetanie — frecvent la femei.

Sindromul poliuro-polidipsic

Este frecvent şi franc;

— poliuria variază între 3 şi 5 l/24 ore, cu urini decolorate şi cu densitate mică;

— bolnavul este obligat să-şi întrerupă somnul pentru a bea şi/sau urina;

— nicturie;

— restricţia de lichide este greu tolerată (nu de proporţia celei din diabetul insipid) şi antrenează sete imperioasă;

— nu este modificată prin administrarea de hormon antidiuretic.

În hiperaldosteronismul congenital, manifest în copilărie, hipertensiunea arterială are caracter malign ca valori şi evoluţie, poliuria este severă, crizele de tetanie sînt mai frecvente şi mai impresionante, există tendinţa la edeme. Evoluţia este severă din cauza complicaţiilor renale şi cardiace.

Hiperaldosteronismul secundar

Este consecinţa a numeroşi factori, în primul rînd stimulatori ai secreţiei de reninangiotensină şi în al doilea rînd, ai secreţiei de aldosteron.

Cauzele ce pot determina hiperaldosteronism secundar se pot clasifica astfel:

— cu hipertensiune arterială:

● afectare uni- sau bilaterală renală (stenoza arterei renale),

Scanned with OKEN Scanner

- forma esenţială, malignă,
- din sarcină,
- după contraceptive orale ;

— fără hipertensiune arterială :

- sindrom nefrotic,
- constricţia venei cave inferioare,
- ciroză hepatică,
- insuficienţă cardiacă congestivă,
- intervenţii chirurgicale,
- hiperplazie de celule juxtaglomerulare (S. Barrter),
- diminuarea volumului plasmatic (diuretice, laxative, pierderi de sînge),
- depleţie de sodiu etc.

În această formă semiologia se îmbogăţeşte cu semnele bolii cauzale.

Se deosebeşte de forma primară prin :

— absenţa tulburărilor neuromusculare,
— absenţa sindromului poliurie-polidipsie,
— prezenţa edemelor.

Semiologia de laborator

Teste funcţionale directe

a) *Dozarea aldosteronei şi a tetrahidroaldosteronei* (metabolit) evidenţiază valori crescute, uneori exagerate.

De reţinut că dozările se fac administrînd bolnavului un regim normosodat.

b) *Activitatea reninei plasmatice*, test laborios, evidenţiază diminuarea sau absenţa activităţii reninei în hiperaldosteronismul primar şi, din contra, creşterea activităţii ei în cel secundar.

Teste funcţionale indirecte

Se utilizează ionogramă sanguină şi urinară, care se repetă 3—4 zile consecutiv.

De subliniat că regimul sodic rămîne normal şi nu se folosesc diuretice în perioada efectuării probelor, ca şi în cea precedentă.

- *Kaliemia* prezintă valori scăzute, sub 2 mEq/l.
- *Natriemia* arată rareori valori normale, frecvent semnificativ crescute.
- *Kaliuria* evidenţiază cifre superioare a 60—70 mEq/24 ore.

Scanned with OKEN Scanner

- Raportul urinar și salivar *Na/K* sub 2.
- *Hiperglicemia provocată*. Prin acțiunea directă a aldosteronei asupra metabolismului glucidic, curba poate avea aspect prediabetic sau diabetic franc.
- *Examenul urinii*. Constatăm izostenuria, proteinuria, alcalinitatea.
- *E.C.G.* (prin hipokaliemie). Pe traseu PQ apare scurtat, QT alungit, QRS de amplitudine crescută, ST subdenivelat, unda T aplatizată sau inversată.
- *E.M.G.* Apar multiplete (dublete, triplete etc.)
- Testul de încărcare la sare. Se administrează 200 mEq de NaCl pe zi timp de 3 zile. În sindromul Conn se produce o scădere importantă a potasemiei.

Explorări de localizare a tumorii

— retropneumoperitoneu;
— arteriografie;
— ultrasonogramă;
— scintigrafie suprarenală.

Valoarea diagnostică a semnelor clinice de hiperaldosterolism primar în funcție de frecvența lor:

— hipertensiune arterială în	100% din cazuri
— oboseală musculară	100%
— hipokaliemie	100%
— hiperaldosteronism	95%
— poliurie	92%
— polidipsie	84%
— parestezii	76%
— alcaloză	76%
— albuminurie	68%
— fenomene paretice periodice	38%
— crize de tip tetanic	30%

Insuficiența corticosuprarenală cronică primară (boala Addison)

Reprezintă consecința carenței primitive, globale, progresiv severe și cronice a mixturii hormonale aduse în economia organismului de către corticosuprarenală. A fost descrisă în 1855 de către Addison.

Scanned with OKEN Scanner

Semiologia bolii este caracteristică, cu mici diferenţe, în funcţie de vîrsta la care apare, etiologie, întinderea leziunii şi precocitatea instituirii tratamentului.

În funcţie de etiologie, insuficienţa corticosuprarenală poate fi :

a) prin tuberculoză fibro-cazeoasă secundară ;

b) prin leziune autoimună ;

c) prin leziune iatrogenă (suprarenalectomia bilaterală) ;

d) prin cauze cu frecvenţă scăzută :

- hemoragii adrenale ;
- hemocromatoză ;
- metastaze neoplazice bilaterale ;
- amiloidoză ;
- neurofibromatoză ;
- histoplasmoză etc.

În funcţie de întinderea leziunii, insuficienţa corticosuprarenală poate fi :

a) parţială — prin lezarea unei zone a corticosuprarenalei ;

b) globală — prin lezarea în totalitate a corticosuprarenalei.

În funcţie de vîrstă a fost descrisă insuficienţa corticosuprarenală :

a) la copil şi adolescent ;

b) la adult.

Semiologia clinică

Debutul

Debutul este insidios, necaracteristic, întins pe o perioadă lungă de timp, uneori de 14—15 ani, de la un proces tuberculos visceral (pulmonar, intestinal, osos etc.), cu manifestări polimorfe.

Tulburări ca : scăderea capacităţii de muncă, oboseala fizică, somnul neodihnitor, momente de diminuarea rezistenţei morale, scăderea interesului social, pot fi luate ca prime semne.

De asemenea, apar manifestări tranzitorii ca : greaţă, vărsături, diaree, tulburări determinate şi evidenţiate de efortul fizic, expunerea la soare, alimentaţia cu exces de conserve, schimbările bruşte de temperatură, foame, stres etc.

Semnalăm îndeosebi pigmentarea accentuată, persistentă, fără revenire, după expunerea la soare.

Scanned with OKEN Scanner

Rareori, debutul este dramatic, prin criză acută addisoniană.

Perioada de stare

În perioada de stare, semnele se conturează, devin permanente, manifeste și caracteristice. Pentru stabilirea diagnosticului pozitiv este nevoie ca în multitudinea de semne ce vor fi descrise să existe tetrada:

— pigmentația tegumentelor și mucoaselor;
— astenia neuromusculară;
— hipotonia cardiovasculară;
— tulburările gastrointestinale.

Aspectul bolnavului

Addisonianul prezintă un *habitus* astenic, cu minus ponderal uneori sever, facies suferind, expresiv, cu vorbire astenică, kinetică lentă — aspect de „om obosit".

Pigmentația tegumentelor

Pigmentația tegumentelor (melanodermia) este un semn constant, precoce, a cărui intensitate este direct proporțională cu gradul insuficienței. Absența sa ridică dubii în ceea ce privește diagnosticul.

La început apare pe părțile expuse intemperiilor: față, gît, mîini, antebrațe, gambe.

Expunerea la soare duce la pigmentare rapidă, intensă, persistentă, care se menține de la un an la altul.

Pigmentația se accentuează pe regiunile normal pigmentate: areole mamare, mamelon, labii, regiunea perineală, linia ombilico-pubiană (linia albă), șanțul inghino-femural, scrot, penis.

Pigmentarea mai apare și pe zone de fricțiune fiziologică: coate, genunchi, interliniile palmare, plicile de flexiune ale palmei și degetelor, pe fața dorsală a mîinii la nivelul articulației falangelor și metacarpienelor (fig. 131) și pe suprafețele unde pielea se freacă de îmbrăcăminte, pălărie, guler, lenjerie, centură etc. Cicatricele se colorează de asemenea.

Apar aglomerări de pete pigmentare, ca și cum tegumentele ar fi stropite, în special pe față și palme, uneori asociate cu vitiligo (în formele autoimune), făcîndu-l și mai evident (fig. 132, 133).

Unghiile sînt înconjurate cu un halou brun, lunula se pigmentează și apar striații intens colorate.

În formele severe pigmentația se generalizează, dar predomină pe zonele de referință.

Jocul intensității melanodermice este direct proporțional cu evoluția bolii: diminuează odată cu amelio-

Scanned with OKEN Scanner

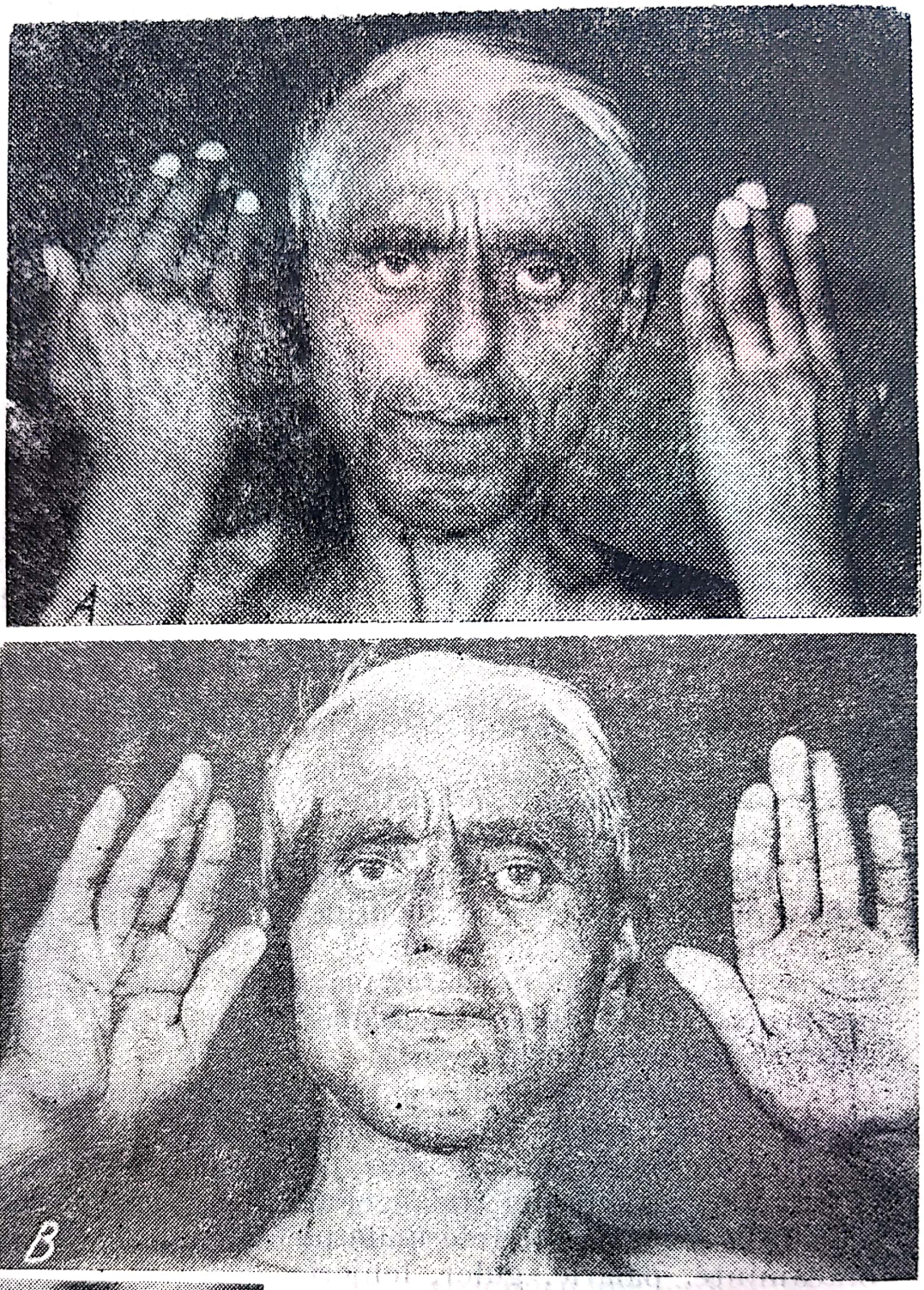

Fig. 131. — Boala Addison: hiperpigmentația tegumentelor feței (*A* și *B*), mâinilor (fața dorsală și ventrală) și picioarelor (*C*).

Scanned with OKEN Scanner

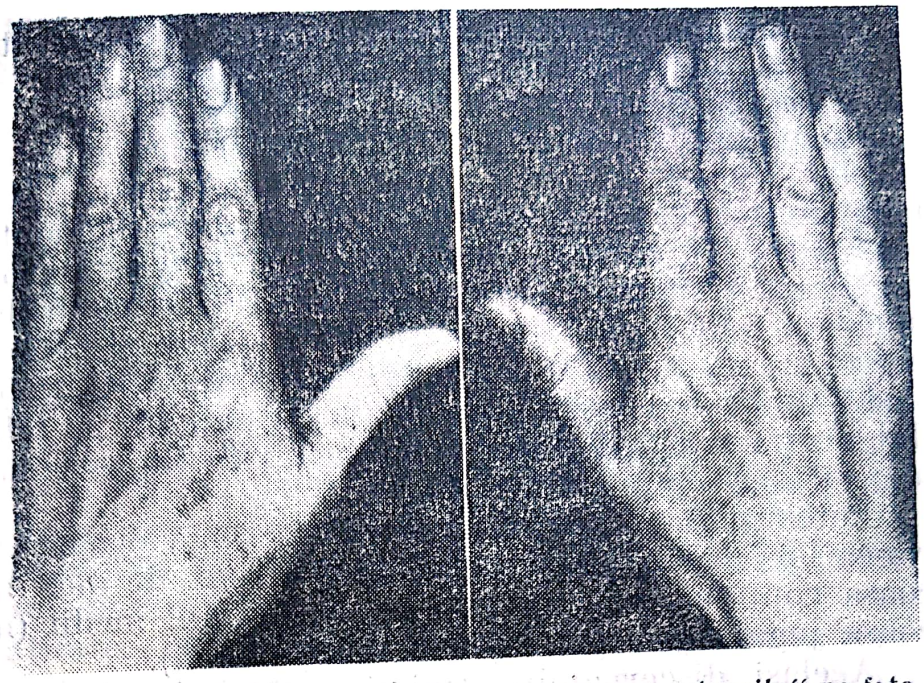

Fig. 132. — Boala Addison : pete pigmentare „stropite" pe fața dorsală a mîinilor.

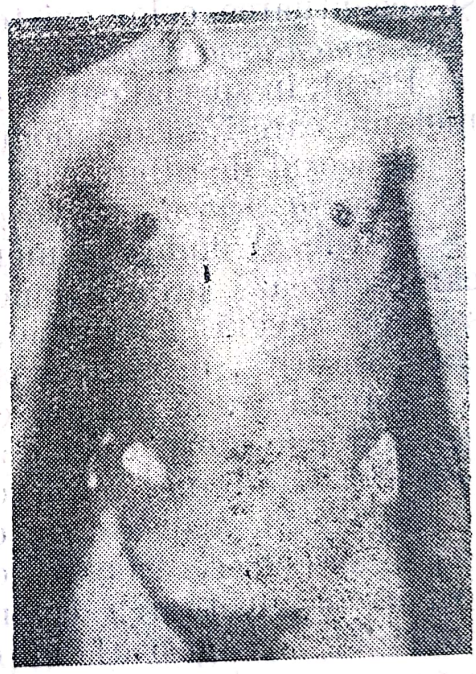

Fig. 133. — Boala Addison : hiperpigmentația tegumentelor și areolei mamare, asociată cu vitiligo.

rarea ei, se accentuează odată cu agravarea. Intensificarea bruscă anunță o criză acută.

La populațiile pigmentate etnic se ia în considerație cu discernămînt, accentuarea sa.

Nuanța pigmentației diferă în raport cu pigmentația de fond : cafenie, asemănătoare cojii de pîine bine rumenită, de culoarea ardeziei sau pămîntie. Uneori aspectul este bronzat.

Calitativ, tegumentele sînt uscate, cu elasticitate scăzută (prin deshidratare severă) şi aspect senil.

Pigmentaţia mucoaselor

Se poate afirma că apariţia petelor pigmentare la nivelul mucoaselor, în asociere cu pigmentarea tegumentelor, este patognomonică. Apar pete pigmentare pe mucoasele cavităţii bucale: buze, gingii, mucoasa jugală (în dreptul celui de al II-lea şi al III-lea molar), mucoasa palatinală, limbă. Sînt interesate şi celelalte mucoase ca: mucoasa conjunctivală (sub forma de pete şi/sau de lizereu la graniţa sclerei cu pupila), pe rebordul de inserţie a genelor, mucoasa vulvară, vaginală, ano-rectală.

Petele pigmentare sînt ca ardezia sau violacee. Mărimea lor variază de la aceea a unui bob de mei (mucoasa conjunctivală, gingii), la dimensiuni medii (mucoasa jugală şi vaginală) sau mari (limbă).

Acelaşi discernămînt trebuie arătat la aprecierea pigmentării mucoaselor la populaţiile etnic hiperpigmentate, unde se ia în considerare apariţia noilor pete şi accentuarea celor existente.

Pigmentarea părului

Părul, în special cel al capului, se încarcă cu pigment melanic care-i dă o culoare negru-antracit mată.

Procesul de albire este mult încetinit sau absent.

Astenia neuromusculară

Cel de al doilea element al tetradei diagnostice se caracterizează prin astenie globală — fizică, psihică şi sexuală severă — senzaţie de oboseală ce apare precoce, însoţită, în faza constituită a bolii, de adinamie.

Astenia are la început caracter vesperal, apare după cel mai mic efort, apoi devine continuă, intensă şi nu cedează la odihnă, indiferent de durata acesteia.

În fazele avansate, în cele ce precedă decompensarea — astenia se asociază cu adinamia, dificultatea extremă în efectuarea celor mai neînsemnate mişcări: bolnavul face gesturi lente, greoaie, vorbeşte rar, tărăgănat, cu efort. Uneori adinamia este atît de intensă, încît bolnavul evită chiar mişcările necesare alimentării, eforturile de menţinere a igienei, conversaţia, actul sexual.

Clinostatismul devine aproape permanent.

Fatigabilitatea este caracteristică acestor bolnavi.

Scăderea în greutate

Scăderea în greutate este frecventă, rapidă şi importantă, situîndu-se adesea la un minus ponderal de

Scanned with OKEN Scanner

10—15 kg, ca o consecinţă a topirii ţesutului adipos şi muscular. Variază în raport cu faza evoluţiei bolii, curba greutăţii fiind un indice de apreciere a gravităţii. Se descrie caşexie în formele însoţite de un proces bacilar activ.

Hipotensiunea arterială, element semiologic şi de diagnostic important, cu maxime între 90 şi 50 mmHg şi minime sub 60—50 mmHg, este constantă şi patognomonică.

Este o hipotensiune cu inadaptare posturală, masivă în ortostatism, fiind inegală în diferite teritorii, severă în circulaţia cerebrală; duce la ameţeli, palpitaţii, tulburări de vedere, tulburări de echilibru, stare de leşin, tendinţă şi uşurinţă la colaps.

Pulsul este mic, depresibil, adesea tahicardic, indicele oscilometric — slab.

Matitatea cardiacă este micşorată, expresie a cordului „în picătură". Zgomotele cardiace sînt asurzite.

Reactivitatea la substanţele presoare este diminuată.

Scăderea bruscă a tensiunii arteriale este un semnal de alarmă pentru criza acută.

Tulburările digestive

Tabloul clinic al insuficienţei corticosuprarenale nu este complet fără tulburările gastrointestinale.

În general se manifestă prin: inapetenţă, anorexie, greaţă cu sau fără vărsături, diaree. Doar privirea alimentelor poate uneori provoca asemenea manifestări.

Se observă deseori pseudoabdomenul acut, sindromul solar cu caracter dramatic, manifestat prin durere epigastrică atroce, mai rar în hipocondrul drept sau fosa iliacă dreaptă, greaţă, vărsături, facies hipocratic, puls rapid, filiform, transpiraţii profuze, acuze ce nu rareori au dus bolnavii pe masa de operaţie pentru abdomen acut sau au fost confundate cu crizele gastrice tabetice.

Asocierea cu ulcerul gastroduodenal este frecventă — tabloul clinic fiind completat cu simptomatologia acestuia.

Se descrie dorinţa imperioasă a unor bolnavi pentru ingestia de sare sau alimente acide (consecinţă a hipo- sau anaciditătii).

Steatoreea este menţionată de mulţi autori.

Tulburările digestive majore — diareea şi vărsăturile de durată — pot anunţa şi declanşa criza acută.

Alături de cele patru grupe simptomatice majore, pigmentaţia tegumentelor şi mucoaselor, astenia şi adi-

Scanned with OKEN Scanner

namia, hipotensiunea arterială și tulburările digestive, semnalăm o serie întreagă de tulburări care completează tabloul clinic fără să fie constante sau obligatorii.

Tulburările respiratorii

Ades apar modificări de sonoritate, matităţi, diminuarea excursiilor respiratorii sau modificări ale ritmului respirator, ca o consecinţă a etiologiei tuberculoase (procese cavitare, pleurezie, aderenţe pleurale şi/sau costo-diafragmatice).

De asemenea, în formele severe de insuficienţă notăm prezenţa respiraţiei de tip Kűssmaul.

Tulburările renale

Notăm doar modificările de diurează — oliguria.

Tulburările musculare

Pe fondul modificărilor electrolitice şi metabolice apar o serie de modificări musculare ca : atrofia, crampele, crizele de contractură musculară întinse şi intense, foarte dureroase, paraliziile flaşte.

Amintim semnul Rogoff manifestat prin durere lombară în unghiul costo-vertebral, tenace, cu contractură, în absenţa unei cauze obişnuite, care nu cedează decît la echilibrare cortizolică.

Tulburările neuropsihice

În formele severe pot apărea tulburări ca : paraplegia spastică sau flască, cvadriplegia.

Bolnavii prezintă hiperestezie olfactivă şi auditivă Apare o exagerare a gustului, în special pentru substanţele sărate.

Psihosindromul se asociază constant cu un cortegiu impresionant de manifestări, pornind de la astenia, fatigabilitatea, adinamia deja descrise, la latenţa reacţiilor, diminuarea sau chiar absenţa iniţiativei, negativismul alimentar, tendinţa la depresie cu sentiment de inutilitate, anxietate, tonus afectiv scăzut.

Activitatea intelectuală este global diminuată, ideaţia încetinită, sfera preocupărilor restrînsă.

Frecvent la femei se observă neglijenţă fizică şi vestimentară.

Tulburările endocrine asociate

Tulburările hipofizare

Asocierea cu diabetul insipid este rară, apariţia bolii Addison aducînd diureza la valori normale iar echilibrarea cortizolică reinstalînd poliuria.

Tulburări severe pot apărea cu timpul în insuficienţa corticosuprarenală iatrogenă, după suprarenalectomie bilaterală, cu formarea unui adenom reactiv

Scanned with OKEN Scanner

hipersecretant de ACTH și MSH, caracterizat prin elementele de insuficiență corticosuprarenală severă cu pigmentație extremă, la care se adaugă semiologia tumorii hipofizare și sindromul optochiasmatic (sindromul Nelson).

Tulburările tiroidiene

Se descriu în special în formele de origine autoimună (leziune dublă), asocierea hipocorticismului cu hipotiroidismul (sindromul Schmidt). Clinic, insistăm asupra frilozității și proastei adaptări termice.

Tulburările paratiroidiene

Semnalăm existența și intensitatea tulburărilor spastice. Se citează asocierea hipoparatiroidismului cu hiposuprarenalismul de origine comună, autoimună.

Tulburările pancreatice

Sînt severe și obligatorii, manifestate prin hipoglicemie care se poate sfîrși cu comă.

Apar frecvent dimineața, la trezire, sau la 3—4 ore după o masă bogată în glucide, manifestîndu-se prin senzație de foame, uneori dureroasă, slăbiciune, transpirații, epigastralgii, tremurături, anxietate, cefalee.

Cînd glicemia scade foarte mult, apar diplopie, midriază, comă.

Datorită acestui *status* hipoglicemic, addisonienii prezintă o sensibilitate marcată la insulină.

Asocierea cu diabetul zaharat, rară, sugerînd originea autoimună, agravează boala; tratamentul este, în acest caz, greu de condus.

Tulburările gonadale

Sînt întotdeauna prezente, progresive, în final caracterizîndu-se printr-o adevărată indiferență sexuală.

— La bărbat apar precoce tulburări ale dinamicii sexuale, cu diminuarea libidoului și a erecției.

Morfologic, organele genitale externe sînt hiperpigmentate, cu pete la nivelul glandului, iar la palpare testiculele sînt hipotrofice.

Indivizii afectați prezintă oligo-astenospermie.

— La femeie scade impulsul sexual, frigiditatea fiind constantă.

Apar tulburări ale ciclului menstrual, cu spaniomenoree pînă la amenoree.

Fertilitatea este diminuată, sarcina în primele trei luni agravînd boala. Climacteriul se instalează precoce.

Labiile sînt hiperpigmentate iar mucoasa, introitul vaginal și vaginul prezintă pete violacee.

Scanned with OKEN Scanner

Cu timpul apar hipoplazie genitală și depilație importantă.

Insuficiența corticosuprarenală cronică primară, apărută în perioada copilăriei sau prepuberal, are unele particularități legate de dezvoltarea individului, și anume întîrzierea pubertății și infantilismul sexual. El crește în înălțime normal sau chiar este ușor longilin, ca urmare a închiderii tardive a cartilajelor de creștere (descrisă de Parhon).

Pe prim plan se situează tulburările gastro-intestinale : vărsături, diaree și deshidratare rapidă.

Semnalăm frecvența convulsiilor și intensitatea pigmentației, într-adevăr impresionantă.

Se descrie o adevărată „foame de sare".

Hipotonia cardiovasculară se întîlnește rar sau este minimă.

Semiologia de laborator

Semiologia de laborator se adresează celor trei zone ale corticosuprarenalei.

Explorarea funcției mineral-corticoide

a) *Dozarea aldosteronului plasmatic și urinar și a tetrahidroaldosteronului* (metabolit urinar) relevă niveluri mici ; metodele sînt costisitoare iar valorile obținute depind de metoda folosită și de laboratorul respectiv.

b) *Ionograma* (Na, K și Cl) în sînge și urină.

— Valorile sodiului scad în ser (N=134—148 mEq/l) și cresc în urină (N=4—5 g/24 ore).

— Valorile potasiului cresc în ser (N=1,5—2,1 mEq/l) și scad în urină (N=2—2,5 g/24 ore).

— Valorile clorului urmează aceleași variații ca și cele ale sodiului (N = 93—105 mEq/l).

c) *Raportul Na/K* urinar și salivar (N = 2). În insuficiența corticosuprarenală raportul crește.

d) *E.C.G.* se modifică din cauza tulburărilor electrolitice, în special a hiperkaliemiei : PQ este alungit, QT scurtat, complexul QRS de amplitudine redusă, ST normal, T simetric, cu baza strîmtorată și ascuțit.

e) *Proba de încărcare cu apă* (Robinson-Power-Kapler).

Scanned with OKEN Scanner

Cantitatea de apă ingerată se elimină cu întîrziere, datorită repartiţiei inegale în diversele compartimente (deshidratare extracelulară şi hiperhidratare celulară), precum şi creşterii resorbţiei apei la nivelul tubilor renali prin exces de ADH.

f) *Hematocritul* creşte în boala Addison datorită hemoconcentraţiei (dacă nu se asociază cu anemie marcată); (valori normale 47±7% la bărbat şi 42±2% la femeie).

Explorarea funcţiei glucocorticoide

Explorări statice

a) *Dozarea 17-hidroxicorticosteroizilor* (17-OH prin metoda Porter-Silber) în urina din 24 ore evidenţiază valori scăzute, deseori sub 1 mg (valori normale la bărbat — 6 ± 1 mg; la femeie — 4,5 ± 1 mg/24 ore).

(La naştere valorile sînt inferioare a 1 mg; ele cresc în al doilea an, ajungînd la cca 3 mg la pubertate.)

b) *Cortizolul plasmatic.* Dozarea efectuată la ora 8 dimineaţa surprinde numai un instantaneu al secreţiei.

În insuficienţa corticosuprarenală cronică valorile sînt scăzute (valori normale 10—14 μg/100 ml).

c) *Numărarea eozinofilelor* arată cifre crescute (hormonii glucocorticoizi scad numărul eozinofilelor).

d) *Glicemia de bază* scade sub 0,70 g%.

e) *Hiperglicemia provocată* la 5 ore arată o pantă ascendentă lentă (absorbţie intestinală diminuată), de scurtă durată, după care apare o fază lungă de subdenivelare (pericol de criză hipoglicemică).

f) *Diferenţa arteriovenoasă* a glicemiei este mare, datorită unui consum tisular mai intens.

g) *Proteinemia* poate fi crescută datorită hipovolemiei.

h) *Colesterolemia şi lipemia* sînt scăzute.

Explorări dinamice

a) *Proba de stimulare cu ACTH, Synacten sau Cortrosyn* cu dozarea bazală şi după administrarea produşilor exogeni a 17-OH şi cortizolului plasmatic.

Răspunsul este scăzut, inexistent sau sub valorile de pornire (în mod normal valorile bazale normale trebuie să crească de 3—4 ori), iar în formele severe de insuficienţă poate declanşa manifestări acute prin epuizare.

Menţionăm răspunsul fals-pozitiv la 24 ore cu căderea la 48—72 ore în formele cu rezerve minime.

Scanned with OKEN Scanner

b) *Testul eozinopeniei provocate* (testul Thorn) cu numărarea eozinofilelor înainte şi după 4 ore de la administrarea de ACTH exogen (sau produşi similari) evidenţiază scăderea nesemnificativă a eozinofilelor (mult sub 50%); normal, scăderea depăşeşte 50%.

c) *Testul eozinopeniei provocate prin insulină* — 1 u. insulină/10 kg corp. Insulina, prin hipoglicemia realizată, stimulează ACTH-ul endogen. Rezultatele sînt asemănătoare cu cele ale testului Thorn. Testul se efectuează sub control, datorită pericolului de criză hipoglicemică.

Explorarea funcţiei androgene a corticosuprarenalei

a) *Dozarea 17-Cs urinari totali* (Drekter) evidenţiază valori scăzute.

b) *Cromatografia 17-Cs* dă valori mult diminuate ale fracţiunii 11-oxi, mult sub 2/6 din valoarea totală.

Examene complimentare

a) *Dozarea ACTH-ului* evidenţiază valori ridicate, datorită defrenării hipofizare prin minusul cortizolic, antrenînd şi hipersecreţie de MSH. Dozarea ACTH-ului permite un diagnostic precoce şi sigur de insuficienţă corticosuprarenală cronică.

b) *Testul la lysin-vasopresină sau CRH* este însoţit de un răspuns excesiv al secreţiei de ACTH.

c) *VSH şi IDR* la tuberculină pot ajuta la stabilirea etiologiei bacilare a bolii Addison.

d) *Anticorpii anticorticosuprarenali* sînt pozitivi în formele cu etiologie autoimună.

e) Examene radiologice:

- radiografia şeii turceşti. Imaginea poate fi modificată în insuficienţa corticosuprarenală cronică de origine iatrogenă — suprarenalectomie bilaterală (sindrom Nelson);
- radioscopia sau radiografia pulmonară evidenţiază frecvent scizurite, periscizurite, aderenţe pleurodiafragmatice, îngroşări pleurale (semne de etiologie bacilară primară), mai rar procese bacilare active, concomitente;
- ortodiagrama cordului arată un cord mic, „în picătură";
- radiografia lombară pune în evidenţă calcifieri (15% din cazuri) localizate suprarenal, indiciu de leziune bacilară.

Scanned with OKEN Scanner

Valoarea diagnostică a semnelor clinice în boala Addison în funcţie de frecvenţa lor

— Cu frecvenţă între 80% şi 100%:
  — astenia, adinamia
  — pigmentaţia tegumentelor
  — pierderea în greutate
  — pigmentaţia mucoaselor
  — inapetenţă, anorexie.
— Cu frecvenţă între 25% şi 80%
  — hipotensiunea arterială
  — hipo- sau aclorhidrie gastrică
  — greaţă, vărsături
  — diminuarea masei şi forţei musculare
  — mialgii, artralgii.
— Cu frecvenţă sub 25%
  — tulburări ale libidoului
  — diaree
  — vitiligo.

Insuficienţa corticosuprarenală acută

Deficitul masiv, brutal instalat al bagajului hormonal corticosuprarenal (gluco- şi/sau mineralocorticoid) declanşează insuficienţa acută.

Accidentul poate deveni manifest în:

- erorile enzimatice însoţite de sindromul de pierdere de sare;
- în cursul unor maladii infecţioase (sindromul Waterhouse-Friederihson);
- după suprarenalectomie unilaterală pentru tumoare adrenală cu atrofia glandei controlateral sau bilateral pentru formele hiperplazice;
- acutizări în cadrul panhipopituitarismului;
- iatrogene prin întreruperea bruscă a corticoterapiei sau folosirea necontrolată şi prelungită a blocanţilor biosintezei adrenale (o'p'DDD);
- hemoragii corticosuprarenale în tratamentele de lungă durată cu anticoagulante;
- acutizări ale insuficienţei corticosuprarenale cronice primare sau criza addisoniană.

Scanned with OKEN Scanner

Criza addisoniană

Este provocată de factori minimi ca :
— suprasolicitări fizice și psiho-intelectuale ;
— boli intercurente ;
— dezordini digestive ;
— modificări termice bruște ;
— traumatisme accidentale sau chirurgicale ;
— tratamente intempestive (laxative, diuretice, etc.) ;
— întreruperea terapiei substitutive.

Poate apărea în decursul evoluției insuficienței cronice, mai rar ca debut al ei.

Semiologia clinică

Episodul acut este precedat de accentuarea bruscă și intensă a semnelor preexistente : astenia, adinamia, melanodermia, hipotensiunea arterială.

Semnele crizei acute

Se materializează prin tulburări :

— *Tegumentare* : melanodermie excesivă, tegumente livide, reci, deshidratate, extremități transpirate, reci, cianotice.

— *Musculare* : crampe, dureri în special lombare (pot duce la erori de diagnostic).

— *Pulmonare* : dispnee, uneori respirație de tip Küssmaul.

— *Digestive* : greață, vărsături, diaree, dureri abdominale, epi- sau hipogastrice, cu caracter acut (mimează abdomenul acut chirurgical sau criza solară tabetică), scădere ponderală severă și rapidă.

— *Nervoase* : cefalee cu fotofobie, convulsii, mioclonii, tulburări de termoreglare cu hipotermie.

— *Psihice* : la început anxietate, agitație, uneori agresivitate, stări confuzionale, apoi obnubilare, torpoare, pînă la stare de prostrație.

Semnalăm absența setei și oliguria.

— *Cardiace* : sînt cele mai severe și condiționează prognosticul. Se exprimă prin : hipotensiune severă, pînă la colaps vascular, cu puls rapid, filiform, depresibil, cu moarte prin insuficiență circulatorie acută.

Scanned with OKEN Scanner

a) hiponatriemie severă ;
b) hiperkaliemie accentuată ;
c) hipoglicemie cu valori variabile, uneori foarte scăzută ;
d) cortizol plasmatic — prăbuşit.

Valoarea diagnostică a semnelor clinice în insuficienţa corticosuprarenală acută în funcţie de frecvenţa lor

— astenie, adinamie 100%
— hipotensiune arterială 100%
— greaţă 60%
— mialgii, artralgii 60%
— vomă 47%
— colaps 40%
— diaree 20%

Sindromul catecolaminic tumoral

Sindromul catecolaminic tumoral este determinat de formaţiuni ale ţesutului cromafin medulosuprarenal (feocromocitom sau feocromocitoblastom) sau ale crestei neurale (simpatoblastom, ganglioneurom), tumori care secretă în exces catecolamine (adrenalină şi noradrenalină) dar şi neuropeptide.

Tumorile sînt în general benigne (feocromocitom, ganglioneurom) sau maligne (feocromoblastom, neuroblastom) şi cu localizare variată : medulosuprarenală, organul Zuckerkandl, toracic paravertebral, abdomen, presacrat, vezică, pancreas, tiroidă etc.

Clinica sindromului catecolaminic tumoral prezintă nuanţări legate de structura tumorii şi deci de profilul ei funcţional : secreţia prioritară de catecolamine, de metaboliţi intermediari, de neuropeptide etc.

Feocromocitul

Feocromocitomul este forma cea mai frecventă a patologiei catecolaminice tumorale. Ansamblul clinic complet a fost descris în 1922 de către Labbé, Tinel şi Doumet.

Scanned with OKEN Scanner

Manifestări clinice

Expresia clinică a feocromocitomului este *criza vegetativă paroxistică* ale cărei elemente definitorii sînt :

— *Hipertensiunea arterială paroxistică*, manifestare constantă, cu următoarele particularităţi :

● survine pe un fond de tensiune arterială normală sau de hipertensiune arterială permanentă ;

● valorile paroxismului tensional sînt deosebit de mari şi interesează atît presiunea sistolică cît şi cea diastolică ;

● apare brusc, brutal, în plină sănătate aparentă, prilejuită de evenimente banale : emoţie, stres, masă copioasă, efort fizic uneori minim (copulaţie sau defecaţie — în tumorile situate presacrat —, micţiune — în localizările intravezicale etc.), schimbările bruşte de postură, palparea regiunii lombare (în localizările primar medulosuprarenale) ;

● mai rar dar posibil se semnalează hipotensiunea arterială pînă la prăbuşiri ale tensiunii sistolice cu colaps, apărute singular, în ortostatism sau alte modificări posturale, sau succedînd puseului hipertensiv paroxistic. Uneori cele două manifestări paroxistice opuse alternează şi se repetă în cursul aceleeaşi zile.

— *Tulburări de ritm cardiac*. Tahicardia alături de accidentul hipertensiv este manifestarea cea mai curentă, uneori, de asemenea, cu caracter paroxistic, fibrilaţie, *flutter*, aritmie extrasistolică şi, cu totul excepţional, bradicardie.

— *Transpiraţiile* abundente, generalizate, fac parte din cortegiul tulburărilor care caracterizează criza paroxistică şi

— *Cefaleea* violentă, instalată brusc şi brutal, cu caracter pulsatil, însoţită de tulburări de vedere, amauroze trecătoare.

Alături de aceste manifestări capitale prin dramatism şi frecvenţă din tabloul simptomatic al crizei paroxistice mai fac parte ;

● dureri diverse : precordiale — uneori adevărate crize de *angor pectoris*, toracice, epigastrice, abdominale, lombare, musculare etc. Durerea are caracter centripet, ascendent ;

● tegumente palide, umede, reci ;

● piloerecţie ;

Scanned with OKEN Scanner

- facies anxios, ochi strălucitori, pupile dilatate ;
- vedere tulbure, fosfene, amauroze trecătoare ;
- angoasă, senzaţie de moarte iminentă, agitaţie ;
- greaţă, vărsături, diaree ;
- tremurături ;
- termofobie, uneori subfebrilitate sau chiar stări febrile.

— Criza paroxistică durează de la cîteva minute la cîteva ore, poate fi unică sau să se repete în cursul aceleaşi zile, uneori cu caracter subintrant, diurn sau nocturn, sfîrşitul ei manifestîndu-se prin :

- poliurie ;
- congestie tegumentară ;
- bradicardie ;
- hipotensiune arterială.

— În timpul crizelor pot surveni accidente redutabile : vasculare — hemoragii cerebrale, meningiene ; epistaxis, hemoptizie etc. — şi cardiace — aritmii ventriculare, infarct.

În concluzie, crizei vegetative paroxistice i s-a descris o etapă prodromală, caracterizată prin tulburări psihice, o perioadă de stare cu paroxismul tensional, paloare, durere, urmate de o fază de rezoluţie cu transpiraţie, roşeaţa tegumentelor, debaclu urinar, hipotensiune etc. şi postcriza cu liniştirea şi epuizarea psihofiziçă a bolnavului.

— În afara crizelor, bolnavii pot prezenta „stigmate adrenergice" : anxietate, nervozitate, emotivitate, tremurături, transpiraţii, pierdere în greutate, ochi lucioşi, falsă exoftalmie, acroparestezii etc.

— Tulburările cardiace — tahicardia, tahicardia paroxistică, extrasistolele, oscilaţiile tensionale, durerile precordiale, modificările E.C.G. — constituie „*miocardiopatia adrenergică*".

— Grûparea într-un context simptomatic a unor tulburări ca : tahicardia, tremurăturile, tulburările vasomotorii, transpiraţia şi termofobia, hiperlacrimaţia, falsa exoftalmie şi fixitatea privirii sugerează un status basedowian, status ce uneori poate fi autentic ţinînd seama de acţiunea permisivă a hormonilor tiroidieni pentru catecolamine.

— În formele cu evoluţie îndelungată şi/sau severă constatăm : poliurie, polidipsie, polifagie, scădere ponderală ce conturează existenţa unei stări diabetice.

Scanned with OKEN Scanner

Diagnosticul clinic de feocromocitom trebuie întărit prin investigaţii, care confirmă excesul de catecolamine, dinamica lor şi locul leziunii.

A. *Investigaţii bazale*

1. *Probe indirecte* :

a) *Măsurarea tensiunii arteriale* : hipertensiune arterială sistolo-diastolică, permanentă sau în accidente paroxistice.

b) *Glicemia* à jeune *şi/sau hiperglicemia provocată* ne arată valori crescute pre- sau chiar diabetice.

c) *AGL + colesterol seric* : valori crescute ;

d) *Hematocritul* : valori crescute ;

e) *Metabolismul bazal* : important crescut, expresie a acţiunii tisulare a catecolaminelor ;

f) *E.C.G.* : frecvent modificată, mai ales în criză, cu tulburări de ritm, alterări de fază terminală, hipertrofie ventriculară.

g) *Examenul de fund de ochi* · modificări vasculare şi retiniene de tip hipertensiv cu instalare şi evoluţie rapidă şi severă.

h) *Metabolismul bazal* : valori în jur de +50+80%.

2. *Probe directe* :

a) *Noradrenalina* (valori normale 10—50 μg) şi

b) *Adrenalina* (valori normale 4—9 μg). În feocromocitom, valorile cresc mult. Rezultatele pot fi eronat pozitive, ca o consecinţă a stării emoţionale, crizelor hipoglicemice, administrării de droguri (alfa-metildopa, tetracicline, clorpromazine).

c) *Raportul adrenalină-noradrenalină.* Rezultatul cu valori crescute în favoarea adrenalinei sugerează afectarea tumorală medulosuprarenală sau ţesut ectopic cromatin pulmonar.

d) *Catecolaminele urinare* (valori normale 400—700 μg/24 ore). În feocromocitom valorile depăşesc 1 000 μg. Se dozează : adrenalina, noradrenalina, precursorii acestora, metaboliţi de aminoacizi, droguri — alfa-metildopa).

e) *Acidul vanilmandelic* (AVM) (valori normale 1—7 mg). AVM reprezintă produsul final de oxidare a catecolaminelor. Se obţin valori sugestiv crescute la peste 90% din subiecţii cu feocromocitom. Rezultatul poate fi alterat, în plus, prin consumul de cafea, vanilie, cacao, banane, brînzeturi fermentate.

Scanned with OKEN Scanner

f) Determinarea *derivaților metoxilați ai catecolaminelor* (metadrenalină sau normetadrenalină în bloc sau separați) reprezintă un test de mare acuratețe (aproximativ 90%). Valorile mai mari de 2 mg/24 ore indică aproape cu certitudine existența feocromocitomului. Deoarece excreția derivaților metoxilați rămîne patologică și în afara crizelor hipertensive, determinarea lor s-a impus.

g) Dozarea *calcitoninei* (bazală sau după stimularea cu Ca) este obligatorie, avînd în vedere posibila asociere cu carcinomul medular tiroidian, în care calcitonina este crescută.

B. *Investigații dinamice (farmacodinamice)*

1. *Teste de stimulare* cu substanțe care duc la descărcarea de catecoli și determină paroxismul tensional (teste cu o rată de risc crescută).

a) *Testul la histamină* prin administrare i.v. 0,05 mg histamină. Apare creșterea tensiunii arteriale în primele 2 minute cu 15—20 mmHg.

b) *Testul la tiramină* (i.v. 500—2 000 μg). Răspunsul apare la 1 minut și durează 2—3 minute. Tensiunea arterială crește : maxima cu 30—80 mmHg, minima cu 40 mmHg.

c) *Testul la glucagon* (i.v. 1 mg). Eliberează catecolaminele din medulosuprarenală (pozitiv în tumori).

Se mai folosesc testele de TEAC (clorhidrat de tetraetilamoniu) și Mecholyl. Nici unul din aceste teste nu este patognomonic și uneori sînt chiar periculoase.

2. *Teste de inhibiție* : se efectuează prin droguri care vizează neutralizarea aminelor presive și determină scăderea tensională.

a) *Testul la regitină* (phentolamină). Se administrează i.v. 1—5 mg. Apare o scădere tensională francă cu 30—50 mmHg, pe durată de cca 4 min. Testul este pozitiv pentru feocromocitom (rezultate fals-pozitive sau fals-negative în 30% din cazuri).

b) *Testul la clonidină* (0,3 mg *per oral*) se bazează pe proprietatea de a diminua secreția de catecolamine (din medulosuprarenală și din terminațiile nervoase simpatice). Rezultatele pozitive în hipercatecolismul funcțional.

c) Se mai utilizează testele la Benzodioxah, Dibenamină, Piperoxan, cu scăderi semnificative ale tensiunii arteriale specifice în feocromocitom.

Scanned with OKEN Scanner

C. *Investigaţii care vizează locul leziunii*

Se utilizează radiografia renală pe gol, urografia, retropneumoperitoneul, echografia, aortografia, flebografia, scintigrama medulosuprarenală. Unele din manevrele necesare efectuării acestor probe pot declanşa accidentul acut.

Valoarea diagnostică a semnelor clinice în feocromocitom în funcţie de frecvenţa lor :

- hipertensiune arterială paroxistică 25—60%
- hipertensiune arterială permanentă >50%
- hipertensiune arterială ortostatică 10—40%
- cefalee 90%
- tahicardie + palpitaţii 73—80%
- anxietate 60%
- tremurături 51—60%
- dureri toracice şi/sau abdominale 23—48%
- greţuri + vărsături 25—40%
- scădere în greutate 10—15%

Sindromul hipoglicemic

Sindromul hipoglicemic grupează un complex de manifestări clinice determinate de scăderea glicemiei sub valori normale.

Sindromul este polimorf, variază de la caz la caz şi chiar la acelaşi bolnav de la o criză la alta.

Polimorfismul simptomatic are un polimorfism etiologic ce produce hipoglicemie prin dublă patogenie :

a) Prin hiperinsulinism funcţional : presupune piscuri insulinice ocazionale şi reversibile, al căror efect hipoglicemiant este rapid şi eficient corectat de către organism, de jocul echilibrant al hormonilor hiperglicemianţi ; apare în :

- stările prediabetice ale obezilor ;
- diabetul sterolic ;
- panhipopituitarism ;
- tulburări digestive — gastrectomizaţi ;
- deteriorare a producţiei hepatice de glucoză ;
- insuficienţa adrenală primară ;
- hipoglicemia consumatorilor de alcool ;
- hipoglicemia indusă prin droguri — insulină, sulfamide hipoglicemiante.

Scanned with OKEN Scanner

În general crizele hipoglicemice sînt benigne. Survin la 2—4 ore după ingestia de alimente, mai rar dimineaţa pe nemîncate şi pot fi prevenite prin regim alimentar sau terapie a bolii cauzatoare a hipoglicemiei.

b) Prin hiperinsulinism lezional: presupune descărcări masive şi persistente de insulină, în:

- tumoare pancreatică (a insulelor Langerhans);
- tumori extrapancreatice cu secreţie ectopică de insulină.

Manifestările hipoglicemice sînt severe, brutale, imprevizibile.

Manifestări clinice

În funcţie de intensitatea manifestărilor, clinic, sindromul poate prezenta forme de intensitate uşoară, medie sau gravă. Formele se pot exprima izolat sau legate.

Formele uşoare:

Formele uşoare includ manifestări banale dar semnificative prin caracterul şi constanţa lor:

— survin în orice moment, nictemeral dar mai ales pe nemîncate, la distanţă de mese, ceea ce le conferă oarecare orar;

— se amendează rapid prin ingestie de zahăr, miere, fructe.

Principalele manifestări sînt:

— astenie cu: senzaţie de oboseală intensă fizică şi psihică, determinînd mers oscilant, obnubilare mintală, senzaţie de leşin;

— transpiraţii, care se produc brusc, sînt abundente, localizate sau generalizate, reci. Sînt ades însoţite de paloare sau eritroză facială, frison, piele de găină, tremurături;

— anexietate, nervozitate, agitaţie psihomotorie, febrilitate în mişcări, gesturi, vorbire sau din contră: apatie, tristeţe, depresie, somnolenţă;

— foame apărută brusc, discretă sau imperioasă, cu preferinţă pentru dulciuri, însoţită uneori de senzaţia de gol în stomac sau de crampe, adevărată „foame dureroasă";

— tulburări cardiovasculare: palpitaţii, jenă precordială sau chiar dureri constrictive cu caracter anginos.

Obiectiv: tahicardie, crize de tahicardie paroxistică, puseuri de hipertensiune arterială etc.;

Scanned with OKEN Scanner

— tulburări neurologice : tremurături generalizate, parestezii.

Formele medii — criza hipoglicemică.

Formele medii includ manifestări impresionante dar tranzitorii și benigne, care dispar rapid și fără sechele.

Tabloul clinic este dominat de tulburările neurologice și psihice :

— *Tulburări neurologice* :

● Convulsiile musculare : sînt cele mai frecvente și se pot manifesta sub forma de :

— crize tetaniforme sub forma de spasme localizate sau generalizate : mînă de mamoș, spasm corpo-pedal, spasme ale musculaturii feței, spasm laringian etc. Semnele de hiperexcitabilitate neuromusculară (Trousseau, Chvosteck etc.) sînt prezente ;

— crize epileptiforme : mici, intermitente sau asemănătoare celor din marele rău comițial cu convulsii tonico-clonice, mușcarea limbii, relaxarea sfincterelor etc. ;

— tulburări extrapiramidale de tip coreo-atetozic, pseudobulbar, pseudo-parkinsonian etc., cu semnul Babinski prezent ;

— deficit motor sub forma de paralizii centrale cu localizări diverse : monoplegii brahiale sau crurale, hemiplegii etc. ;

— tulburări de vorbire : disartrie, bîlbîială ;

— midriază.

— *Tulburări psihice* :

Sînt eminamente variabile, de la individ la individ și chiar la același individ de la criză la criză.

Indiferent de violența sau de intensitatea lor, sînt urmate de amnezie totală :

● în vorbire : confuzie, incoerență, disartrie, bîlbîială, parafazie, paralalie, jargonofazie, fabulație ;

● agitație psiho-motorie : accese de rîs nemotivat, gesticulație, furii, agresivitate etc. ;

● stări de prostrație, somnolență, confuzie mintală, dezorientare în timp și spațiu, stereotipii, negativism, halucinații auditive, halucinații vizuale etc.

— *Tulburări senzoriale* :

● migrene ;

● parestezii ;

● tulburări vizuale : disploplie, ambliopie.

Scanned with OKEN Scanner

— *Tulburări digestive* :
- sialoree ;
- crampe digestive ;
- vomismente, diaree.

— **Forma gravă — coma.**

Este forma dramatică a crizei hipoglicemice.

Se instalează rapid, în cîteva minute de la apariţia manifestărilor caracteristice accesului hipoglicemic, sau brusc, asemănător unui atac apoplexic :

- transpiraţiile devine profuze, adevărată inundaţie, reci ;
- abolirea conştiinţei, a sensibilităţii şi a motricităţii voluntare ;
- respiraţia rapidă şi superficială sau lentă şi profundă, dispneică, neregulată, întretăiată de pauze, zgomotoasă ;
- puls rapid sau rar şi neregulat ; variaţii tensionale ;
- hopotermie.

În stadiul terminal se instalează : hipotonie musculară, areflexie osteotendinoasă, relaxare sfincteriană, midriază.

Sindromul hipoglicemic la copil

Survine neregulat dar mai ales pe nemîncate.

Clinic, se manifestă, ca şi la adult, sub o formă atenuată, o formă de intensitate medie şi o formă gravă.

Forma atenuată

Sînt manifestări inconstante şi variate, unele dintre ele dobîndind valoare interpretativă, ca de exemplu :

- accese intermitente de strabism ;
- accese bruşte de transpiraţie nejustificată ;
- foame imperioasă, uneori cu aspect de „foame dureroasă“ ;
- paloarea feţei ;
- lipotimii ;
- tahicardie ;
- greţuri, vărsături, crampe abdominale.

Manifestările se amendează fără urmări după ingestia de dulciuri sau fructe. Ele pot însă constitui semnele premonitorii ale accidentului hipoglicemic propriu-zis.

Forma de intensitate medie — accesul hipoglicemic.

Este precedată de manifestările caracteristice formei atenuate sau survine ca un accident brutal în plină sănătate aparentă.

Se manifestă sub forma de:

— Convulsii. Sînt convulsii cu caracter generalizat, asemănătoare celor comiţiale, însoţite de:

- transpiraţii profuze;
- paloarea feţei;
- strabism.

Accesul cedează fără urme după administrare de glucoză sau poate trece în forma gravă, coma.

Coma hipoglicemică

Poate surveni brusc, în plină sănătate aparentă sau precedată de manifestările formei atenuate sau de convulsii.

— Pierderea cunoştinţei, a mişcărilor voluntare, relaxarea sfincterelor, midriază, nelipsitele transpiraţii profuze, reci etc.

Semiologia de laborator

— Glicemia *à jeun*: normală în hiperinsulinismele funcţionale, scăzută în cele lezionale.

— Glicemia în timpul crizei: scăzută sub limitele inferioare ale toleranţei normale.

— Proba hiperglicemiei provocate *per oral*:

- prăbuşiri ale glicemiei sub limitele normale, între a 2—a şi a 4—a oră a probei, valorile din prima parte a curbei fiind normale sau chiar mai mari. Curba este caracteristică hiperinsulinismelor funcţionale;
- curbă plată cu majoritatea valorilor între 80 şi 110 $mg^0/_{00}$, cu sau fără croşet hipoglicemic important surprins pe curbă; caracteristică de asemenea hipertoniilor funcţionale ale pancreasului;
- curbă cu valori de bază ale glicemiei foarte mici şi cu hipoglicemii importante care se menţin pînă către sfîrşitul probei fără a se corecta spontan: curbă caracteristică hiperinsulinismului lezional.

— Dozarea insulinemiei:

- de bază *à jeun*;
- în cadrul hiperglicemiei provocate.

— Investigaţii hormonale şi biochimice în cadrul maladiilor generatoare de hipoglicemie (STH, ACTH, hormoni tiroidieni, cortisol, catecoli etc.).

Scanned with OKEN Scanner

— Dozarea insulinei și a hormonilor hiperglicemianți evidențiază creșterea absolută sau relativă a insulinei.

Valoarea diagnostică a semnelor clinice în insulinom (Crain-Thorn) în funcție de frecvența lor

- hiperinsulinemie 100%
- hipoglicemie *à jeun* (inferior a 0,50 g/l) 100%
- pierdere a conștienței 58%
- stări confuzionale 54%
- comă profundă 40%
- transpirații 36%
- tulburări vizuale 30%
- amnezie 28%
- convulsii 24%
- agitație 20%
- foame imperioasă 18%
- semnul Babinski pozitiv 13%

Sexualizarea precoce

Sexualizarea precoce se caracterizează prin apariția timpurie a fenomenelor de sexualizare hormonală.

Debutul sindromului se situează înainte de vîrsta de 8 ani pentru fată și de 10 ani pentru băiat, cu limită pe la 3—4 ani.

Frecvența sexualizării precoce se apreciază a fi de 3—4 ori mai mare la fete.

Complexitatea fenomenelor de sexualizare este variabilă: de la apariția unuia sau a cîtorva elemente de sexualizare la dezvoltarea unei pubertăți complete. Sexualizarea precoce se poate face în același sens cu sexul fundamental (genetic și al gonadei), în care caz este izosexuală, sau în discordanță cu sexul cromozomial și gonadic — heterosexuală.

Sexualizarea precoce heterosexuală a fost expusă într-un alt capitol (v. intersexualitățile).

În funcție de mecanismul de producere a sexualizării precoce (izo- sau heterosexuală) poate fi: adevărată (*vera*) sau falsă (pseudopubertate precoce). Reținem această clasificare pentru deosebirea clinică existentă între aceste forme.

Sexualizarea precoce adevărată

Sexualizarea precoce adevărată sau *vera* este o sexualizare normală dar apărută de timpuriu. La realizarea ei participă întregul sistem de funcţionalitate gonadal: — hipotalamus-hipofiză-gonadă — receptori —, iar gonada, ca şi o gonadă o normală, este activă integral, atît pe linie hormonogenetică cît şi gametogenetică.

Manifestări clinice

— *Modificări ale creşterii staturale.* Ele se desfăşoară în două faze: în prima fază creşterea se accelerează, uneori chiar într-un ritm foarte rapid (1 cm pe lună), pentru ca să se încetinească şi să se oprească de timpuriu printr-o maturizare precoce a cartilajelor de creştere. În consecinţă, copiii afectaţi se lungesc rapid şi-i depăşesc pe cei de aceeaşi vîrstă, pentru ca în final să fie ajunşi din urmă şi depăşiţi. Talia copiilor cu sexualizare precoce se situează către limitele inferioare ale

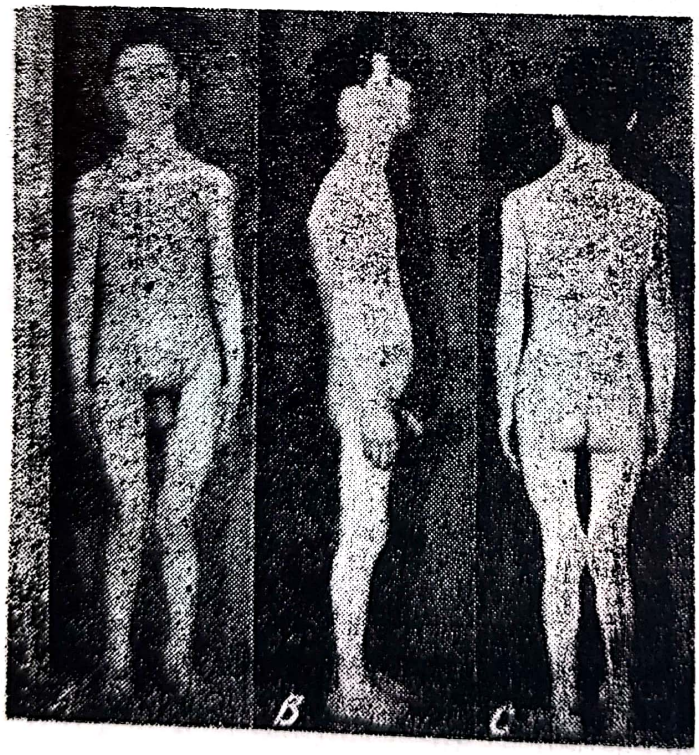

Fig. 134. — Pubertate precoce adevărată: băiat în vîrstă de 10 ani cu spermogramă normală.

normalului şi este uşor disarmonică prin modificarea raportului membre-trunchi (membre mai scurte) (fig. 134, 135).

Scanned with OKEN Scanner

Accelerarea creşterii staturale este primul semn al sexualizării precoce precedînd de puţin apariţia timpurie a caracterelor sexuale.



Fig. 135. — Pubertate precoce adevărată : fetiţă în vîrstă de 16 ani, menstruată de la 7 ani, menstre ritmice.

— *Caracterele sexuale* se dezvoltă precoce şi rapid.

- La băiat
  - testiculele se hipertrofiază ;
  - penisul creşte în lungime şi circumferinţă ;
  - pilozitatea pubo-axilară se dezvoltă ;
  - apar acneea facială şi seboreea ;
  - vocea îşi schimbă tonalitatea, se îngroaşă ;
  - toracele se lăţeşte, masele musculare se dezvoltă ;
  - uneori apare ginecomastia.
- La fetiţă
  - sînii încep să se dezvolte, mamelonul reliefează, areola creşte în diametru, se pigmentează ;
  - vulva coboară şi labiile se hipertrofiază ;
  - pilozitatea pubo-axilară ia aspect puber ;
  - menstrele apar şi se perpetuează mai mult sau mai puţin regulat ;
  - bazinul se lărgeşte şi paniculul adipos se dispune după topografia caracteristică.

Scanned with OKEN Scanner

— Aspectul general este de matronism în miniatură. De remarcat că între dezvoltarea sînilor și apriția primei menstre nu se interpune decalajul de cca 2 ani existent într-o pubertate normală.

— Tulburări de comportament. Pulsiunile sexuale apar precoce și produc manifestări sexuale paradoxale vîrstei (erecții, poluții, ejaculări, masturbație etc.).

Inteligența rămîne corespunzătoare vîrstei cronologice.

Semiologia de laborator

— Sexoizii gonadali specifici — testosteronul la băiat, estrogenii la fată —, dozați în plasmă sau urină depășesc net valorile vîrstei și se apropie de valorile puberale sau adulte;

— Sexoizii suprarenali — DHA și androstenodionul — sînt ades ușor crescuți pentru vîrsta respectivă;

— FSH și LH plasmatic sînt crescuți, asemănător celor de la pubertate;

— stimularea cu LH—RH determină răspunsuri de tip pre- sau puberal.

— Radiografia craniană, arterioencefalografia, scintigrama encefalică, encefalotomografia computerizată, examenul fundului de ochi etc. sînt metode capabile să descopere o eventuală tumoare cerebrală incriminabilă.

Pseudosexualizarea precoce

— Pseudosexualizarea precoce sau sexualizarea precoce falsă este o sexualizare care se operează fără participarea hipotalamusului gonadal și a gonadei. Chiar dacă în unele cazuri participă gonada (de exemplu tumori secretante ale gonadei), contribuția ei este parțială, numai pe linie hormonală; gametogeneza este constant inexistentă.

— Și în cazul pseudosexualizării precoce se constată modificări staturale și fenomene de sexualizare hormonală asemănătoare celor descrise în sexualizarea precoce adevărată.

Scanned with OKEN Scanner

În schimb lipsesc:

● La băiat: modificarea de volum a testiculelor (în afară de cazul unei tumori orhitice, de regulă unilaterală), ejaculatul şi spermatogeneza.

● La fată: menstre neregulate, anovulatorii (absenţa corpului galben).

Alături de fenomenele de sexualizare precoce sînt prezente semne caracteristice cauzei determinante: de tumoare corticosuprarenală sau gonadică etc.

Insuficienţa gonadică

Insuficienţa gonadică determină o simptomatologie clinică ce depinde de:

— tipul gonadei;

— vîrsta la care survine insuficienţa gonadică;

— intensitatea insuficienţei gonadice;

— determinismul insuficienţei gonadice.

Tipul gonadei

Rolul gonadei este diferit, după cum gonada este de sex masculin — testicul — sau feminin — ovar.

Testiculul efectuează procesul de masculinizare activ, în toate etapele sexualizante postorhigenetice: masculinizarea ductelor interne, a organelor genitale externe şi masculinizarea hormonală pubertară. În perioada postpubertară testiculul întreţine masculinizarea dobîndită anterior.

Ovarul nu are rol activ în feminizare decît în perioada pubertară şi apoi în menţinerea feminizării.

Dat fiind rolul diferit al testiculului şi al ovarului în sexualizare, în patologia gonadică vîrsta la care apare o tulburare gonadică dobîndeşte o valoare deosebită în prefigurarea tabloului clinic.

Vîrsta la care survine insuficienţa gonadică

a) În ceea ce priveşte testicului, rolul său este de a masculiniza un organism care, în absenţa gonadelor, s-ar feminiza şi aceasta indiferent de sexul său genetic. În consecinţă, insuficienţa orhitică determină, în raport cu momentul apariţiei sale:

— Intersexualitatea ductelor interne şi/sau a organelor genitale externe, dacă insuficinţa orhitică se manifestă în diferite etape ale sexualizării fetale.

Scanned with OKEN Scanner

— Insuficienta masculinizare pubertară dacă insuficiența orhitică apare în copilărie sau intrapubertar.

— Pierderea caracterelor de masculinizare pubertară, dacă insuficiența orhitică apare postpubertar.

b) În ceea ce privește ovarul, rolul său limitîndu-se doar la feminizare pubertară și postpubertară, insuficiența ovariană nu va afecta dect feminizarea acestor etape.

Intensitatea insuficienței gonadice

Gonada poate fi scoasă din funcțiune total (agonadism) sau parțial (hipogonadism). În funcție de sexul gonadei și de vîrsta la care apare insuficiența gonadică, intensitatea ei modifică semnificativ tabloul clinic.

a) În ceea ce privește testiculul:

— Anorhitia intrauterină interzice masculinizarea ductelor interne și/sau externe, astfel că ele se dezvoltă după modelul feminin. Anorhitia prepubertară anulează total masculinizarea pubertară, iar anorhitia postpubertară determină involuția completă a caracterelor sexuale masculine dobîndite la pubertate.

— Hipoorhitia intrauterină face ca organele genitale interne și/sau externe să se dezvolte ambisex — — cu elemente care să evoce și masculinizarea, și feminizarea. Hipoorhitia prepubertară permite apariția — dar incompletă — a caracterelor specifice masculine, iar hipoorhitia postpubertară, ștergerea lor parțială.

b) În ceea ce privește ovarul:

— Anovaria prepubertară anulează feminizarea pubertară; anovaria postpubertară determină involuția totală a caracterelor de feminizare perfectate pe timpul pubertății.

— Hipoovaria prepubertară inițiază un proces de feminizare pubertar atenuat și incomplet; postpubertar determină involuția parțială a feminizării dobîndite pubertar.

Determinismul insuficienței gonadice

Insuficiența gonadică însumează o serie de semne care-i sînt caracteristice și care o definesc ca sindrom constituit.

Dar acestui sindrom specific i se pot asocia și alte semne, proprii cauzei care-l produce: tulburări genetice, hipotalamice, endocrine, tumorale, inflamatorii etc.

Forma cea mai pură — cvasiexperimentală — a insuficienței gonadice o constituie *sindromul de castrare*.

În cadrul insuficiențelor gonadale, și în special a celei orhitice, vîrsta la care apare sindromul diferen-

ţiază forme clinice a căror simptomatologie, deşi are aceeaşi cauză — insuficienţa gonadică —, este foarte diferită. În perioada pubertară sau postpubertară — — perioadă în care de obicei sînt examinaţi bolnavii de către medic — manifestarea insuficienţelor gonadale se uniformizează. Pentru a nu îngreuia textul cu repetiţii, vom descrie caracterele generale pubertare şi postpubertare ale insuficienţei gonadale într-un capitol aparte, capitol la care ne vom referi la fiecare formă clinică, menţionînd — atunci cînd este cazul — eventualele particularităţi ale formei clinice respective.

Manifestări pubertare şi postpubertare în insuficienţa gonadică

Semnele insuficienţei gonadale pubertare şi postpubertare depind, aşa cum am mai arătat, de sexul gonadei afectate (testicul sau ovar) şi de intensitatea insuficienţei (agonadism sau hipogonadism).

Anorhitia prepubertară

Ieşirea completă a testicului din funcţiune, surprinzînd organismul în plin proces de creştere şi diferenţiere, modifică profund norma de dezvoltare a acestuia.

Manifestări clinice

Morfotipul subiecţilor se abate de la normal, astfel că se prezintă sub unul din următoarele aspecte :

— Aspect eunucoid : disproporţie mare între trunchi şi membrele anormal de alungite, care fac talia să se situeze la limita superioară a normalului sau să o depăşească, uneori şi torace îngust, cu bazin bine dezvoltat.

— Aspect macroskel : talie înaltă, membre inferioare uşor alungite, bazin şi umeri înguşti dar egal dezvoltaţi.

— Aspect hipoandric : talie normală, dar bazin ceva mai bine dezvoltat faţă de umeri, care sînt înguşti.

— Aspect ginoid : talie mică sau mijlocie, membre inferioare ceva mai alungite, domină dezvoltarea bazinului faţă de umeri.

Scanned with OKEN Scanner

Paniculul adipos poate fi:

- slab dezvoltat, greutatea situîndu-se sub cea corespunzătoare taliei;
- bine dezvoltat, greutatea depășind valorile corespunzătoare taliei; paniculul adipos are distribuție particulară, feminoidă: periarticular, mamar, etajul inferior al abdomenului, pube, coapse, fese.

Uneori se observă tendință netă la obezitate.

De remarcat că paniculul adipos și chiar obezitatea se dezvoltă mai frecvent pe morfotipurile ginoide sau hipoandrice.

Musculatura: slab dezvoltată, cu caracter alungit, feminoid, cu forța musculară și rezistența la efort scăzute.

Tegumentele: subțiri, fine, delicate, palid-ceroase. Tegumentele feței sînt brăzdate de cute fine și dese, mai ales în jurul gurii, pretragian, în dreptul unghiului extern al ochilor.

Pilozitatea: profund modificată.

— Pilozitatea sexuală. Pilozitatea facială lipsește sau este redusă la cîteva fire răzlețe pe regiunea mentonieră sau pe buza superioară.

— Pilozitatea pubiană lipsește sau este slab reprezentată, în acest caz limitîndu-se la triunghiul pubian, fără a avansa pe linia albă.

— Pilozitatea axilară este absentă sau rară.

— Pilozitatea corporală practic lipsește: firul este subțire, debil, ceea ce conferă tegumentelor aspectul glabru.

— Pilozitatea scalpului este bine reprezentată: deasă, cu firul fin dar rezistent. Calviția și caniția sînt excepționale, părul capului persistînd bogat și închis la culoare la vîrste înaintate, inserția frontală occipitală joasă, fără conturarea golfurilor frontale.

Vocea rămîne infantilă, nemodificată.

Organele genitale externe păstrează caracterele infantile:

- penis mic, subțire, cu prepuț alungit, greu decalotabil;
- scrot nedezvoltat, nefaldurat, nepigmentat, uneori „în desagă" sau dezvoltat unilateral:
- testicule mici, cu sensibilitatea diminuată, moi sau dure.

Uneori poate fi constatată criptorhidie uni- sau bilaterală.

Scanned with OKEN Scanner

Dezvoltarea psiho-comportamentală. Inteligența este normală.

— Psihic, complexe de inferioritate, de frustrare și în comportament, note de infantilism.

— Libidoul este absent, individul manifestă cel mult elemente de comportament sexual de împrumut.

Semiologia de laborator

Semnificative sînt dozările hormonale care arată:

— scăderea testosteronului plasmatic, mult sub valorile normale;

— scăderea eliminărilor urinare de testosteron glicuronid;

— scăderea eliminărilor de 17-Cs;

— gonadotrofinele scăzute sau crescute în raport cu forma secundară sau primară a anorhitiei.

Examenul radiologic arată persistența cartilajelor de creștere osoasă, după vîrsta normală de închidere.

Anorhitia postpubertară

După instalarea fenomenelor de sexualizare caracteristice pubertății, anorhitia, lipsind organismul de hormonii necesari menținerii lor, duce la involuția progresivă a caracterelor sexuale.

Pilozitatea sexuală începe să se rărească, dispărînd complet pe unele zone.

● Părul de pe față crește încet, așa că trebuie bărbierit mai rar, densitatea părului scade, mai întîi pe fețele externe ale obrajilor, apoi și pe bărbie și buza superioară.

● Pilozitatea de pe regiunea anterioară a pieptului dispare.

● Pilozitatea de pe linia albă dispare.

● Pilozitatea pubiană se rărește, reducîndu-se substanțial.

— Părul de pe corp se subțiază, devine fragil și cade.

— Pilozitatea capului rămîne nemodificată.

Tegumentele devin palide, fine și pe față apar cute dese și fine.

Masele musculare diminuează ca volum, forța musculară scade.

Paniculul adipos se dezvoltă pînă la proporții de obezitate. Distribuția adipozității împrumută modelul feminin.

Scanned with OKEN Scanner

Vocea își pierde gravitatea și se subțiază.

Organele genitale externe. Penisul își pierde turgescența, scrotul se depigmentează, se relaxează, reflexul cremasterian dispare.

Comportamentul sexual se modifică; libidoul scade, erecțiile sînt rare și incomplete, ejacularea este întîrziată sau absentă.

Semiologia de laborator

— Valorile testosteronului plasmatic și ale glicuronidului de testosteron se prăbușesc.

— Gonadotrofinele urinare au valori diferite, în raport cu forma clinică.

Hipoorhitia prepubertară

Morfotipul îmbracă aspecte aemănătoare celor din anorhitie, dar mai atenuate.

Paniculul adipos este normal, slab dezvoltat sau bine dezvoltat, în care caz se distribuie după topografia feminină.

Musculatura: relativ slab dezvoltată.

Tegumentele: subțiri, moi.

Pilozitatea:

— Pilozitatea sexuală se dezvoltă tîrziu, lent și incomplet.

● Pilozitatea feței în final este rară, uneori cu zone glabre; firul de păr crescînd încet, individul nu trebuie să se bărbierească des.

● Pilozitatea pubiană — de la fire răzlețe pînă la relativ bine dezvoltată —, nu depășește niciodată linia pubiană.

● Pilozitatea liniei albe și a regiunii anterioare a toracelui lipsește sau este prezentată doar prin cîteva fire.

— Pilozitatea corporală este debilă și săracă.

Vocea nu are niciodată tonalități grave, baritonale, ci de alto sau bitonală.

Organele genitale externe sînt subdezvoltate: penisul relativ mic, scrotul dezvoltat și pigmentat slab.

Comportament sexual: pulsiuni sexuale diminuate.

Semiologia de laborator

— Valori subnormale ale testosteronului plasmatic și glicuronidului de testosteron.

Scanned with OKEN Scanner

Hipoorhitia postpubertară

Manifestările clinice privind sexualizarea sînt atenuate şi constau din involuţia discretă a caracterelor sexuale perfectate la pubertate:

— uşoară rărire a pilozităţii faciale, pubiene, a liniei albe şi a regiunii anterioare a toracelui;

— tendinţă la dezvoltare a paniculului adipos;

— scăderea interesului sexual şi tulburări de dinamică sexuală: erecţii incomplete sau abandonatoare, ejaculări rapide sau întîrziate etc.

Forme clinice ale insuficienţei orhitice

Aşa cum am mai arătat, insuficienţa orhitică poate determina, în raport cu vîrsta apariţiei:

Forme clinice cu fenotip masculin, dar cu proces de masculinizare deficitar: consecinţă a insuficienţei orhitice survenită postnatal, după masculinizarea embrio-fetală.

Forme clinice cu intersexualitate, consecinţă a insuficienţei orhitice survenită încă din perioada de sexualizare a structurilor embrio-fetale.

Forme clinice cu fenotip masculin

Anorhitia dobîndită

Anorhitia dobîndită se poate instala după extirparea chirurgicală de necesitate a testiculelor, accidental — prin traumatism — sau deliberat — ritual (nu se mai practică).

— Survenită prepubertar, reproduce întrutotul simptomatologia expusă anterior, cu următoarele remarci:

● Puseul de creştere prepubertară este mai accelerat decît la subiecţii normali şi continuă după vîrsta normală a închiderii cartilajelor de creştere. Din acest motiv morfotipul îmbracă cea mai caracteristică formă a tipului „eunucoid".

● Radiografia cartilajelor de creştere arată persistenţa lor la o vîrstă la care ar fi trebuit să fie închise.

Scanned with OKEN Scanner

● Pungile scrotale sînt goale de conținut și păstrează urmele cicatricei prin care s-a produs ablația testiculelor.

— Survenită postpubertare, anorhitia prin castrare reproduce simptomatologia anorhitiei postpubertare.

— Dozările hormonale arată valori extrem de scăzute ale testosteronului plasmatic sau urinar. În schimb, valorile gonadotrofinelor urinare sînt crescute.

Sindromul „testiculelor dispărute"

Este cunoscut în literatura medicală și sub numele de „anorhitie pură", „the vanishing testis".

Este o anorhitie survenită în perioada fetală, dar după ce testiculele au existat și, competente funcțional, au masculinizat tractul genital intern și extern.

— La naștere organele genitale externe sînt masculine, normal conformate, dar scrotul este lipsit de testicule.

— La vîrsta pubertății caracterele specifice de masculinizare nu apar și se perfectează simptomatologia caracteristică anorhitiei.

— Testosteronul plasmatic și urinar este practic nul.

— Gonadotrofinele hipofizare urinare au valori mari.

— Laparotomia practicată în scopul descoperirii testiculelor nu le găsește. Se pot evidenția cel mult vestigii anhiste, colate pe un epididim hipoplazic.

Sindromul „testiculelor dispărute" se poate instala și postpubertar, determinînd o simptomatologie întrutotul asemănătoare celei descrise în anorhitia postpuberală. De remarcat:

— absența testiculelor din scrot, în care însă se găsesc canalele deferente și epididimul;

— valori extrem de scăzute ale testosteronului;

— valori crescute ale gonadotrofinelor.

Sindromul „testiculelor rudimentare"

Indivizii afectați de acest sindrom prezintă:

— morfotip variabil, putînd îmbrăca unul din modelele insuficienței orhitice;

Scanned with OKEN Scanner

— uneori malformaţii morfologice asemănătoare celor din sindromul Turner masculin;

— organe genitale externe masculine, normal conformate, dar infantile;

— testicule prezente în scrot, dar foarte mici şi dure.

— Examenul morfopatologic al gonadei arată ţesut orhitic de aspect infantil, fără leziuni patologice.

— Ceea ce caracterizează sindromul este lipsa de răspuns a testiculelor la stimularea gonadotropă.

Sindromul Klinefelter

Sindromul Klinefelter este o disgenezie orhitică ce devine manifestă clinic la pubertate. Vîrsta pubertăţii este atinsă şi depăşită, fără ca fenomenele de sexualizare pubertară să apară sau, chiar dacă au loc manifestări de masculinizare, ele sînt tardive şi incomplete.

— Morfotipul sexual îmbracă una din formele caracteristice insuficienţei orhitice: eunucoid, macroskel, hipoandric sau ginoid. Forma eunucoidă şi cea hipoandrică sînt cele mai frecvente (fig. 136).

— Paniculul adipos, relativ bine dezvoltat, mai ales în formele ginoide sau macroskele, are distribuţie feminoidă.

— Musculatura este slab dezvoltată, vocea neformată, tegumentele palide, subţiri, delicate.

Ceea ce particularizează sindromul sînt însă următoarele simptome:

● ginecomastia este frecventă dar nu obligatorie. Apare la pubertate sau după aceea, de obicei bilateral, simetric (fig. 137) sau asimetric (fig. 138); poate fi şi unilaterală. Volumul variază de la acela al unui placard lenticular submamelonar la cel al unei portocale;

● organele genitale externe sînt masculine, penisul infantil, subdezvoltat sau normal;

● scrotul este uneori flasc, alteori redus ca volum, cu reflexul cremasterian diminuat sau abolit.

Testiculele sînt foarte mici — sub 1 cm —, de obicei dure, uneori moi şi întotdeauna insensibile la presiune. În contrast cu dimensiunile reduse ale testiculelor, epididimul este aproximativ normal dezvoltat.

— Dezvoltarea psiho-intelectuală deficitară face ca procesul de şcolarizare să decurgă greoi; indivizii sînt însă apţi să înveţe o meserie. Adesea sînt lăudăroşi,

Scanned with OKEN Scanner

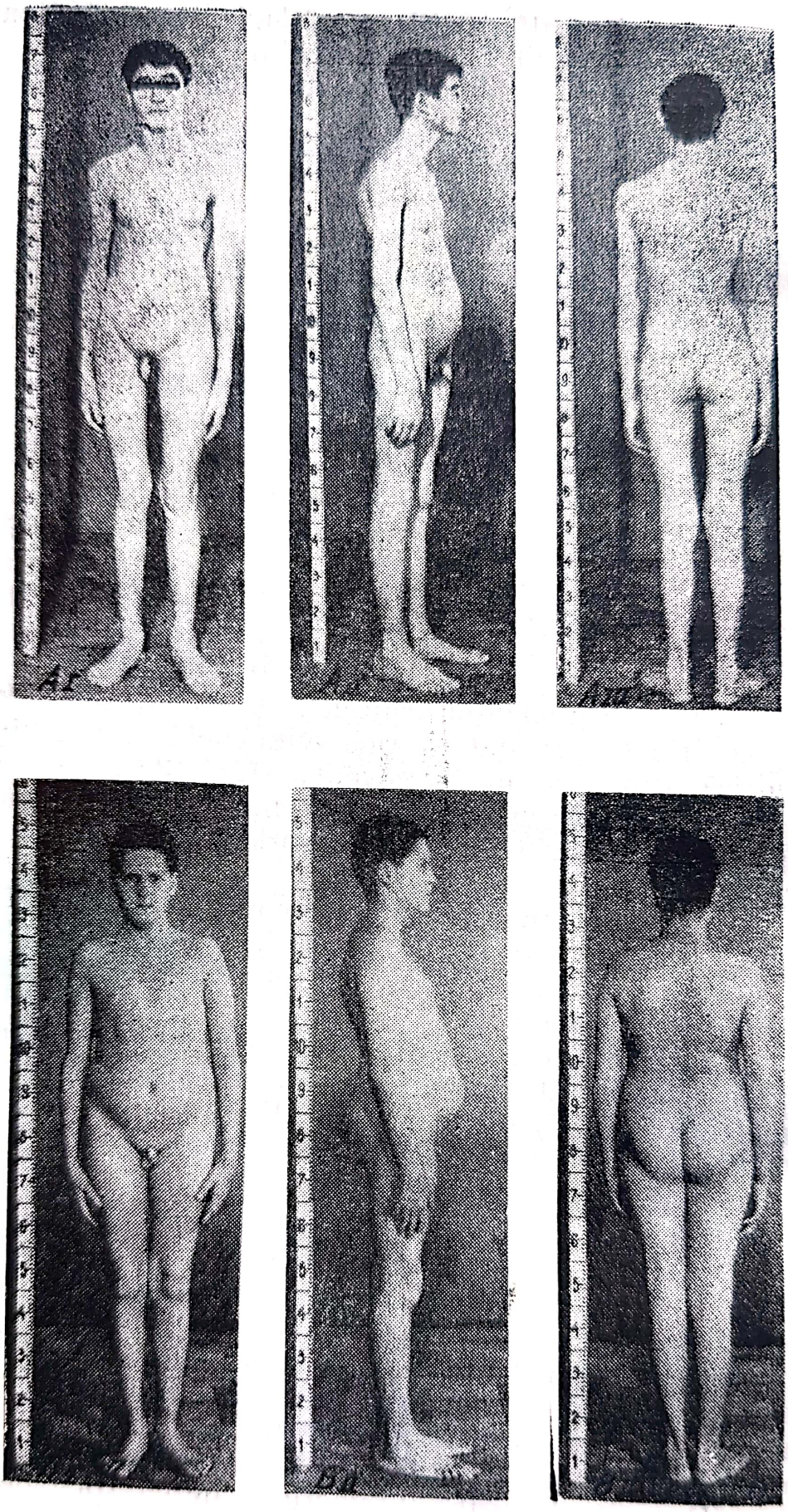

Fig. 136. — Sindrom Klinefelter : tipuri morfologice : *A* — aspect hipoandric : *B* – aspect eunucoid.

Scanned with OKEN Scanner

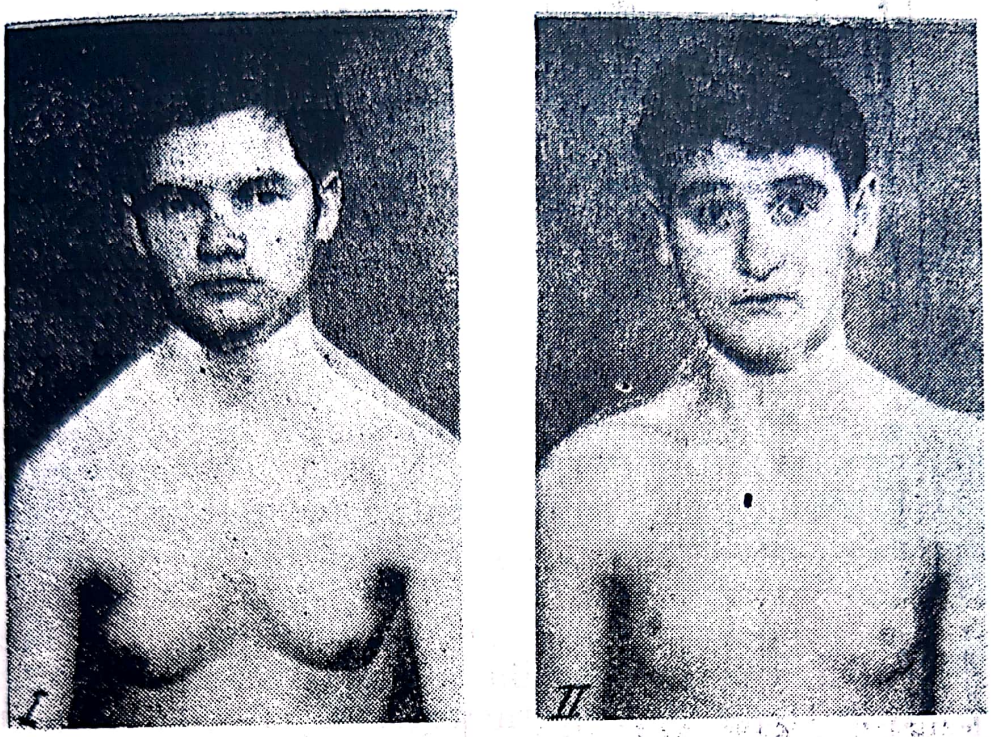

Fig. 137. — Sindrom Klinefelter: ginecomastie simetrică bilaterală.

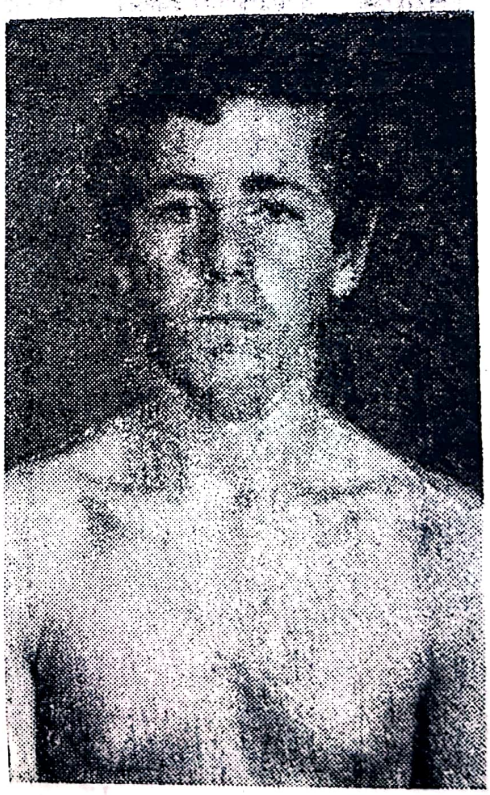

Fig. 138. — Sindrom Klinefelter.: ginecomastie asimetrică.

confabulanți și mitomani, în stare să comită delicte minore.

— Pulsiunile sexuale, deși absente sau mult diminuate, nu sînt recunoscute, din contră, exagerate verbal.

Scanned with OKEN Scanner

— Semiologia de laborator evidenţiază insuficienţa gonadică primitivă.

● Valorile testosteronului plasmatic şi urinar sînt mult scăzute faţă de normal.

● Gonadotrofinele hipofizare urinare — crescute.

Specificitatea sindromului constă însă în modificările citogenetice şi morfopatologice ale gonadei.

● Cromatina sexuală (testul Barr) este pozitivă; excepţional negativă, în care caz trebuie suspectat un mozaicism cromozomial.

● Cariotipul prezintă modificări caracteristice: formula clasică este 47, XXY. Există însă numeroase variante cu aspect de mozaicisme cu două sau mai multe formule cromozomiale: 46, XY/47, XXY; 45, XO/47, XXY; 45, XO/46, XY/46, XY/47, XXY etc.

● Examenul bioptic al ţesutului gonadal arată ca leziuni esenţiale: hialinizarea tubilor seminiferi cu alterarea liniilor de spermatogeneză, fibrozarea ţesutului intertubular cu celule Leydig puţine, dispersate sau aglomerate în microadenoame. Pe acest fond se descriu variaţii care pot merge pînă la hialinizarea completă a tubilor cu dispariţia celularităţii lor.

● Azoospermie.

Sindromul „dublu mascul"

Sindromul „dublu mascul" sau sindromul „XY" defineşte o disgenezie orhitică determinată de o anomalie cromozomială specifică, şi anume: prezenţa în formula cromozomială a unui Y supranumerar.

Simptomatologia clinică este necaracteristică. Majoritatea purtătorilor unei atare anomalii sînt normali. Unii însă prezintă tulburări variate ca:

— talie înaltă dar armonic proporţionată;

— dezvoltare musculară bună, de tip atletic;

— uneori dismorfii scheletice: cranio-faciale, ale coloanei vertebrale sau membrelor;

— uneori sexualizare deficitară şi note ginoide în ceea ce priveşte topografia ţesutului adipos sau prezenţa ginecomastiei; sterilitate;

— tulburări comportamentale: impulsivitate, agresivitate, asociabilitate, tendinţa de a comite infracţiuni, delicte etc.

Scanned with OKEN Scanner

În cazurile cu tulburări de sexualizare, testiculele prezintă la examenul histologic leziuni ale epiteliului germinativ cu blocarea spermatogenezei.

Ceea ce caracterizează sindromul este însă existența unei formule cromozomiale 47, XYY sau, mai rar, 46, XY/47, XYY.

Sindromul Turner masculin

Sindromul Turner masculin este un sindrom de insuficiență orhitică gonadodisgenetică, căruia i se asociază numeroase malformații.

— Statura este hipotrofică, înălțimea situîndu-se în medie la 155 cm.

— Aspectul disarmonic, îndesat, se datorește toracelui lat și membrelor inferioare scurte.

— Malformațiile morfologice sînt cît se poate de variate; luate pe fiecare individ însă, însumează un număr redus, mai mult sau mai puțin bine conturate.

Într-o serie de 25 de cazuri, frecvența acestor malformații a fost:

- gît palmat — *pterigyum colli* —, fald tegumentar întins posterior, pe fețele laterale ale gîtului, de la apofizele mastoide la acromion;
- palat înalt și boltit — ogivă palatină;
- deformații toracice: torace lat cu grilajul costal bombat, stern înfundat, *scapulae allata* etc.;
- malformații cardiace: coarctația aortei, comunicații intercavitare etc.;
- urechi jos implantate, orificiul auricular situîndu-se în prelungirea ramului orizontal al mandibulei;
- inserția joasă a părului pe ceafă;
- ochi îndepărtați — hipertelorism;
- pliu palpebral în unghiul intern al ochiului, mascînd caruncula lacrimală — *epicantus;*
- bărbie mică (micrognație) și trasă înapoi (retrognație);
- metacarpiene scurte (brahimetacarpie), în special pentru metacarpianul IV și V;
- ptoză palpebrală;
- facies asimetric;
- poziție oblică a fantelor palpebrale;
- gît scurt;
- exoftalmie.

Scanned with OKEN Scanner

Ca valoare semiologică hipotrofia staturală, gîtul palmat și aspectul îndesat sînt cele mai importante; frecvența celorlalte malformații este variabilă.

— Tulburările de dezvoltare constau în întîrzierea apariției dinților, mersului, limbajului vorbit:

● întîrzierea dezvoltării psiho-intelectuale care rămîne subnormală.

— Organele genitale externe sînt masculine și în majoritatea cazurilor normal conformate:

● penisul normal, mic sau mai mare în comparație cu copiii de aceeași vîrstă;

● testiculele: coborîte în burse sau criptorhitie uni- sau bilateral.

— Sexualizarea pubertară nu are loc sau înregistrează un deficit marcat.

Semiologia de laborator

● Determinările hormonale confirmă insuficiența gonadică primitivă: testosteronul este scăzut, gonadotrofinele crescute.

● Examenul histopatologic al gonadei stabilește tipul disgenetic al leziunii orhitice: tubi seminiferi hialinizați, celularitate tubulară compromisă, țesut interstițial sărac.

● Citogenetic, în majoritatea cazurilor se constată cariotipul aparent normal — 46, XY — dar și variante, de exemplu: 45, X/46, XY.

Forme clinice ale insuficienței orhitice cu intersexualitate

Testiculul feminizant

Mai este cunoscut în literatura de specialitate și sub numele de: „hermafroditismul orhitic funcțional", „sindromul Morris", „sindromul femeilor fără păr".

Este o formă de disgenezie orhitică determinantă de intersexualitate prin discordanțe între sexul genetic și gonadal, care sînt masculine, și restul sexualizării, care este feminină.

Scanned with OKEN Scanner

Este consecinţa unei duble tulburări:

— gonadale: testiculul secretă atît estrogeni cît şi testosteron prin care organismul se poate sexualiza în ambele sensuri;

— de receptivitate: elementele sexualizabile sînt areceptive sau parţial receptive faţă de unul sau ambii hormoni sexualizanţi.

Combinaţia acestor elemente determină forme clinice care se abat de la forma clasică sub care a fost descris „Testicului feminizant".

Forma „clasică" a testicului feminizant

— Morfotipul este feminin: talie relativ înaltă, umeri înguşti, bazin lat, membre inferioare uşor alungite (tip eunucoid) (fig. 139);

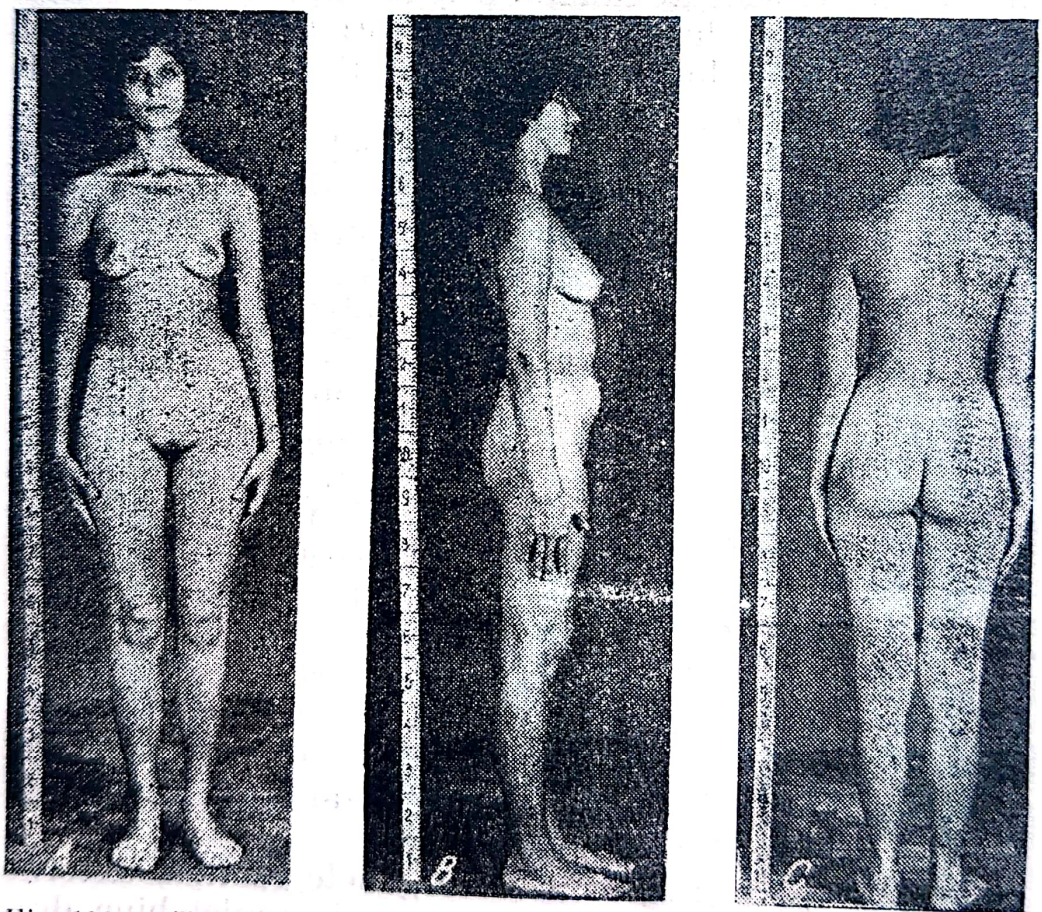

Fig. 139. — Testicul feminizant, forma clasică: sindromul „femeii fără păr".

● paniculul adipos are distribuţie caracteristic feminină.

— Pilozitatea sexuală este *absentă:* zona pubiană, ca şi axilele sînt complet lipsite de păr;

● pilozitatea corporală este slab dezvoltată.

— Sînii au aspect pubertar: moderat dezvoltați, cu areola și mameloanele mici și slab pigmentate.

— Amenoree primară: vîrsta pubertății este atinsă și depășită, fără ca menstrele să apară, amenoreea rămînînd definitivă.

— Organele genitale externe sînt feminine, dar incomplet dezvoltate:

- labiile mari și mici relativ bine dezvoltate, dar slab pigmentate;
- vaginul scurt, între 2 și 6 cm, terminat în „fund de sac" sau în „deget de mănușă";
- uterul mic, lipsit de col.

— Gonadele sînt testicule care pot ocupa cele mai variate poziții: uneori sînt descoperite prin palpare în labii, sub tegumentele regiunii inghinale sau pubiene, la orificiul extern al canalului inghinal sau pe traiectul său, într-un sac herniar etc.; alteori testiculele ocupă o poziție intraabdominală și nu pot fi evidențiate decît prin laparotomie.

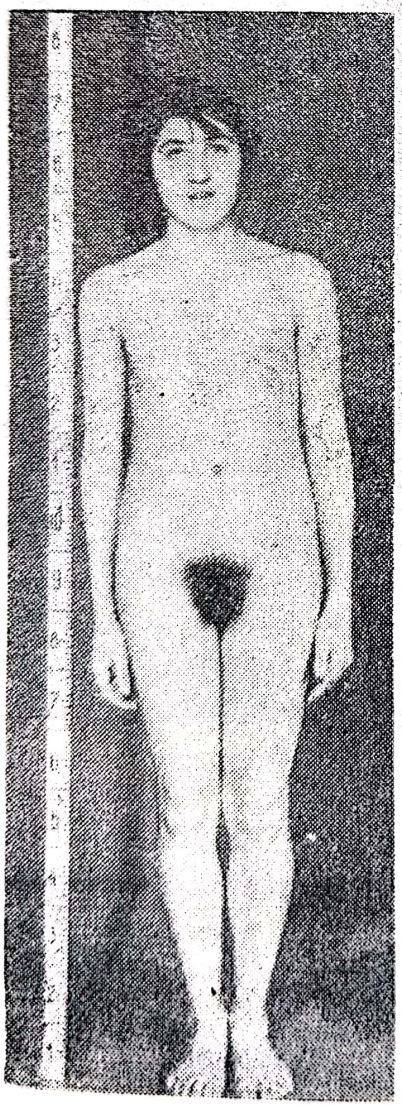

Fig. 140. — Testicul feminizant cu virilizare pubertară parțială.

— Organele genitale interne evidențiate prin laparotomie pot fi: feminine, masculine, ambisexuate sau absente.

— Dezvoltarea psiho-intelectuală este normală, comportamentul, feminin.

Forma cu „feminizare pubertară parțială". Se deosebește de forma clasică prin următoarele caractere apărute la pubertate:

— pilozitate sexuală prezentă pe pube și în axile, dar rară sau săracă;

— sîni relativ bine dezvoltați, cu mameloane reliefate. Areola și mameloanele pigmentate;

— organele genitale externe cu labii mari și mici bine dezvoltate.

Forma cu „virilizare pubertară parțială". Se deosebește de „forma clasică" prin următoarele caractere apărute la pubertate:

Scanned with OKEN Scanner

— morfotip android, cu umeri largi, bazin îngust, panicul adipos slab dezvoltat (fig. 140);

— pilozitatea sexuală modelează tipul pilozității masculine:

• pilozitatea pubiană relativ bine dezvoltată și prezentă și pe linia albă;

• pilozitatea facială mai mult sau mai puțin bine schițată pe buza superioară și menton;

— pilozitatea corporală bine reprezentată;

— voce cu tonalități joase, androide;

— organele genitale externe sînt feminine, dar prezintă ca fenomene de androgenizare activă (fig. 141):

• hipertrofie clitoridiană;

• labii mari bine dezvoltate, ușor faldurate și cu pliații transversale amintind plierea scrotală, uneori prezența testiculului la nivelul labiei — labioscrot (fig. 142).

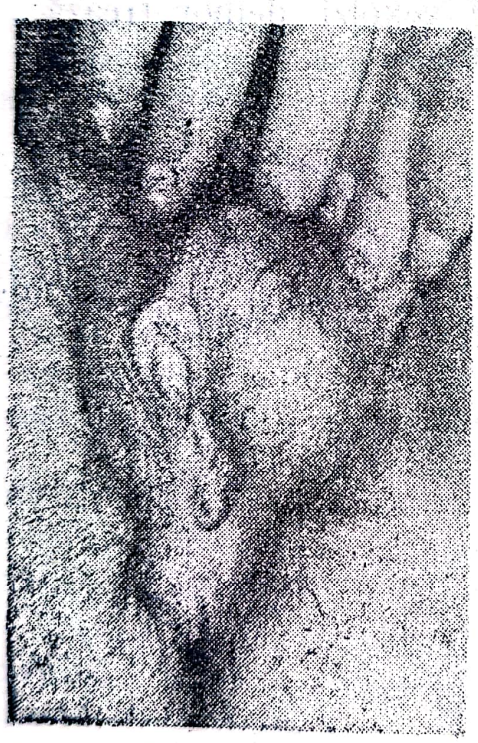

Fig. 141. — Testicul feminizant cu androgenizare: organe genitale externe — hipertrofie a clitorisului.

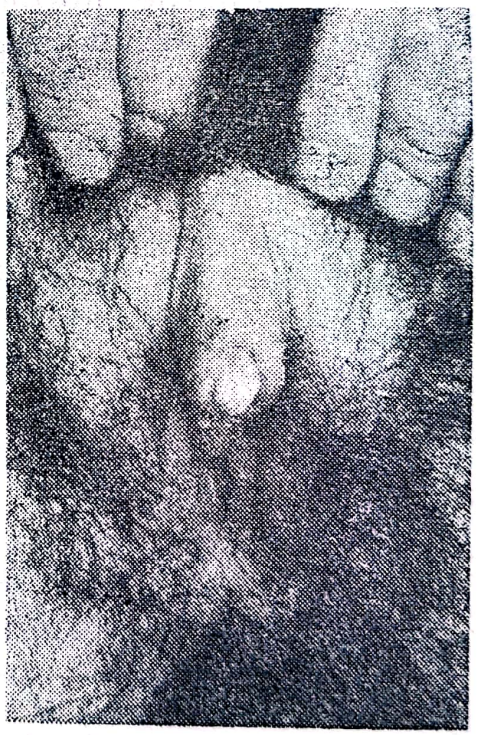

Fig. 142. — Testicul feminizant: testicul situat în labie — labioscrot.

Forma cu „ambosexualizare pubertară" îmbină caracterele formei „cu feminizare" cu cele ale formei „cu virilizare":

— morfotip ambiguu: umerii și bazinul egal dezvoltați;

— sîni cu aspect pubertar;
— pilozitate cu schiță androidă;
— organe genitale externe feminine, dar uneori cu hipertrofie clitoridiană.

Forma cu „asexualizare pubertară". Areceptivitatea totală față de hormonii sexoizi suspendă orice proces de sexualizare pubertară. În consecință, organismul păstrează dincolo de pubertate caracterul juvenil:
— morfotip macroskel, cu torace îngust, bazin și umeri slab dezvoltați, membre inferioare alungite;
— amastie;
— pilozitatea sexuală absentă;
— organe genitale externe de aspect infantil.

Semiologia de laborator

— Eliminările hormonilor sexoizi demonstrează funcția ambivalentă a testiculului:
- testosteronul are valori corespunzătoare celor ale bărbatului normal;
- estrogenii sînt secretați la valori apropiate de cele ale femeii normale;
- gonadotrofinele hipofizare sînt normale.

— Examenul histologic al gonadei arată testicul cu leziuni disgenetice: tubi imaturi, diseminați sau grupați, celule Sertoli prezente dar linia spermatogenetică compromisă, țesutul interstițial diseminat sau microadenomatos.
— Examenul citogenetic confirmă masculinizarea cromozomială:
- cromatina sexuală este negativă;
- cariotipul este 46, XY.

Sindromul „testiculelor afuncționale"

Testiculele se formează dar nu funcționează încă din perioada embrio-fetală; în consecință, organele genitale se structuralizează feminin, iar sexualizarea pubertară nu are loc.

Intersexualitatea constă în discordanța dintre sexul genetic și gonadal, care sînt masculine, și organele genitale, care sînt feminine:
— morfotip caracteristic de insuficiență gonadală;

Scanned with OKEN Scanner

— organe genitale externe feminine dar infantile; vagin scurt;
— sexualizarea pubertară absentă: tegumente glabre, voce nemodificată, musculatură nedezvoltată etc.;
— valorile hormonilor sexoizi — testosteron sau estrogeni — sînt practic nule;
— gonadotrofinele hipofizare au valori crescute;
— cromatina sexuală lipsește; cariotipul masculin 46, XY;
— laparotomia evidențiază: organe genitale interne feminine iar ca gonade, testicule.

Examenul morfopatologic al gonadei: testicul cu structură (tubi, celularitate tubulară, celule Leydig) mai mult sau mai puțin bine dezvoltată.

Sindromul de agenezie leydigiană

Clinic este asemănător sindromului „testiculelor afuncționale".

Particularitatea care-l individualizează constă în examenul morfopatologic al gonadei arată țesut orhitic, tubi seminiferi, celularitate tubulară reprezentată prin celule Sertoli și elemente ale liniei germinale blocate și *absența celulelor Leydig*,

Disgenezia monoorhitică

Alte denumiri: „disgenezia gonadală mixtă", „disgenezia gonadală mixtă cu testicul".

Caracteristica disgeneziei o constituie faptul că organismul posedă o singură gonadă — testicul —, dar și acesta disgenetic.

Intersexualitatea se produce prin incapacitatea testiculului disgenetic existent de a masculiniza complet organele genitale interne de partea sa, precum și organele genitale externe; de partea gonadei absente, organele genitale interne se structuralizează feminin.

La pubertate, testiculului continuă să-i lipsească forța de a masculiniza normal organismul.

— Morfotipul împrumută unul din tipurile caracteristice insuficienței orhitice. Hipotrofia staturală este relativ frecventă. Uneori, mai ales în cazurile cu

Scanned with OKEN Scanner

hipotrofie staturală, se regăsesc unele malformații de aspect turnerian : gît palmat, brahimetacarpie etc.

— Sexualizarea pubertară îmbracă tipul masculin, dar este mai mult sau mai puțin deficitară ; tegumentele glabre sau cu pilozitate masculină slab dezvoltată, musculatură debilă, voce nemodificată etc.

— Organele genitale externe sînt intersexuate dar cu diferite aspecte ;

● aproape de tipul mascul, dar cu hipospadias balanic, penian sau peno-scrotal, cu scrot mic, asimetric sau unilateral ;

● apropiate de tipul feminin dar cu clitoris hipertrofic, peniform și vagin în pîlnie, cu meatul urinar deschis pe versantul său anterior ;

— de tip intersexuat : labioscrot, organ peniform, vagin comun cu meatul urinar (sinus uro-genital).

— Dezvoltarea psiho-intelectuală este normală, comportamentul sexual masculin.

— Gonada este un testicul unic, situat intraabdominal sau — mai rar — în canalul inghinal și excepțional de rar în scrot ; are volum variat, în general redus. De partea gonadei absente, în locul gonadei există o mică bandă de țesut fibros.

— Organele genitale interne sînt intersexuate :

● de partea gonadei absente se dezvoltă structuri feminine : trompă și uter mic, unicorn sau hemiuter ;

● de partea testicului disgenetic sînt prezente și elemente caracteristice sexului masculin : epididim, canal deferent și elemente caracteristice sexului femel — trompe, uter.

Semiologia de laborator

— Testosteronul se secretă în valori variabile (în raport cu capacitatea funcțională a testicului).

— Gonadotrofinele au de asemenea valori variabile.

— Examenul histopatologic al gonadei arată leziuni disgenetice ale testicului : tubi seminiferi parțial hializați, epiteliul germinal alterat, țesut leydigian imatur și sărac.

— Examenul citogenetic. În majoritatea cazurilor se constată mozaicisme de tipul 45, X/46, XXY sau 45, X/46, XXY, dar și forme cu cariotip normal 46, XY sau 45, X.

Scanned with OKEN Scanner

Sindromul Royer

Este descris în literatura medicală şi sub numele de: „pseudohermafroditismul pur intern", „disarmonia gonado-gonoforică", „bărbaţi cu uter".

Se defineşte ca o intersexualitate prin discordanţa dintre organele genitale interne, ambisexe, şi restul sexualizării, care este masculin. Indivizii afectaţi prezintă:

— morfotip sexual masculin sau hipoandric;

— organe genitale externe masculine, normal conformate;

— testicule intrascrotale sau criptorhitie, uni- sau bilateral;

— sexualizarea pubertară normală sau uşor deficitară;

— comportament psiho-sexual normal:

— sterilitate.

Semiologia de laborator

— Dozări hormonale: uneori uşoară hipoandrogenie;

● gonadotrofinele — normale sau uşor crescute.

— Spermograma: azoospermie.

— Examenul citogenetic:

● cromatina sexuală absentă;

● cariotipul: 46, XY.

— Examenul histopatologic al gonadei evidenţiază testicului disgenetic cu tubi îngroşaţi, celule Sertoli şi spermatogonii rare, dar cu celule Leydig cvasinormale.

— Laparotomia, practicată întîmplător, din alte motive, descoperă organe genitale interne masculine (canal deferent, veziculă seminală) dar şi feminine (trompă, uter).

Sindromul Reifenstein

Este un sindrom de intersexualitate masculină manifestat în sfera organelor genitale externe şi a unor elemente pubertare. La indivizii afectaţi se constată:

— Organe genitale externe cu aparenţă masculină, dar prezentînd elemente de intersexualitate:

● penis mic cu hipospadias situat la diferite niveluri: balanic, penian, peno-scrotal;

Scanned with OKEN Scanner

● scrot slab dezvoltat, cu falduraţie şi pigmentare şterse;
● testicule mici, uneori criptorhitie.
— Sexualizare pubertară de tip masculin, dar dezvoltată tîrziu, încet şi incomplet.
— Ginecomastia este frecventă.

Semiologia de laborator

— Examenul citogenetic:
● cromatina sexuală absentă;
● cariotipul masculin, aparent normal, 46, XY.
— Examenul histopatologic al gonadelor pune în evidenţă: testiculele disgenetice cu tubi sclerozaţi, spermatogeneză blocată, ţesut leydigian slab reprezentat.

Insuficienţele ovariene

Sindromul ovarelor paupere

Este un sindrom caracterizat prin incapacitatea ovarelor de a sexualiza normal datorită unui dispozitiv folicular sexoiodogenetic sărac (populaţie gonocitară deficitară).

În raport cu gradul pauperităţii ovariene, clinic, insuficienţa ovariană se poate manifesta ca severă sau atenuată.

Forma cu insuficienţă ovariană severă

Pauperizarea foliculară este atît de intensă, încît ovarele sînt incapabile să iniţieze sexualizarea.
— Morfotipul îmbracă aspectul eunucoid.
— Vîrsta pubertăţii este atinsă şi depăşită fără a se produce fenomenele de feminizare caracteristice:
● tegumentele rămîn glabre, cu oarecare schiţă de pilozitate pubo-axilară;
● sînii nu se dezvoltă — amastie;
● menstrele nu apar — amenoree primară.
— Organele genitale externe sînt feminine, normal conformate dar infantile: vulvă cu orientare antero-inferioară, labii slab dezvoltate şi pigmentate, col alungit, uter mic.

Scanned with OKEN Scanner

— Dozările hormonale arată :
● estrogenii şi progesteronul cu valori practic nule ;
● gonadotrofinele cu valori crescute.
— Laparotomia exploratorie evidenţiază :
● tractul genital intern feminin dar hipoplazic ;
● în *sit*-ul ovarian, ovarele par normale.
— Examenul morfopatologic al ovarelor constată : ovare cu foliculi puţini — sub 1/10 din populaţia normală —, imaturi, unii atrezici, absenţa corpilor albicans.

Forma cu insuficienţă ovariană atenuată

Cantitatea de foliculi ovarieni este subnormală, ceea ce conferă ovarului o capacitate feminizantă insuficientă şi de scurtă durată.
— Morfotipul este feminin dar cu note de hipoovarie.
— Pubertatea întîrzie şi este incompletă :
● pilozitatea sexuală se dezvoltă relativ ;
● sînii au aspect pubertar : areola şi mameloanele mici, slab pigmentate ;
● menstrele apar tîrziu, sînt neregulate şi se suspendă după o perioadă de timp relativ scurtă — cîteva luni sau cîţiva ani *(menopauză precoce)*.
— Organele genitale externe, feminine, sînt normal conformate dar uneori cu note de hipoplazie.
— Dozările hormonale arată în perioadele de activitate ovariană valori ale estrogenilor şi progesteronului asemănătoare celor constatate la femeia adultă normală ; în perioadele de amenoree valorile sînt scăzute ;
● gonadotrofinele sînt normale în perioadele de activitate ovariană şi crescute în perioadele de amenoree.
— Laparotomia exploratorie pune în evidenţă :
● organe genitale interne feminine normale ;
● În *sit*-urile ovariene : ovare aparent normale.
— Examenul histopatologic al ovarelor constată aspectul normal al ovarelor dar cu populaţie foliculară relativ redusă : corpi albicans prezenţi, însă rari.
— Examenul citologic atît în forma severă cît şi în cea atenuată arată : cromatină sexuală prezentă, cariotip feminin 46, XX.

Disgenezia monoovariană

Este un sindrom determinat de prezenţa unei singure gonade — ovarul disgenetic.

— Morfotipul este feminin, cu fenomene de sexualizare feminină mai mult sau mai puţin bine dezvoltate — în raport cu capacitatea funcţională a ovarului disgenetic prezent.

— Sexualizarea pubertară:

● uneori lipseşte, în care caz morfotipul îmbracă aspectul eunucoid, cu pilozitate sexuală absentă sau foarte slab reprezentată: amastie, amenoree primară;

● alteori pubertate întîrziată, lentă şi incompletă: pilozitate sexuală prezentă dar insuficient reprezentată, sîni mai mult sau mai puţin bine dezvoltaţi, menstre rare şi suspendate de timpuriu.

— Organele genitale externe sînt feminine, infantile, hipoplazice sau aparent normal dezvoltate.

— Laparotomia exploratorie evidenţiază:

● organe genitale externe feminine;

● ca gonade: un singur ovar iar de partea contralaterală — o bandeletă sidefie (*streak-gonade*).

Semiologia de laborator

— Dozările hormonale arată valori scăzute sau cvasinormale ale estrogenilor şi progesteronului;

● gonadotrofinele hipofizare sînt crescute sau normale.

— Examenul histopatologic:

● gonada este un ovar disgenetic cu foliculi atrezici, uneori cu corpi albicans şi foliculi evolutivi;

● *streak-gonade:* ţesut fibros alcătuit din stromă de aspect ovarian (turbionată) dar fără foliculi.

— Examenul citogenetic constată:

● cromatina sexuală prezentă;

● cariotipul 46, XX.

Sindromul Turner feminin

Este un sindrom plurimalformativ cu insuficienţă ovariană severă, în forma sa clasică, dar cu numeroase variante atît ale sindromului malformativ cît şi ale insuficienţei ovariene.

Forma „clasică" a sindromului Turner

Se defineşte prin patru elemente fundamentale:

— hipotrofie staturală marcată şi disarmonică;

— malformaţii somatice numeroase şi grave;

— insuficienţă ovariană severă prin anovarie;

— cariotipul modificat specific ca frecvenţă: 45, XO.

Scanned with OKEN Scanner

Morfotipul este caracterizat de :

● hipotrofia staturală marcată, cu valori medii ale înălţimii variind în jurul a 140 cm ;

● aspect disarmonic şi îndesat, dat de gîtul scurt, toracele lat, trunchiul ceva mai alungit comparativ cu membrele inferioare, scurte (fig. 143, 144).

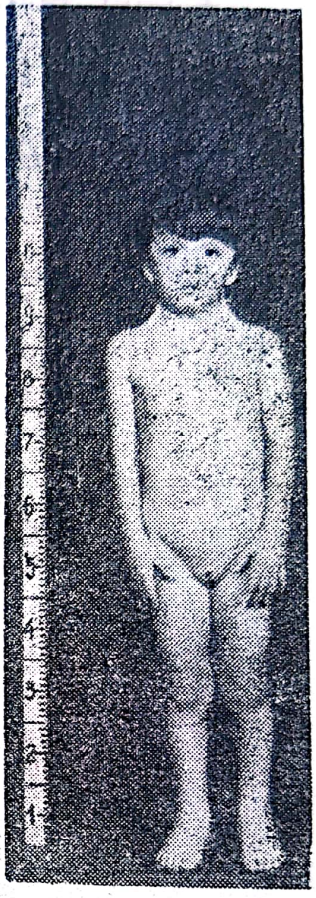

Fig. 143. — Sindrom Turner : fetiţă în vîrstă de 11 ani.

Sindromul malformativ se prezintă astfel :

— Extremitatea cefalică :

● frunte îngustă şi lată ;

● inserţia joasă a părului pe frunte şi ceafă ;

● urechi jos situate, uneori cu lobul urechii sudat (fig. 145) ;

● ochi oblici, cu aspect mongoloid sau antimongoloid, putînd prezenta *epicantus*, ptoză palpebrală, nistagmus, sclere albastre (fig. 146) ;

● nas înfundat la rădăcină ;

● anomalii buco-dentare : comisurile labiale trase în jos, palatul înalt şi boltit în ogivă, malocluzie dentară, dinţi supranumerari sau lipsă.

— Gîtul, scurt şi gros, prezintă :

● *pterygium colli* : fald musculo-tegumentar întins în evantai pe feţele latero-posterioare ale gîtului, de la apofizele mastoide la umeri — „gît de sfinx".

— Toracele larg şi malformat de tipul „în carenă", „în scut", „în butoi", excavat etc. ;

● mameloanele îndepărtate.

— Membre :

● *cubitus valgus* — deviaţia antebraţului în afara axei braţului în poziţia de extensie şi supinaţie a membrului superior ;

● degetele IV şi V scurtate la mîini şi picioare ;

● sindactilie, uneori.

— Viscerele :

● cordul : comunicaţii interatriale, interventriculare, coarctaţia aortei, stenoza istmului aortic, hipertensiune arterială ;

● rinichiul : rinichi unic, rinichi în potcoavă, rinichi chistic, rinichi supranumerar, ureter dublu etc. ;

Scanned with OKEN Scanner

● aparatul digestiv : megacolon, teleangiectazii intestinale.

— Anomalii cutanate :

● nevi pigmentari răspîndiți pe față sau corp.

— Tulburări senzoriale :

● hipoacuzie ;

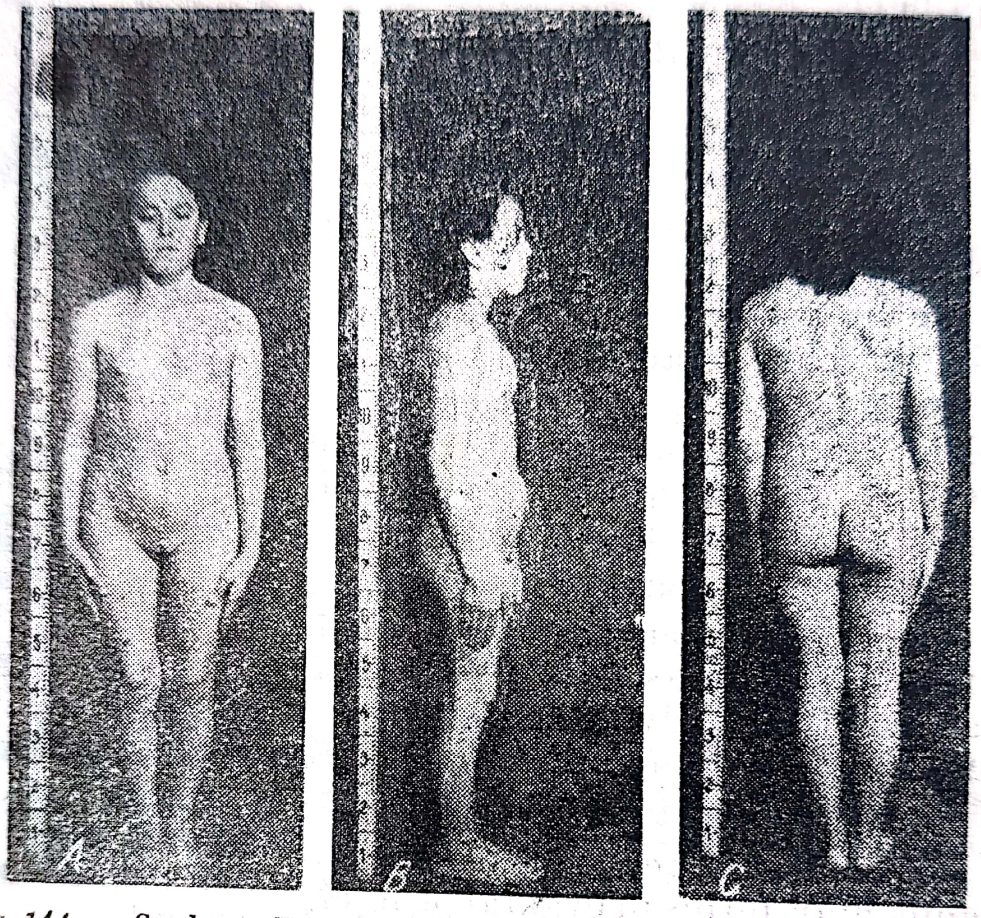

Fig. 144. — Sindrom Turner : — aspectul morfologic al unei femei în vîrstă de 24 de ani.

● retinită pigmentară sau cataractă (mai rar).

Examenul radiologic evidențiază o serie de alte malformații scheletice, și anume :

● persistența cartilajelor de creștere după vîrsta de închidere ;

● brahimetacarpia și brahimetatarsia IV și V (semnul Archibald) :

● sinostoza radio-cubitală ;

● condrodistrofia platoului tibial și a condilului femural (semnul Kosowicz) ;

● distrofii vertebrale : cifoscolioză, blocuri vertebrale ;

● osteoporoză generalizată sau localizată la vertebre, bazin etc.

Scanned with OKEN Scanner

Sindromul ovarian constă din :

— Sexualizare pubertară absentă cu :

● absența sau foarte slaba dezvoltare a pilozității pubo-axilare ;

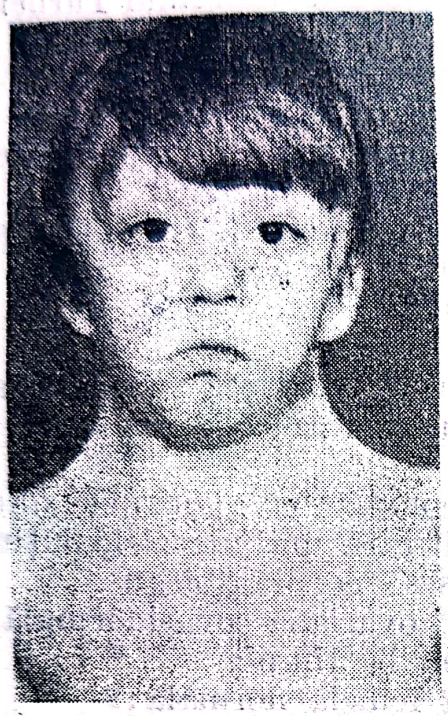

Fig. 145. — Sindrom Turner : urechi jos implantate și *pterigium colli*.

Fig. 146. — Sindrom Turner : ochi antimongoloizi.

● amastie ;

● amenoree primară ;

● organe genitale externe feminine dar infantile.

— Dozările hormonale. Valorile sanguine și urinare ale hormonilor ovarieni sînt practic nule :

● gonadotrofinele sînt crescute.

Laparotomia exploratorie evidențiază :

● organe genitale interne feminine dar hipoplazice ;

● absența gonadelor, locul lor fiind ocupat de bandelete alb-sidefii (*streak-gonade*).

Examenul histopatologic al *streak*-gonadei arată elemente de stromă ovariană turbionată și lipsită de foliculi.

Examenul citogenetic constată :

● cromatina sexuală absentă ;

● cariotipul 45, X sau mozaicisme cu linii 45, X.

Scanned with OKEN Scanner

Forme paraturneriene

Formele paraturneriene sau „sindromul Turner incomplet" diferă net de forma clasică a sindromului Turner prin :

— hipoplazie staturală care, deşi importantă, este ceva mai puţin marcată decît cea din sindromul Turner clasic ;

— sindromul malformativ redus ca număr de malformaţii şi atenuat sau chiar absent ;

— sindromul ovarian cu variaţii de la hipoovarie moderată la funcţie ovariană cvasinormală ;

- în cazurile de hipoovarie moderată sexualizarea pubertară întîrzie şi este incompletă ;
- menstrele sînt neregulate, rare, după numai cîteva cicluri urmează amenoreea.

— Dozările hormonale arată scăderea marcată a estrogenilor şi progesteronului în fazele de amenoree ; gonadotrofinele — crescute.

Examenul histopatologic constată că : gonadele sînt ovare dar disgenetice : foliculi rari, unii atrezici, puţin evolutivi, excepţional se găsesc corpi albicans.

— În cazurile cu funcţie ovariană cvasinormală, sexualizare pubertară are loc la timp :

- sînii se dezvoltă ca la femeia normală ;
- menstrele se succedă aproximativ regulat ;
- sarcinile sînt posibile.

— Dozările hormonale arată că estrogenii, progesteronul şi gonadotrofinele au valori asemănătoare celor ale femeii normale ;

- ovarele, histologic, sînt normal conformate.

— Examenul citogenetic pune în evidenţă : frecvent mozaicisme cu linii 45X ; 45, X/46,XX ; 45,X/47,XXX ; 45,X/46,XX/47,XXX.

Agenezia gonadală

În literatura de specialitate este cunoscută şi sub numele de „disgenezie gonadală pură".

Agenezia gonadală — lipsa de formare a gonadelor — determină un sindrom cvasiexperimental oferind imaginea dezvoltării unui organism lipsit de totdeauna de aparatul hormonilor sexualizanţi gonadali.

— Morfotipul are aspectul feminin eunucoid : talie înaltă cu membre inferioare alungite şi bazin bine dezvoltat ;

— paniculul adipos se dispune după tipologia feminină: pe sîni, regiunea inferioară a abdomenului, șolduri, coapse, fese;

— tegumentele fine, subțiri, netede, se ridează pe față de timpuriu;

— pilozitatea sexuală lipsește sau este abia schițată; pilozitatea corporală este rară, debilă;

— amenoree primară;

— organele genitale externe au aspect feminin dar infantil: vulvă cu orientare antero-inferioară, labii șterse și palide, vagin scurt, col alungit, uter mic;

— amastie cu areole și mameloane mici, depigmentate;

— dezvoltarea psiho-intelectuală decurge normal, comportamentul sexual este feminin.

Laparotomia exploratorie descoperă;

● organe genitale interne feminine: pavilioane, trompe, uter;

● gonade absente, înlocuite de bandelete dure, alb-sidefii *(streak-gonade)*.

Semiologia de laborator

— Dozările hormonale arată:

● absența hormonilor gonadali în sînge și urină;

● gonadotrofine hipofizare urinare cu valori crescute.

— Examenul histopatologic pune în evidență: bandelete gonadale cu structură fibroasă, lipsite de elementele caracteristice gonadei: foliculi sau tubi.

— Examenul citogenetic constată:

● cromatina sexuală prezentă sau absentă;

● cariotipul: 46, XX; 46 XY, 45 X sau mozaicisme cu linii 45, X.

Hipogonadismele secundare

Hipogonadismele secundare includ forme ale insuficienței gonadice a căror cauză, extrinsecă gonadei, interesează însă un dispozitiv care subordonează morfofuncțional gonada. Acest dispozitiv este hipotalamusul și/sau hipofiza.

În consecință, toate bolile lezionale sau funcționale ale hipotalamusului (tumori, obezitate, anorexie, hiper- sau hipotiroidie, hiperfuncție sau insuficiență cortico-suprarenală etc.), precum și bolile hipofizei (acromegalia,

Scanned with OKEN Scanner

gigantismul, nanismul, panhipopituitarismul etc.) includ în tabloul lor simptomatic și elemente ale insuficienței gonadice. Ele au fost comentate cu ocazia expunerii ficăreia din bolile respective.

Particularitatea acestor hipogonadisme secundare constă în faptul că semnele insuficienței gonadice sînt estompate de semnele bolii în contextul căreia apar; cauza determinantă are prioritate semiologică. Ca urmare, pe baza simptomatologiei majore este suficient să diagnosticăm, de exemplu, acromegalia pentru a ști că există și semne de insuficiență gonadică, semne care, dacă nu se relevă de la sine, trebuie căutate.

Excepție de la această regulă o fac:

Hipogonadismele hipogonadotrope

Hipogonadismele hipogonadotrope, deși secundare unei insuficiențe hipotalamo-hipofizare, se manifestă exclusiv prin semne de insuficiență testiculară sau ovariană. Aceasta deoarece sînt determinate de o afectare selectivă a gonadostatului hipotalamic.

Semiologia clinică a hipogonadismelor hipogonadotrope se identifică cu cea a insuficiențelor gonadice primitive.

Hipogonadismul hipogonadotrop prepubertar

Survenit prepubertar, hipogonadotropismul face imposibilă intrarea în funcție a gonadei la pubertate. În consecință:

— Vîrsta pubertății este atinsă sau depășită fără ca elementele de sexualizare caracteristice să apară: tegumentele rămîn glabre, organele genitale păstrează caracterul infantil iar la femeie nu apar menstrele (amenoree primară) și nu se dezvoltă sînii.

Alteori — în cazul unor insuficiențe gonadice mai puțin grave — elementele de sexualizare pubertară apar, dar tardiv și incomplet.

La bărbat pilozitatea caracteristică se dezvoltă parțial; la femeie menstrele sînt neregulate și se suspendă precoce (amenoree paraprimară, amenoree secundară sau menopauză precoce).

Scanned with OKEN Scanner

Hipogonadismul hipogonadotrop postpubertar

Survenit postpubertar, hipogonadismul scoate precoce gonada din funcţie. În consecinţă, caracterele sexuale dobîndite cu ocazia pubertăţii încep să involueze. La femeie menstrele se suspendă (amenoree secundară).

Semiologia de laborator

Semnele de laborator caracteristice hipogonadismului hipogonadotrop sînt:

— LRH — valori scăzute sau absent;

— gonadotrofinele hipofizare urinare au valori scăzute;

— biopsia gonadală arată: gonada infantilă sau oprirea în evoluţie a gonadei, fără leziuni morfo-patologice.

În rest se constată semnele insuficienţei gonadice:

— hormonii gonadici — testosteronul, respectiv estrogenii şi progesteronul — se situează sub limitele inferioare ale normalului.

Sindromul hiperestrogenic

Excesul de estrogeni determină o serie de manifestări clinice care apar în anumite momente ale ciclului ovarian:

— manifestări care precedă menstra şi care în ansamblu constituie „sindromul premenstrual";

— manifestări care apar către jumătatea ciclului — „sindromul intermenstrual".

Sindromul premenstrual

Sindromul premenstrual este un sindrom polimorf a cărui caracteristică esenţială constă în faptul că:

— precedă cu cîteva zile — uneori cu 7—10 zile — menstra;

— dispare aproape brusc, odată cu apariţia sau în timpul menstrei.

Sindromul se manifestă printr-o simptomatologie legată îndeosebi de receptorii estrogenici — uter şi sîni — şi printr-o simptomatologie generală, efect al dezechilibrului neurovegetativ, metabolic etc. produs de hormonii estrogeni în exces.

Scanned with OKEN Scanner

Intensitatea tulburărilor produce o stare de rău generalizat, un adevărat „molimen catamenial".

Dereglările menstruale constau în modificări ale ritmului, duratei și cantității menstruației:

— tahimenoree — menstre dese prin scurtarea timpului dintre menstre la 20—24 de zile;

— polimenoree — durata menstrei se prelungește la mai mult de 5 zile;

— hipermenoree — cantitate mare de sînge menstrual, uneori cu cheaguri.

Polimenoreea asociată cu hipermenoree poate determina *menoragii* — menstre abundente durînd 10—14 zile —, precum și *menometroragii* — sîngerări uterine intense, în tot cursul ciclului — de la o menstră la alta;

— dismenoree — dureri care precedă sau însoțesc menstruația, localizate în micul bazin, iradiind în flancuri sau lombe, suportabile sau paroxistice.

Tulburări mamare. La nivelul mamelei se constată mastoză și mastodinie.

— Mastoza: sînul este ferm și se palpează cu ușurință acinii și canalele galactofore, sînul dînd impresia unui sac încărcat cu pietriș — mastoza difuză.

Alteori se palpează formațiuni glandulo-chistice sau fribro-adenomatoase.

— Mastodinia se manifestă sub diferite modalități:

● senzație de plenitudine, de umflare, de tensiune, de încorsetare în ambii sîni;

● dureri la palpare sau spontane, uneori atît de intense, încît lenjeria provoacă jenă.

— Areola este mare, pigmentată, cu corpusculi Montgomery reliefați, mamelonul hipertrofiat, hiperpigmentat, erectil, uneori dureros.

Tulburări genitale. La exameul ginecologic se constată:

— vulvă turgescentă, hiperpigmentată, uneori cu angiectazii;

— vagin hiperemic;

— uter mărit de volum, deseori fibromatos;

— uneori prurit vulvar, scurgere leucoreică iritantă.

Manifestările cardiovasculare au caracter subiectiv: palpitații, senzație de constricție, jenă sau durere precordială.

Obiectiv se pot constata: tahicardie, extrasistole, puseuri pasagere de hipertensiune arterială.

Scanned with OKEN Scanner

Manifestări digestive:

- apetit capricios, uneori anorexie, alteori apetit exagerat, greţuri;
- balonări abdominale, modificări ale tranzitului intestinal — constipaţie spastică, colon iritabil — sînt frecvente;
- diskinezie biliară.

Manifestări respiratorii:

- uneori dispnee, alteori crize pseudoastmatice.

Manifestări urinare:

- poliurie, polakiurie, disurie, nicturie etc.;
- cistite congestive.

Manifestări de spasmofilie:

- acroparestezii, acrocianoze, senzaţie de nod în gît;
- semne de hiperexcitabilitate neuromusculară: semnele Chvostek, Weiss etc. — pozitive.

Manifestări vasculare periferice:

- gingivoragii, epistaxis;
- echimoze;
- puseuri hemoroidale.

Fenomene de retenţie hidrică:

— creştere discretă în greutate;
— edeme maleolare, palpebrale etc.;
— îngroşarea sau voalarea vocii.

Tulburări neuro-comportamentale:

— uneori stări de excitaţie cu agitaţie psihomotorie, neliniște, anxietate, insomnii;
— alteori stări depresive cu tendinţă la izolare, dezinteres, tristeţe nejustificată, apatie etc.;
— stările de excitaţie pot alterna cu stări depresive, instabilitate, emotivitate, capriciozitate;
— tulburări ale somnului — fie insomnii rebele şi chinuitoare, fie somnolenţă;
— stări migrenoase sau cefalee rebelă, chinuitoare, însoţită de greaţă, fotofobie etc.

Sindromul intermenstrual

Sindromul intermenstrual sau sindromul „chenzinal", manifestare posibilă a hiperestrogenismului, survine către jumătatea distanţei dintre două menstre; este inconstant, durează cîteva ore, cel mult o zi.

Se manifestă sub forma unei stări de rău în simptomatologia căreia se descifrează elemente atenuate ale „molimenului catamenial".

Cea mai caracteristică expresie a sindromului intermenstrual este apariţia unei sîngerări uterine leuco-

reice, sanguinolente sau net hemoragice, o adevărată menstră, care însă durează foarte puțin.

Semiologia de labbrator

— Frotiurile citovaginale recoltate în a 13-a și a 21-a zi arată acidofilie și indicele picnotic crescut.

— Dozarea estrogenilor în a 14-a zi constată valori crescute în hiperestrogenismui absolut și normale în cel relativ prin insuficiența progesteronică.

— Dozarea GPG în a 21-a zi arată valori normale sau scăzute.

Ovarul polichistic virilizant

Este o formă de intersexualitate ovariană tardivă, pubertară sau postpubertară, însumînd clinic:

sindrom de androgenizare;
sindrom de insuficiență ovariană;
sindrom psiho-comportamental.

Sindromul de androgenizare

Morfotipul

Observarea atentă, eventual verificată și cu ajutorul antropometriei, consemnează o serie de elemente de androgenizare: torace bine dezvoltat, cu umeri largi, bazin îngust, musculatură uneori bine dezvoltată, panicul adipos redus sau relativ bine dezvoltat — dar cu distribuție androidă —, dominînd în jumătatea superioară a corpului.

Virilismul tegumentar

Modificările calitative ale tegumentelor, în special ale celor acoperite cu păr, se prezintă astfel:

- tegumentele sînt mai groase, mai puțin elastice și mai seboreice;
- tegumentele acoperite cu păr sînt lipsite de netezime, grunjoase;
- acneea și comedoanele pe față, pielea spatelui și uneori pe piept sînt frecvente.

Virilizarea vocii

Virilizarea vocii este frecventă dar inconstantă; scăderile tonalității tind către registrul masculin.

Virilizarea organelor genitale externe

Se petrec modificări de tipul:

- hiperpigmentării labiilor;
- hipertrofiei clitorisului, mai mult sau mai puțin importantă.

Scanned with OKEN Scanner

Virilismul pilar

Virilismul pilar este elementul semiologic cel mai izbitor prin ineditul său — dezvoltarea la femeie a unei pilozități evocînd caracteristicile pilozității masculine.

Semiologic se înregistrează modificări ale pilozității ce interesează : zonele de distribuție, cantitatea și calitatea părului.

— Zonele de distribuție. Virilizarea pilară poate fi :

● generalizată pe toate teritoriile de distribuție caracteristice pilozității masculine (fig. 147) ;

● zonală, numai pe unul sau unele din aceste teritorii ;

● regională, pe teritorii numai din partea superioară sau numai din partea inferioară a corpului.

● Pilozitatea facială poate fi distribuită pe întreaga față sau numai pe buza superioară, regiunea mentonieră, submentonieră, pretragian, obraji (fig. 148, 149).

● Pilozitatea regiunii anterioare a toracelui se poate întinde în „fluture" sau se limitează la regiunea presternală sau periareolară (fig. 150, 151).

● Pilozitatea spatelui se poate distribui pe întregul spate, numai pe umeri sau interscapular.

● Pilozitatea abdomenului de la ombilic în jos este delimitată la linia albă sau o depășește ; se unește cu pilozitatea pubiană, desenînd rombul pubo-abdominal caracteristic masculin.

● Pilozitatea lombo-fesieră poate cuprinde întreaga zonă sau se limitează numai la rombul Michaelis, fesier, sau interfesier.

● Pilozitatea poate cuprinde coapsele în totalitate sau numai fața lor internă sau externă (fig. 152).

— Modificări cantitative. Pe zonele de pilozitate androgenizată, densitatea pilozității se modifică diferit :

● fire răzlețe sau pilozitate rară ;

● pilozitate cvasinormală ;

● pilozitate densă, fără a depăși însă zonele de distribuție normală a pilozității — *hipertricoză* ;

● pilozitate densă care depășește zonele normale, interesînd deci și acele zone în care în mod normal părul este rar și debil — *hirsutism*.

● Modificări calitative. Firul de păr androgenizat este de obicei brun, gros, viguros, rezistent la smulgere, drept sau creț, rigid, lucios.

Scanned with OKEN Scanner

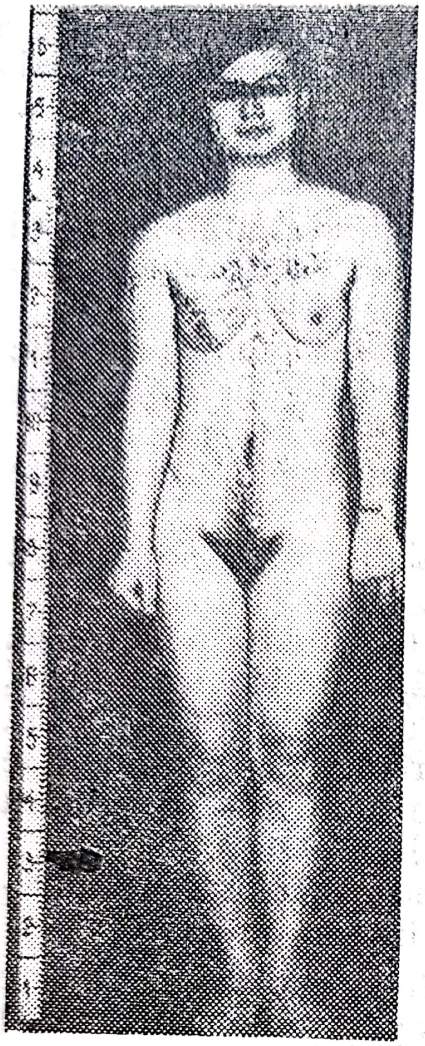

Fig. 147. — Ovarul polichistic virilizant : aspect constituțional, distribuția pilozității.

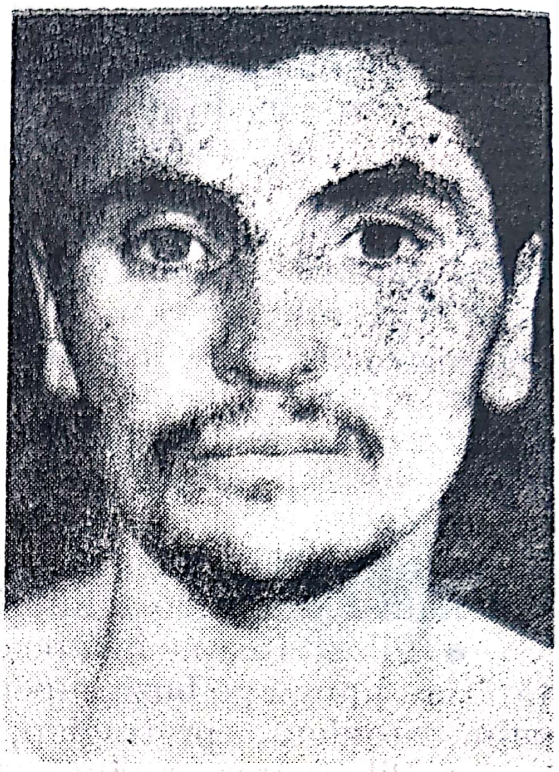

Fig. 148. — Aspectul pilozității faciale în virilism — mentonier, submentonier și buza superioară.

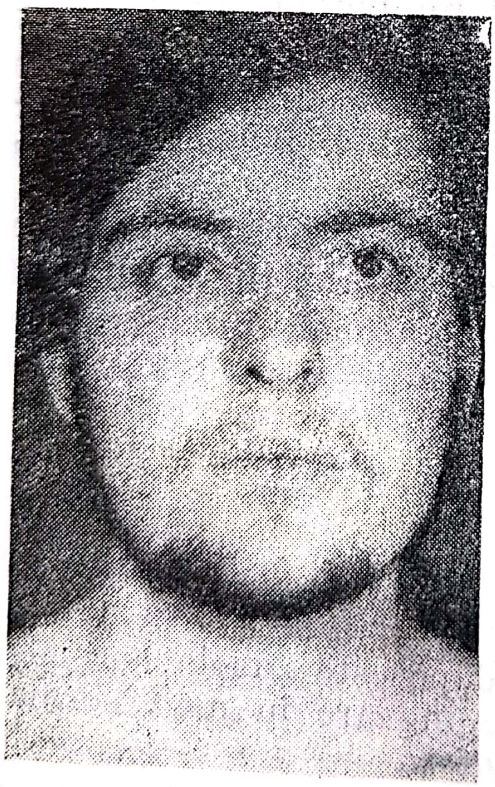

Fig. 149. — Aspectul pilozității faciale în virilism — mentonier, submentonier și pretragian.



Fig. 150. — Virilism pilar : pilozitate situată pe față și presternal.

Scanned with OKEN Scanner

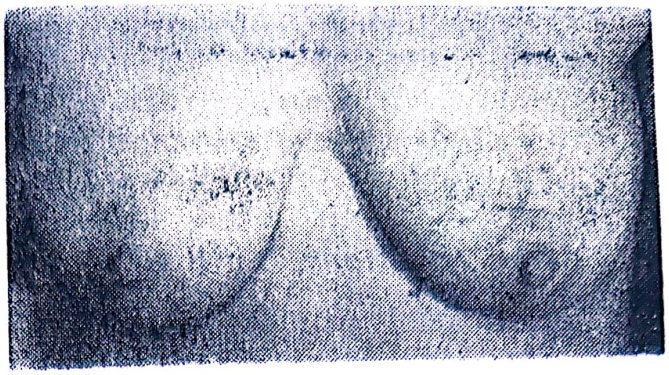

Fig. 151. — Virilism pilar: distribuție periareolară a pilozității.

Sindromul de insuficiență ovariană

— Sînii: dacă sindromul survine în timpul pubertății, sînii nu se dezvoltă sau se dezvoltă insuficient.

Cînd survine postpubertar, după ce sînii s-au dezvoltat, insuficiența ovariană din virilism determină involuția sînilor, fenomen cu gradații pînă la atrofia lor completă.

● Într-un număr relativ mic de cazuri se constată *galactoree* uni- sau bilaterală, provocată sau spontană.

— Organele genitale externe devin hipoplazice;

● în cazul virilismelor pubertare, organele genitale externe pot rămîne infantile;

● în cazul virilismelor tardive, organele genitale externe involuează. Uterul este de obicei diminuat ca volum.

● Menstruația. În virilismele ovariene pubertare, menstrele nu apar niciodată — *amenoree primară*; în cazul virilismelor post-pubertare, menstrele apar la vîrsta normală a pubertății sau mai tîrziu, sînt de la început neregulate sau devin neregulate cu timpul, apoi se răresc, devin spaniomenoreice și termină prin a se suspenda de timpuriu — *amenoree secundară*.



Fig. 152. — Virilism pilar: pilozitate abundentă pe coapse și gambe.

Scanned with OKEN Scanner

— Sterilitatea, constantă, poate fi primară sau secundară.

Aşadar, virilizarea ovariană determină prepubertar, un sindrom de *feminizare deficientă* iar postpubertar, un *sindrom de defeminizare.*

Sindromul psiho-comportamental

Modificările psihice şi comportamentale din virilism au dublu aspect:

— tulburări de tip nevrotic-depresiv, consecinţă a complexelor de frustrare, de inferioritate, chiar de infirmitate, determinate de înfăţişarea inestetică;

— tulburări de psiho-androgenizare capabile să modifice comportamentul feminin, orientîndu-l spre: agresivitate, volitivitate, combativitate, creşterea iniţiativei etc.

Semiologia paraclinică

Elementele caracteristice, dar numai cu valoare orientativă sînt următoarele:

— 17-Cs—3 fracţiuni — creşte semnificativ fracţiunea A—E fie ca valoare absolută, fie ca valoare relativă.

— Testosteronul plasmatic, ca şi glicuronidul de testosteron au valori crescute care le depăşesc pe cele ale femeii normale.

— Estrogenii şi progesteronul scad în perioadele de amenoree sau variază în raport cu fazele ciclului la bolnavele la care menstrele persistă.

— Examenul ginecologic. Explorarea palpatorie a ovarelor poate furniza date variate ca:

- ovare mărite de volum uni- sau bilateral, netede sau boselate, cu consistenţă normală sau dure;
- ovare cu volum normal, aparent nemodificate.

— Examenul histopatologic al ovarelor evidenţiază modificări caracteristice:

- capsulă neregulată, boselată, groasă şi alb-sidefie sau subţire;
- numeroase formaţiuni chistice, de dimensiuni variate, diseminate în corticală superficial sau profund, cu proliferarea celulelor tecale — hipertecozie;
- stromă proliferată sau nu, dar cu citoarhitectonica modificată;
- modificare citologică în sensul unei luteinizări a celulelor tecale şi stromale.

Scanned with OKEN Scanner

Ovarul tumoral virilizant

În aceste cazuri intersexualitatea este consecința unor tumori ovariene secretante de hormoni androgenizanți. Aceste tumori pot apărea în copilărie, în perioada de activitate ovariană sau după climacteriu.

Semiologia este asemănătoare cu cea a ovarului polichistic virilizant, de care se deosebește prin :

— dezvoltarea rapidă în intensitate și distribuție a pilozității androide ;

— evoluția rapidă a fenomenului de defeminizare ;

— valori foarte mari ale fracțiunilor A—E ale 17-Cs și ale testosteronului circulant sau eliminat, valori posibile dar nu constante ;

— constatarea morfopatologică a unei tumori ovariene de tipul : arenoblastom, ginandroblastom, tecom, luteom etc.

Climacteriul feminin

Climacteriul feminin este fenomenul fiziologic prin care se face trecerea de la activitatea ovariană normală la suspendarea ei definitivă. Mult mai corect este termenul de *ginopauză*.

Clinic, climacteriul feminin se desfășoară în două faze semiologic distincte :

— premenopauza și

— menopauza propriu-zisă.

Premenopauza

Premenopauza este o stare tranzitorie, situată între 40 și 50 de ani, timp în care secreția ovariană, înainte de a se suspenda definitiv, devine aritmică și disociată (hiperestrogenie relativă și absolută).

Principalele sale semne sînt :

— Dereglări ale ciclului menstrual : menstrele survin anarhic, cînd foarte des, la 2—3 săptămîni, cînd rar, la 2—3 luni, tendința fiind de a se distanța din ce în ce mai mult în timp.

— Modificări ale duratei și cantității menstrelor : menstrele durează cînd 1—2 zile, cînd se prelungesc la

două spătămîni sau mai mult; fluxul menstrual este cînd foarte sărac, redus la cîteva picături, cînd foarte abundent, cu cheaguri — uneori adevărate hemoragii.

— Sindrom premenstrual asemănător cu „molimenul catamenial" din hiperestrogenie. Simptomatologia este dominată de:

- dureri abdominale sau pelviene cu caracter dismenoreic;
- tensiune, jenă sau dureri ale sînilor;
- tulburări neurovegetative numeroase și diverse palpitații, tahicardie, extrasistolie, diskinezie biliară, colon iritabil etc.;
- modificări de comportament paradoxale;
- cefalee sau crize migrenoase etc.

Semiologia de laborator

— Gonadotrofinele hipofizare cresc progresiv, în special FSH; puseul secretor mediociclic de LH se anulează și, în general, secreția de LH scade.

— Valorile progesteronului scad treptat.

— Valorile estrogenilor sînt variabile — cînd normale, cînd crescute.

Menopauza propriu-zisă

Menopauza propriu-zisă presupune suspendarea completă și definitivă a funcției ovariene.

Semnele clinice caracteristice acestei perioade sînt:

— Amenoreea definitivă, considerată ca atare după 12 luni de menstre suspendate.

— Valuri de căldură sau bufeuri. Survin brusc, fără cauză aparentă sau în urma unei emoții, sub forma unui val de căldură, uneori foarte intensă, ce urcă spre extremitatea superioară a corpului, în special la față; tegumentele gîtului și feței se roșesc, roșeață care uneori poate să se limiteze numai la un obraz sau la o ureche. Bufeurile pot fi însoțite de palpitații, amețeli, senzație de înfundare a urechilor, încețoșarea vederii. De regulă provoacă neliniște, anxietate, panică. Sînt urmate de transpirație abundentă, uneori de frison. Bufeul durează între 30 de secunde și 3—4 minute; se poate repeta de 2—3 ori pe zi, alteori de mai multe ori în decurs de o oră; bufeurile nocturne se manifestă mai ales sub formă de crize sudorale intense.

Scanned with OKEN Scanner

— Labilitate vegetativă cu manifestări diverse: palpitaţii, ameţeli, lipotimii, parestezii în mîini şi picioare, crampe musculare, cefalee, migrene, dispepsie gastrică, diskinezie biliară, colon iritabil, jenă precordială, dispnee etc.

— Tulburări de sexualizare. Subiectiv bolnavele acuză:

- dispareunie, prurit vulvar, arsuri, leucoree etc.

Obiectiv se constată:

- ştergerea reliefului vulvar, atrofia şi depigmentarea labiilor mari şi mici, strîmtorarea intrîndului vaginal;
- vaginul se scurtează, mucoasa se subţiază, îşi pierde elasticitatea, sîngerează uşor şi se stenozează în porţiunea superioară. Femeile acuză jenă vaginală şi dureri copulatorii. Adesea apar complicaţii distrofice — kraurozis vulvar, leucoplazie, lichen scleroatrofic — sau complicaţii inflamatorii — vaginite, cervicite, endometrite etc.;
- pilozitatea pubiană se răreşte;
- sînii diminuează ca volum, ţesutul mamar se împuţinează.

— Tulburări psihice. Menopauza prilejuieşte schimbări profunde de caracter şi comportament: irascibilitate, emotivitate, labilitate afectivă, stări de excitaţie alternînd cu stări depresive, capriciozitate, fragilitate afectivă etc.

— Uneori incontinenţă urinară, ocazională sau permanentă.

Semiologia de laborator

— Gonadotrofinele hipofizare, în special FSH, sînt crescute.

— Valorile progesteronului sînt practic nule.
— Estrogenii persistă dar sînt foarte scăzuţi.
— Androgenii sînt uşor crescuţi.

Climacteriul masculin

Climacteriul masculin — andropauza — reprezintă etapa de involuţie fiziologică sexuală ce desparte perioada de maturitate de cea a senescenţei. „Climacterium" sau „vîrsta critică" este o etapă de bulversare în care se strică un echilibru — cel al organismului adult —

pentru a încerca restabilirea unui alt echilibru, al vîrstei a III-a.

Eliminarea gonadei masculine din economia organismului, morfologic şi funcţional, cu anularea gametogenezei şi suspendarea hormonogenezei, se desăvîrşeşte treptat, uneori în decenii, arareori brusc.

Clinic, climacteriul masculin, ca şi cel feminin, este expresia declinului funcţional al gonadei manifestat prin involuţia elementelor sexoid-dependente.

Semiologie clinică.

Andropauza, al cărei debut se situează în jurul vîrstei de 50—55 de ani, este anunţată de:

- manifestări neurovegetative: valuri de căldură de intensitate moderată, tahicardie, oscilaţii tensionale, transpiraţii abundente, cefalee, insomnie sau somnolenţă etc.;
- manifestări psiho-intelectuale: melancolie şi depresie, anxietate, stare de panică, scăderea randamentului intelectual, pierderea interesului pentru activitatea curentă etc., tulburări ce pot îmbrăca variaţii de intensitate;

— şi dominată de:

- modificări — expresie a involuţiei elementelor morfologice hormonal dependente:
- rărirea pilozităţii sexuale cu scăderea ritmului de creştere;
- corpii cavernoşi se înmoaie şi penisul devine hipoton;
- scrotul se alungeşte;
- reflexele cremasterian, dartosian şi bulbocavernos diminuează sau dispar;
- musculatura pierde în masă, tonus şi forţă, în favoarea ţesutului adipos;

— tulburări de dinamică sexuală.

Nu există o dată precisă a declinului potenţei sexuale la bărbat; multiplii factori o pot influenţa: starea socială, starea economică, atitudinea partenerei, educaţia etc.

Tulburările se instalează de obicei lent, arareori brusc, alteori perioadele de declin alternează cu reveniri spontane dar trecătoare şi constau în:

- ejaculatul precoce este primul semn;
- erecţii brusc dispărute, odată cu ejacularea;
- eşecuri repetate: erecţii abandonatoare;
- diminuarea libidoului, alteori discordanţă între libidou şi posibilitatea de realizare a actului sexual;

Scanned with OKEN Scanner

- diminuarea cantității de ejaculat;
- frecvența scade progresiv pînă la anulare;
- dispariția polușiilor nocturne.

Menționăm:

- frecvența raporturilor sexuale scade progresiv — erecțiile sînt prezente la 2/3 din bărbații în vîrstă de 65 de ani și la 1/2 din cei în vîrstă de 75 de ani;
- activitatea sexuală la vîrstnici este prezentă la 54% din bărbații căsătoriți față de 7% din cei ce duc o viață izolată;
- tulburările sînt mult mai severe la cei cu patologie asociată (cardiopatii, intervenții de prostată etc.)

Semiologia de laborator:

- Valoarea testosteronului plasmatic scade progresiv, la 30 de ani este aproape cu 50% mai mică decît la 20 de ani, iar după 60 de ani, cu aproape 50% mai mică față de cea de la 30 de ani;
- Scăderea masivă a numărului de spermatozoizi, a motilității și variabilității lor.
- 17-Cs au valori ce diminuează progresiv;
- Gonadotrofinele cresc, mai discret însă decît la femeie.

Valoarea diagnostică a semnelor clinice în climacteriul masculin în funcție de frecvența lor

potență scăzută sau absentă	90%
nervozitate	90%
libidou diminuat sau absent	80%
irascibilitate	80%
oboseală	80%
depresiune	77%
scăderea memoriei și a capacității de concentrare	75%
tulburări neurovegetative	50%
obezitate (după Werner, 1946).	21%.

Criptorhidia

Criptorhidia și ectopia testiculară sînt termeni prin care se caracterizează lipsa testiculelor din scrot.

Deși termenii definesc un fapt comun — absența testiculelor din locul pe care-l ocupă normal în burse —, etimologic au semnificație deosebită: criptorhidie, tes-

Scanned with OKEN Scanner

ticul ascuns (de la grecescul *kriptos*, ascuns); ectopie testiculară, testicul ocupînd loc în afară (de la grecescul *ek*, afară şi *topes*, loc), de fapt cei doi termeni definesc două posibilităţi diferite ale testiculului şi trebuie folosiţi în raport cu semantica lor. În consecinţă criptorhidia defineşte testiculele ascunse dar undeva pe traiectul lor firesc de coborîre, iar ectopia — testiculele care ocupă un loc care nu are nimic comun cu itinerarul lor.

Coborîrea testiculelor din locul lor de formare — zona lombară — în scrot are loc în cursul dezvoltării embriofetale şi este terminată la naştere într-un procent de cca 94. Criptorhidiile de la naştere se rezolvă spontan : majoritatea în primul an, iar cele rămase, la pubertate.

— În coborîrea testiculului un rol hotăritor îl are testiculul însuşi. Din momentul formării sale şi pînă la naştere testiculul este extrem de activ prin cele două componente secretorii ale sale : ţesutul interstiţial prin care elaborează testosteron şi ţesutul sertolian prin care formează inhibină.

Ambii hormoni intervin activ şi direct în coborîrea testiculului. La rîndul ei, secreţia acestor hormoni de către testicul este stimulată de gonadotrofinele hipofizare. În consecinţă şi hipofiza intervine, dar indirect, în coborîrea testiculelor.

De normalitatea acestor factori, hipofiza, dar mai ales testicului embrio-fetal, depinde descinderea normală a testiculului.

Coborîrea se face de-a lungul unui conduct întins de la peritoneu la scrot şi trecînd printr-un tunel — canalul inghinal, prevăzut cu două orificii — cel profund la nivelul originii sale şi cel superficial suprascrotal. Bride pe traiectul canalelor sau îngustări ale orificiilor pot constitui factori mecanici capabili şi ei să se opună descinderii normale a testiculului, dar sînt rare (3%).

— Sediul criptorhidiei. În marea majoritate a cazurilor (62,76%) criptorhidia este în canalul inghinal, intraabdominal rar (8,08%) şi prescrotal (23,81%); testicul în poziţie ectopică (zona pubiană, triunghiul Scarpa, perineal, faţa internă a coapselor etc.) — se găseşte în cca 10,93% (fig. 153).

În aproximativ 2/3 din cazuri criptorhidia este unilaterală şi în aproximativ 1/3 din cazuri, bilaterală.

● Criptorhidia este mai frecventă de partea testiculului drept.

Scanned with OKEN Scanner

— Falsa criptorhidie. Este foarte frecventă : 50% din cazuri, la copii. La mici agresiuni, frig, emoţii, atingeri superficiale ale tegumentelor scrotale sau femurale

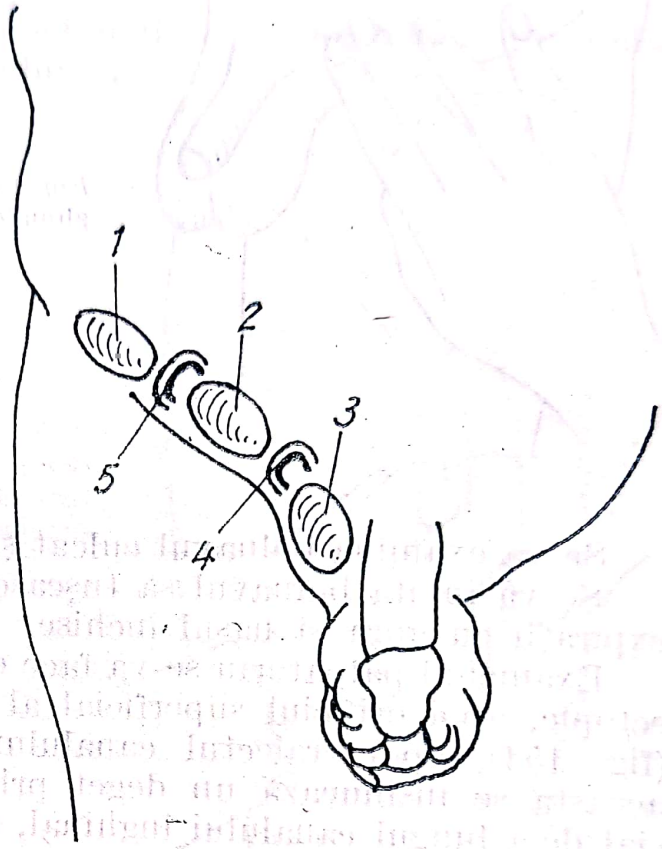

Fig. 153. — Posibilităţi ale criptorhidiei : *1* — criptorhidie abdominală : *2* — criptorhidie inghinală : *3* — retenţie scrotală înaltă ; *4* — orificiul extern : *5* — orificiul intern.

etc., testiculele fug din scrot şi se ascund în zona orificiului superficial al canalului inghinal (adevărat „testicul retractil"); cînd condiţiile sînt favorabile, testiculele revin în scrot (adevărate „testicule în ascensor").

— Examenul clinic. Testicului care nu este în scrot este un testicul în suferinţă. Atitudinea terapeutică se ia în funcţie de : felul absenţei din scrot a testiculului : adevărată sau falsă ?

— în caz de criptorhidie adevărată, se va stabili sediul ei ;

— se va determina cauza care a produs-o.

Dacă cel examinat este un adult, se va stabili cu minuţiozitate gradul de sexualizare hormonală, dinamica sexuală şi fecunditatea. Examenul clinic va avea în vedere bolile în care se produce criptorhidia.

Dacă se va examina un copil, se vor căuta stigmatele bolilor cu criptorhidie.

— Examenul local trebuie făcut cu multă circumspecţie şi menajamente şi aceasta mai ales la

copil. În prealabil trebuie realizate condițiile de confort : temperatura ambiantă, cîștigarea încrederii, manevre lipsite de agresivitate, brutale.

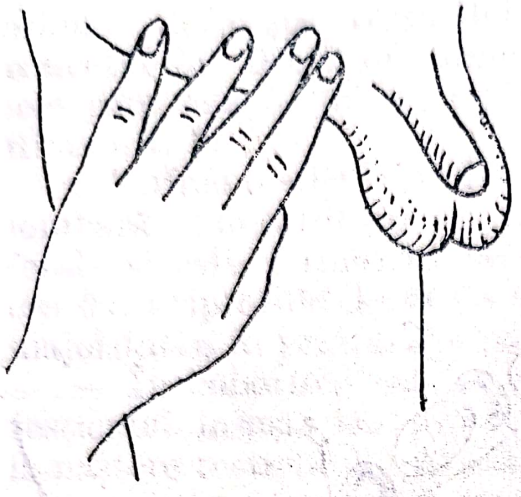

Fig. 154. — Palparea zonei inghinale (după Cheyrel J.P. și Richarme J.).

Se va examina bolnavul culcat și în picioare.

Se va invita bolnavul să tușească sau să efectueze expirații cu gura și nasul închise.

Examenul palpatoriu se va face explorînd zonele de ectopie, apoi orificiul superficial al canalului inghinal (fig. 154), apoi traiectul canalului inghinal. Pentru aceasta se insinuează un deget prin orificiul superficial de-a lungul canalului inghinal, iar cu palma celeilalte mîini se încearcă, prin presarea zonei canalului, împingerea în jos a unui testicul eventual oprit undeva pe traiectul său (fig. 155).

Dacă testiculul este în canal, manevra dă posibilitatea să fie simțit, să i se aprecieze volumul, consistența și sensibilitatea și astfel să i se constate prezența (fig. 156).

Sînt uneori necesare examene repetate, fiindcă este foarte importantă descoperirea testiculului.

Deseori testiculele considerate drept criptorhidii adevărate s-au dovedit, la o examinare atentă, a fi false criptorhidii.

Numai în caz de eșec repetat devine necesară explorarea chirurgicală.

— Boli care produc criptorhidia :

● Leziuni orhitice primitive — frecvența lor este pe primul plan și includ toate orhidisgeneziile : sindromul Klinefelter, sindromul Turner masculin, sindromul Reinfenstein, sindromul Royer, disgenezia monoorhitică, hermafroditismele și pseudohermafroditismele masculine.

Scanned with OKEN Scanner

• Boli hipotalamo-hipofizare sau hipofizare : sindromul adipozo-genital, sindromul De Morsier, adenomul cromofob, craniofaringiomul, adenomul acidofil.

• Obstacole mecanice pe traiectul de coborîre.

— *Examene paraclinice* :

• ecograma zonei unde este posibilă criptorhidia sau ectopia testiculului;

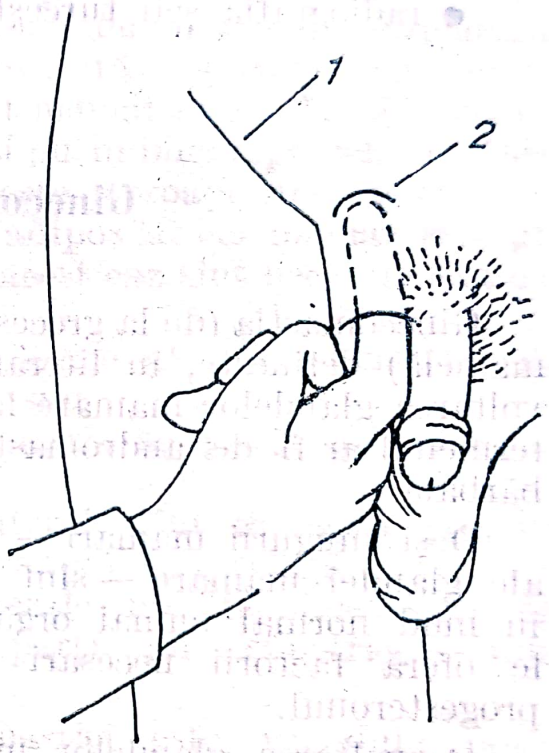

Fig. 155. — Palparea în canalul inghinal : *1* — arcada crurală ; *2* — inelul inghinal superficial.

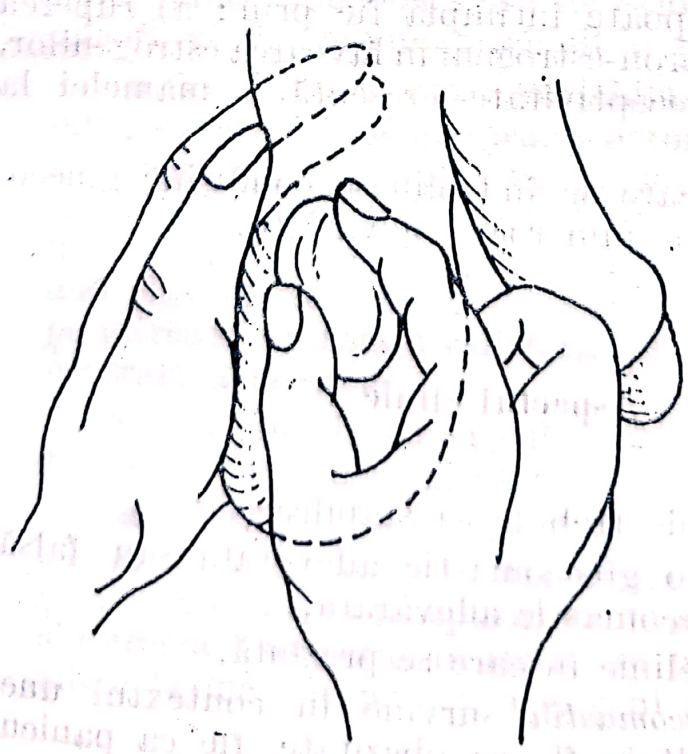

Fig. 156. — Palparea testiculului şi epididimului.

- tomografia computerizată;
- cromatina sexuală și cariotipul;
- antropometria;
- dozările hormonale de: gonadotrofine, FSH și LH, testosteron;
- biopsia testiculară: a celui criptorhid dar și a celui intrascrotal;
- radiografia șeii turcești.

Ginecomastia

Ginecomastia (de la grecescul *gune*, femeie și *mastos*, mamelă) definește, în literatura de specialitate, dezvoltarea glandelor mamare la bărbat. De fapt, corect, termenul ar fi de andromastie (de la grecescul *andros*, bărbat)

Deși mugurii mamari — primordiile de dezvoltare ale glandei mamare — sînt prezenți la ambele sexe, în mod normal numai organismul femel, prin ovar, le oferă factorii necesari dezvoltării, estrogenii și progesteronul.

Dezvoltarea glandelor mamare la bărbat implică peremptoriu prelucrarea estrogenică a mugurelui mamar, eveniment ce se poate întîmpla fie prin: a) ruperea raportului testosteron-estrogeni în favoarea estrogenilor, fie b) printr-o receptivitate crescută a mamelei la estrogeni.

Cauzele prin care se îndeplinesc condițiile ginecomastogenetice sînt numeroase și variate.

Aspectul clinic

Examenul clinic trebuie să stabilească:

— dacă este o ginecomastie adevărată sau falsă, iar în caz de ginecomastie adevărată,

— contextul clinic în care se prezintă.

— *Pseudoginecomastia* survine în contextul unei adipozități dezvoltate fie ca obezitate, fie ca panicul

Scanned with OKEN Scanner

adipos bine repartizat, mai ales pe torace. Reliefuł mamar, uneori abia proeminent, alteori important şi răsfrînt, este bilateral şi simetric. Dezvoltarea sa este lentă şi progresivă urmînd curba ascensiunii ponderale. Areolele mamare rămîn mici şi palide, iar mameloanele, de asemenea mici şi depigmentate, sînt uneori invaginate. Palpatoriu consistenţa este fie moale, pufoasă, fie uşor elastică, tensionată, dar întotdeauna difuză.

Structura şi consistenţa acestor false ginecomastii este adipoasă îndreptăţind denumirea de adipomastii.

— Ginecomastia adevărată — ginecomastia *vera* — este constituită din ţesut mamar în combinaţie cu ţesut adipos mai mult sau mai puţin bine reprezentat. Uneori ţesutul mamar se găseşte aproape în exclusivitate, alteori domină ţesutul adipos iar cel mamar este greu sesizabil palpatoriu. În acest caz sînt necesare examene paraclinice ajutătoare.

— Caracterele semiologice ale ginecomastiei diagnosticabilă palpatoriu sînt :

● Ca sediu, ginecomastia se poate dezvolta uni- sau bilateral.

Ginecomastiile unilaterale sînt în egală proporţie dezvoltate de partea dreaptă sau stîngă.

Ginecomastiile bilaterale pot fi simetrice — egal dezvoltate de ambele părţi sau asimetrice — anizomastie.

● Volumul ginecomastiei este variabil : pot fi mici şi insesizabile la inspecţie, alteori reliefează ca o formaţiune tronconică sau de calotă sferică, pentru ca uneori să fie voluminoasă cît o portocală.

● Consistenţa este variabilă. În ginecomastiile mici, subareolar se palpează o formaţiune lenticulară ferm-elastică, bine delimitată, mobilă ; ginecomastiile mari au consistenţă diferită în funcţie de raportul dintre cantitatea de ţesut mamar şi ţesut adipos : mai elastice, renitente etc., consistenţa fiind uniformă pe întreaga suprafaţă reliefată sau ocupînd numai zona centrală a acesteia.

Firește, în ginecomastiile asimetrice consistenţa diferă de la un sîn la altul.

● Sensibilitatea : uneori ginecomastia este insensibilă, alteori este sensibilă numai la palpare, alteori şi spontan sau, la începutul evoluţiei au fost dureroase şi durerea a dispărut în timp sau invers, au fost insensibile la început pentru a deveni progresiv dureroase.

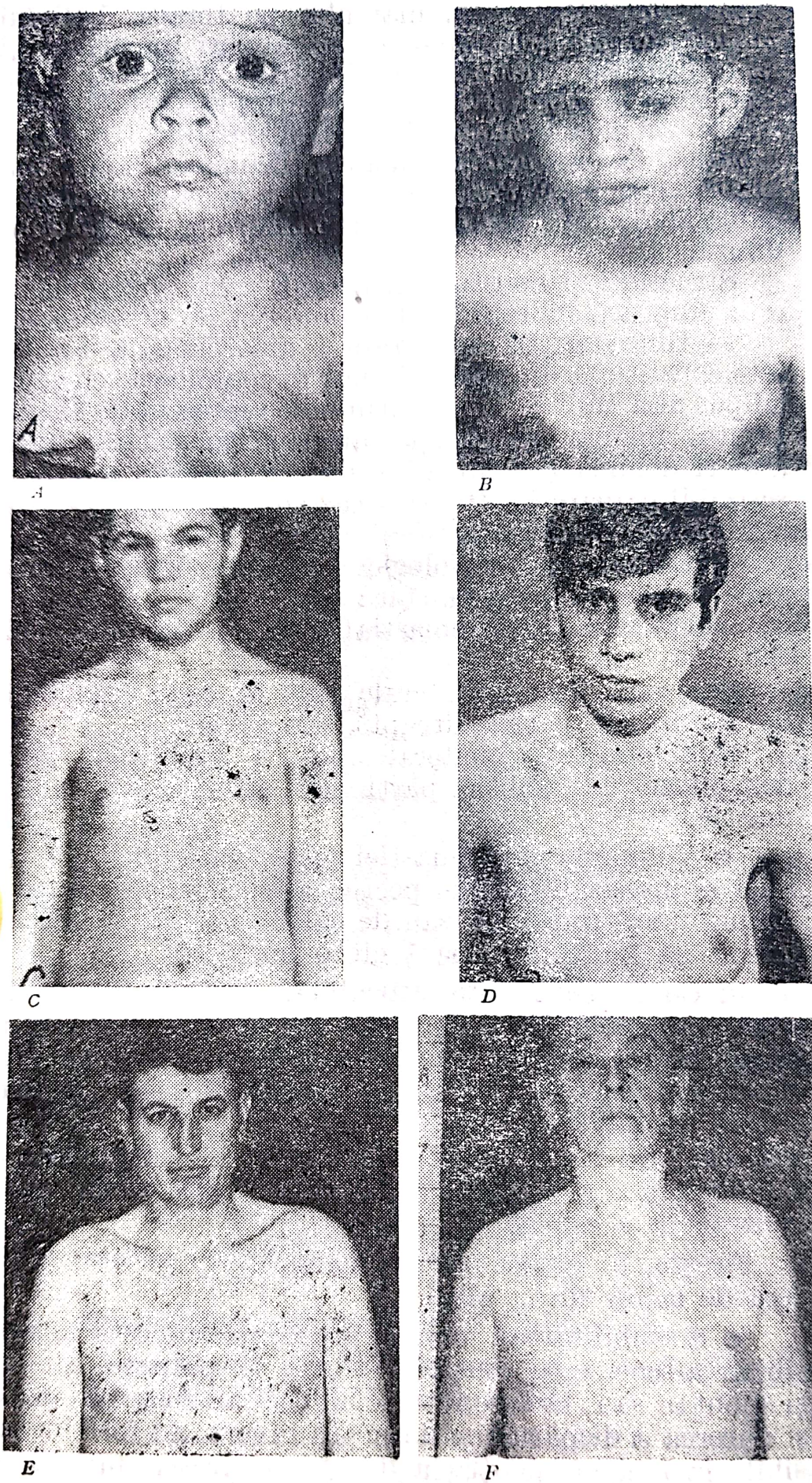

Fig. 157. — Ginecomastie : *A* — la copil în vîrstă de 2 ani; *B* — la copil în vîrstă de 10 ani — areole hiperpigmentate; *C* — la pubertate (13 ani); *D* — la adolescent (19 ani); *E* — la adult (40 de ani); *F* — la bărbat la andropauză.

Scanned with OKEN Scanner

● Areolele și mameloanele rămîn uneori nemodificate ca pigmentație și dimensiuni; alteori atît areolele cît și mameloanele cresc în dimensiuni și se hiperpigmentează.

● Dacă urmărit în timp, volumul ginecomastiei se mărește, sensibilitatea se intensifică, consistența crește sau apar formațiuni nodulare dure, prognosticul devine rezervat.

● Ginecomastia poate apărea la orice vîrstă dar frecvența mare este între 20 și 30 de ani (fig. 157 A—F).

Ginecomastia în patologia endocrină

Toate cauzele endocrine care strică echilibrul estrogen-androgenic al organismului mascul sînt capabile să determine ginecomastie. Există posibilități fiziologice de dezechilibru și deci ginecomastii fiziologice și posibilități patologice, deci ginecomastii patologice.

— *Ginecomastiile fiziologice* sînt ginecomastiile care apar în cursul primei săptămîni de după naștere, în timpul pubertății sau la climacteriu. Principalul lor caracter este dispariția spontană.

Ginecomastia neonatală apare după naștere și dispare după 2—3 săptămîni. Este însoțită uneori de galactoree.

Ginecomastia de pubertate apare la începutul sau în timpul pubertății și dispare după terminarea ei. Este în general de volum mic și ades dureroasă.

Ginecomastia de andropauză, puțin frecventă, este ades confundată cu adipomastia sau invers. Indurarea sa și apariția durerii sînt de rău augur.

— *Ginecomastiile patologice endocrinopate*. Bolile testiculului (afecțiuni testiculare primare) ca și toate bolile endocrine care strică funcționalitatea testiculului (afecțiuni testiculare secundare) sau care încarcă organismul mascul cu estrogeni, pot produce ginecomastie.

Scanned with OKEN Scanner

a) Afecțiuni testiculare primare — toate disgeneziile orhitice (sindromul Turner masculin, sindromul Reifenstein, sindromul Royer, disgenezia monoorhi-

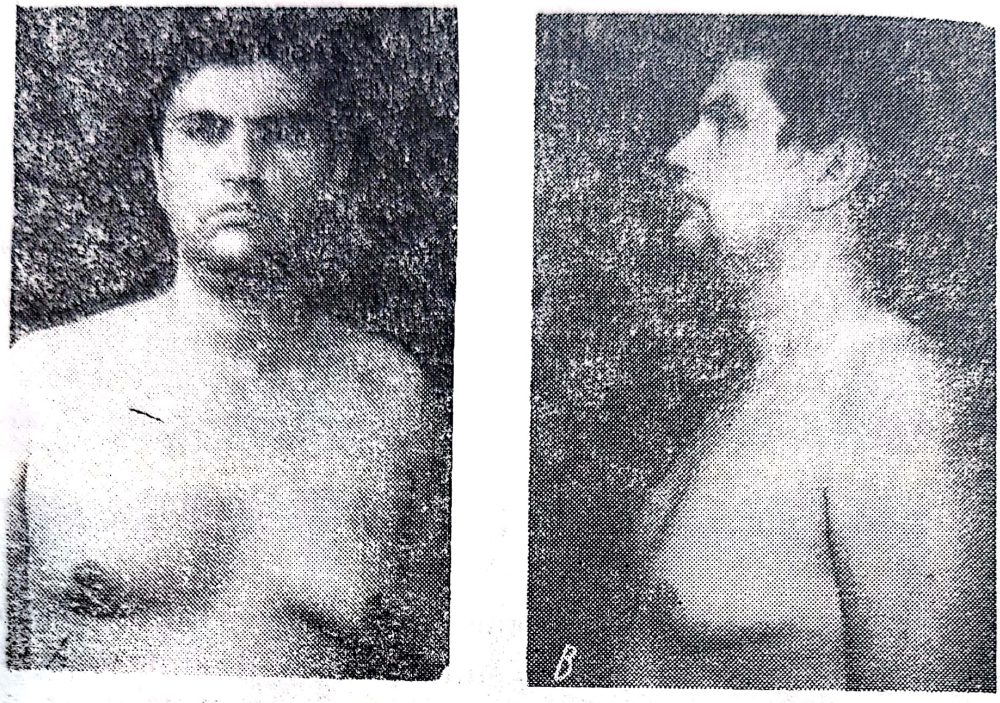

Fig. 158. — Ginecomastia prin tumoare adrenală estrogenosecretantă voluminoasă, asimetrică : areole hiperpigmntate.

tică, sindromul Klinefelter, sindromul testicular rudimentar, sindromul Morris), tumorile testiculare, insuficiențele orhitice dobîndite.

b) Afecțiunile testiculare secundare : hipogonadismele din tumorile hipofizare (nanism hipofizar, acromegalie, gigantism, hipogonadism hipogonadotrop) sau cele hipotalamo-hipofizare (sindromul adipozogenital, sindromul de Morsier) sau cele din hipo- sau hipertiroidie etc.

c) Afecțiunile endocrine care încarcă organismul cu hormoni estrogeni, altele decît cele orhitice — de exemplu tumorile corticosuprarenale estrogen-secretante (fig. 158).

Firește clinic trebuie căutate și definite semnele care exprimă tulburări ale glandelor endocrine afectate. Dar trebuie cercetate și alte cauze incriminate în producerea ginecomastiei : insuficiența hepatică, tratamente cu hormoni estrogeni, androgeni sau digitală, vitamina

D_2 etc., afecţiuni toracice sau pleuropulmonare, afecţiuni capabile să inverseze prin diverse mecanisme raportul testosteron-estrogeni.

Investigaţii paraclinice

Constatarea clinică a ginecomastiei — date fiind posibilităţile de confuzie cu adipomastia — este bine şi necesar să capete confirmarea existenţei sale prin examenul radiologic — mamografia — şi prin ecografie.

Se impune de asemenea bilanţul hormonal necesar unei eventuale constatări a ruperii echilibrului estrogeni-androgeni.

— Sînt de asemenea necesare :

- Investigaţii hormonale şi citogenetice privind testiculul (dozarea testosteronului, estrogenilor, gonadotrofinelor, investigarea cromatinei sexuale, cariotipului etc.);
- Investigaţii privind corticosuprarenalele.
- Investigaţii privind tiroida.
- Radiografia şeii turceşti etc.

Scanned with OKEN Scanner

Partea a III-a

ÎNDREPTAR DE INVESTIGAȚII ÎN ENDOCRINOLOGIE

Scanned with OKEN Scanner

ACTH — Hormonul adrenocorticotrop hipofizar

Concentrația plasmatică de ACTH este variabilă, recunoaște ritm circadian și modificări de stres.

— Valori normale bazale (RIA)

- în medie 20 pg/ml;
- cu variații între 2 la 90 pg/ml;
- 2/3 din secreție diurn — ora 8;
- 1/3 din secreție nocturn — după ora 18 (după F. Girard, 1977).

— Valori crescute în:

- stres;
- insuficiența corticosuprarenală primară dobîndită (prin distrucție morfologică a glandei);
- boala Cushing (adenom bazofil hipofizar cu hiperplazie corticosuprarenală bilaterală);
- hipercorticism prin exces hipotalamic de CRF;
- hiperplazie congenitală corticosuprarenală (prin defecte enzimatice);

— Valori excesive în:

- secreția de ACTH din formațiuni ectopice paraneoplazice (bronșice, pancreatice, timice etc.) nu prezintă variații circadiene;
- suprarenalectomia bilaterală cu adenom hipofizar reactiv (sindrom Nelson).

— Valori scăzute în:

- tumori corticosuprarenale (maligne sau benigne hipersecretante de cortisol) cu dispariția ritmului circadian;
- insuficiențele hipotalamo-hipofizare globale sau parțiale;
- corticoterapia prelungită.

— Menționăm de asemenea:

- pierderea ritmului circadian al secreției de ACTH în sindromul Cushing prin leziune adrenală primară tumorală;

Scanned with OKEN Scanner

● cromatografia de ACTH arată exces de normo-ACTH în adenomul bazofil hipofizar și de „big"-ACTH în tumorile ectopice.

Teste dinamice — recunosc drept mecanism și interpretare adrenostatul (fig. 159).

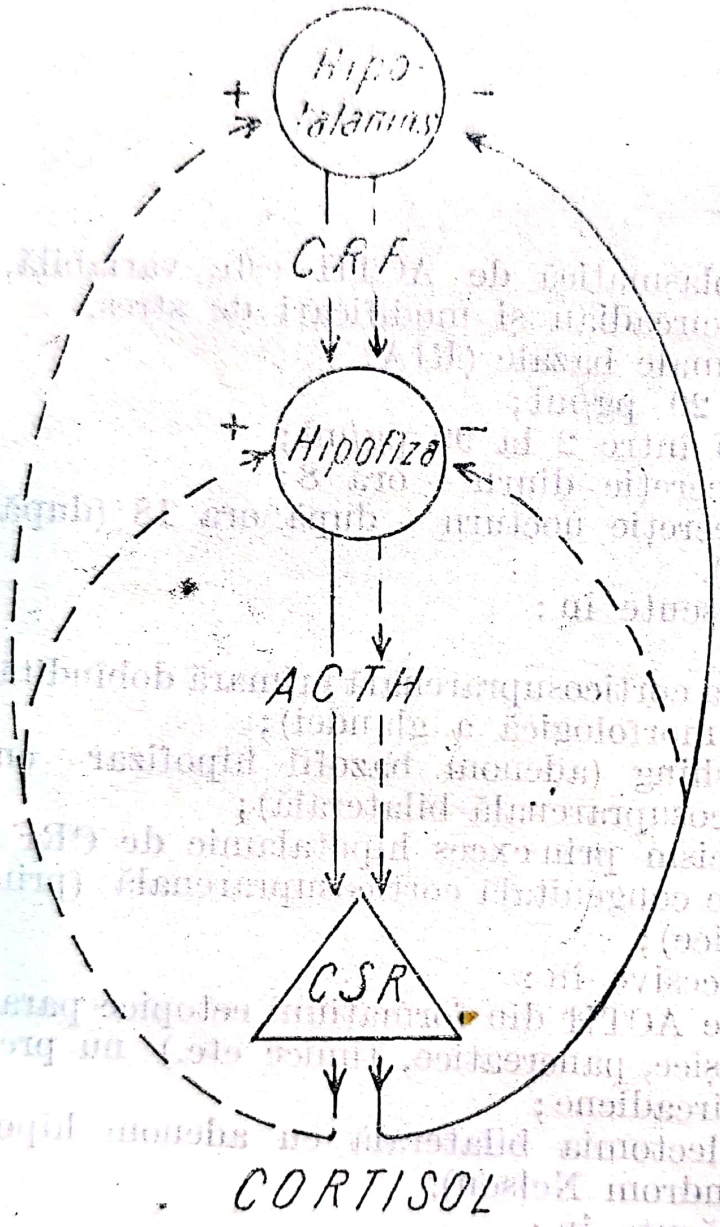

Fig. 159. — Adrenostatul: — cantitate crescută; --- cantitate scăzută.

A. Testul de stimulare la ACTH (testul Thorn)

Cercetează capacitatea secretorie a CSR în condițiile unui aport suplimentar de ACTH natural sau sintetic (se folosește testul la Cortrosyn sau Synacten *retard*, 1 mg i.m.) și face diagnosticul diferențial al formelor de insuficiență corticosuprarenală, prin leziune hipotalamo-hipofizară sau leziune primară corticosuprarenală.

Scanned with OKEN Scanner

În mod normal se dozează 17 Cs, 17 OH și cortisolul plasmatic înainte și după stimularea cu ACTH. Răspunsul pozitiv situează valorile de bază la o creștere aproximativă de 3—4 ori.

— Răspuns pozitiv în :

- subiect normal ;
- hipercorticismul hiperplazic ;
- hiperplazia congenitală virilizantă cu creșterea 17Cs și a fracțiunilor dependente de ACTH (fără 17OH și cortisol) ;
- în insuficiența corticosuprarenală secundară prin leziune hipofizară sau hipotalamică (ades necesită prelungirea stimulării pentru refacerea trofică adrenală) ;
- în atrofia adrenală prin corticoterapie prelungită (de asemenea stimularea cu ACTH necesită o perioadă mai lungă).

— Răspuns negativ în :

- insuficiența CSR cronică primară (boala Addison) cu următoarele posibilități de răspuns :

a) valori asemănătoare celor bazale (rezerve minime) ;

b) valori scăzute față de cele bazale (rezerve absente) ;

c) creșteri minime în primele 24 ore cu scăderea în orele următoare (rezerve insuficiente) ;

- sindromul suprarenometabolic tumoral (independența funcțională).

B. Testul la Metopiron (SU 4 885 CIBA)

Explorează integritatea axului hipotalamo-hipofizar (rezervele de ACTH) în condițiile normalității morfologice a CSR.

Metopironul este inhibitor al 11 beta-hidroxilazei care transformă compusul S (11-desoxicorticosteron) în cortisol.

Blocarea secreției de cortisol provoacă defrenarea secreției de ACTH și o brutală eliberare a sa, ce stimulează sinteza precursorilor cortisolici (compus S) ; creștere masivă evidențiată prin valorile excesive de corticoizi Porter-Silber (17 OH—Cs), dozați urinar.

— Răspuns pozitiv în :

- hipercorticismul hiperplazic — creștere pînă la 200—300% față de valorile bazale.

Scanned with OKEN Scanner

— Răspuns diminuat (mediu) în :
- insuficienţa hipofizară secundară ;
- adenoamele somatotrope (normal sau exagerat) ;
- adenoamele prolactinice.

— Răspuns negativ în :
- insuficienţa hipofizară primară ;
- insuficienţa CSR primară ;
- hipercorticismul tumoral (carcinomul adrenal şi poliadenomatoza adrenală) ;
- craniofaringiom.

C. Testul la lysin-vasopresină (LVP)

Provoacă eliberarea de ACTH endogen şi permite verificarea integrităţii hipofizare. Pune diagnosticul de localizare a leziunii în insuficienţa hipotalamo-hipofizară. Se dozează cortisolul înainte şi după o oră de la administrarea i.m. a 10 UI de LVP.

— Răspuns normal :
- creşterea cu 10 μg/100 ml a cortisolului plasmatic faţă de bază.

— Răspuns nul în :
- insuficienţa hipofizară.

— Răspuns pozitiv în :
- insuficienţa hipotalamică (integritate morfofuncţională a hipofizei) ;
- sindrom Nelson (după suprarenalectomie) — valori forte.

D. Alte teste de stimulare a ACTH-ului

Au la bază răspunsul hipofizar la stres prin declanşarea la nivel hipotalamic a factorului excito-secretor al corticotrofinei.

Testul la insulină — i.v. 0,10 la 0,15 u/kg — declanşează hipoglicemie importantă, antrenînd reacţia la nivelul axei hipotalamo-hipofizo-adrenală. Testul trebuie făcut cu grijă, în special la copii, la care toleranţa cerebrală la hipoglicemie este mică.

Scanned with OKEN Scanner

Testul la pirogeni — duce la o reacție forte, hipertermică, cu frison, stres cu răspuns prompt hipotalamo-hipofizar.

Ambele teste sînt contraindicate în insuficiența hipofizară majoră și se fac doar prin internare într-un serviciu medical.

E. Testul de supresie cu Dexametazonă

Se bazează pe capacitatea cortisolului de a produce frenaj hipotalamic — pe corticoliberină — și hipofizar — pe ACTH — și consecutiv scăderea secreției corticosuprarenale. Se dozează înainte și după probă 17 Cs, 17 OH, cortisolul plasmatic, 17 Cs—3 fracțiuni.

Se folosesc următoarele doze :

a) 2 mg Dexametazonă × 2 zile

— Răspuns pozitiv :

- subiectul normal ;
- hipercorticismul reactiv ;
- pseudocushingul alcoolic.

b) 8 mg Dexametazonă × 2 zile.

— Răspuns pozitiv în :

- hipercorticismul hiperplazic (ACTH-dependent) ;
- hiperplazia congenitală (enzimatică) (17 Cs și fracțiunile dependente de ACTH) ;
- virilismele primare (fracțiunile cromatografice de origine adrenală).

— Răspuns negativ în :

- hipercorticismul primar adrenal tumoral.

c) Testul rapid de supresie „overnight" cu administrare la ora 24 a 1 mg Dexametazonă și măsurarea cortisolului plasmatic la ora 8 a.m.

— Răspuns pozitiv ;

- subiectul normal ;
- hipercorticismul reactiv.

Artefacte în răspunsul probelor de supresie pot fi induse de unele medicamente ca : spironolactona și acetatul de cyproteron (prezintă aceeași fluorescență), estrogenii sau sarcina (cresc globulinele care leagă cortisolul), Fenitoinul (induce creșterea enzimelor hepatice cu metabolizare rapidă a Dexametazonei).

Scanned with OKEN Scanner

ARP-Activitatea reninei plasmatice

Evaluarea ARP constituie un criteriu de apreciere a sistemului renină-angiotensină în plasmă în hipertensiunea arterială de diverse cauze.

Constă în dozarea RIA a cantității de angiotensină produsă pe unitatea de volum și timp, în condițiile bilanțului sodic echilibrat și incubare la 37°.

Rezultatele se raportează la valoarea normală stabilită de laboratorul respectiv. În ortostatism valorile sînt de 2—3 ori mai mari decît în clinostatism.

— ARP crește în :

- bilanț sodic negativ (regim fără sare);
- hipertensiune arterială prin nefroangioscleroză;
- hipertensiune arterială prin tumori secretante de renină;
- hipertensiune arterială renovasculară;
- insuficiență cardiacă.

— ARP scade în :

- hiperaldosteronismul primar (sindromul Conn).

Nu crește nici în ortostatism.

Aldosteronul și metaboliții săi

Dozarea lor permite aprecierea funcției mineral-corticoide a suprarenalei.

Prezintă variații mari și de aceea necesită dozări repetate, succesive, pentru a se obține rezultate semnificative : la subiectul culcat, după două ore de ortostatism, după administrarea de sare (dacă nu sînt contraindicații).

— Normal, valoarea aldosteronului plasmatic, raportată la „normalul" *kit*-ului folosit, se situează în jurul a :

- bărbat — 116 (57—224) pg/ml
- femeie — 33 (5—66) pg/ml

în clinostatism, crește în ortostatism și scade apreciabil după administrarea de sare.

— Valori excesive :

- sindromul Conn (hiperaldosteronismul primar) atît în clino- cît și în ortostatism ; nu scad după administrarea de sare.

Scanned with OKEN Scanner

— Valori crescute:

- hiperaldosteronismul secundar din: insuficiența cardiacă, ciroză, administrarea de diuretice, laxative, postoperator etc.;
- sindromul suprarenometabolic tumoral sau hiperplazic.

— Valori scăzute:

- maladia Addison;
- perfuzia unor cantități mari de soluție hipertonică de glucoză și sare;
- hiperplazia congenitală suprarenală cu pierdere de sare (deficit sever de 21-hidroxilază).

Urinar se poate doza aldosteronul și tetrahidroaldosteronul (THA), principalul său metabolit, în volumul total pe 24 ore.

— Valori normale urinare:

- aldostenuria: 5—20 μg/24 ore în bilanț sodic echilibrat;
- tetradidroaldosteronul (THA): 40—60 μg/24 ore.

Anticorpii antitiroidieni

Se pun în evidență anticorpii: antitireoglobulinici, antimicrozomiali, anticoloidali și antinucleari.

Metodele folosite sînt diverse: hemaglutinare cu hematii tanate, precipitare în gel, imunofluorescență indirectă, fixarea complementului etc.

— Titru crescut:

- tiroidite cronice (Hashimoto);
- unele cazuri de mixedem al adultului;
- rar în boala Graves-Basedow;
- foarte rar în cancerul corpului tiroid.

Poate fi asociat și cu prezența altor anticorpi ca: antisuprarenali, antipancreatici, antiparatiroidieni, antigastrici etc.

Biopsia testiculară

Metodă eficientă de apreciere a alterărilor tubulare a secvențelor filmului spermatogenetic și a interstițiului testicular.

Scanned with OKEN Scanner

— Stabileşte diagnosticul diferenţial între sterilitatea masculină prin tulburări ale spermatogenezei, indiferent de etiologie, şi cea prin afectarea ductelor de eliminare prin obstruare.

— Indicată de asemenea în diagnosticul hipoorhitiei de origine genetică (de exemplu sindromul Klinefelter), unde biopsia ca şi cariotipul sînt patognomonice.

— Evidenţiază :

- îngroşarea membranei bazale a tubilor ;
- sclerohialiuria tubilor seminiferi ;
- azoospermia.

Biopsia tiroidiană

Tehnică utilă pentru diagnosticul diferenţial al tumorilor tiroidiene maligne sau benigne şi al formelor clinice de tiroidită cronică.

Precizia diagnosticului este de aproximativ 90%.

Practicarea biopsiei tiroidiene reduce substanţial intervenţiile chirurgicale pentru leziunile benigne. Puncţia bioptică este incriminată în diseminarea leziunii maligne şi/sau apariţia hemoragiilor.

Cariotipul

Studiază numărul şi morfologia cromozomilor.

Cariotipul uman are 46 de cromozomi : 22 perechi de autozomi şi 2 gonozomi sau cromozomi de sex.

— Normal :

- sex feminin 46, XX (fig. 160 A) ;
- sex masculin 46, XY.

— În patologia endocrină, în speţă în cea gonadică, modificările cantitative sau calitative interesează aproape în exclusivitate gonozomii şi se pot caracteriza prin :

- minus gonozomial — XO — sindromul Turner ;
- plus gonozomial — XXX — superfemela (fig. 160 B) XXY — sindromul Klinefelter ;

Scanned with OKEN Scanner

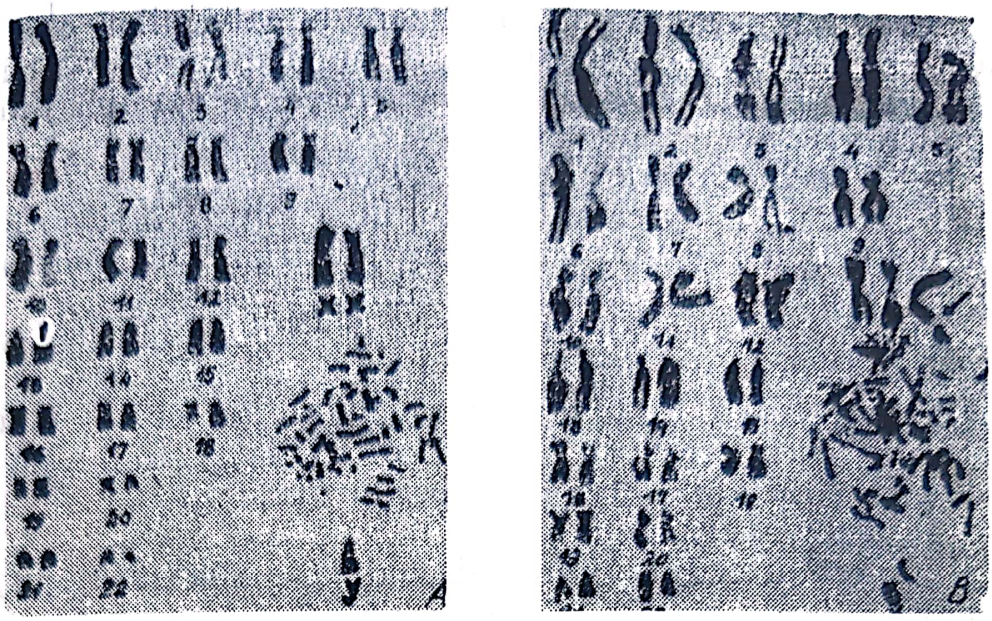

Fig. 160. — *A* — Cariotip normal feminin 44A — XX ; *B* — cariotip superfemelă 44 A — XXX.

● asocieri gonozomiale — linii normale cu linii patologice XO/XX, XO/XY etc. sau a mai multor linii alterate XXY/XXXY, XYY/XXXY etc. :

● modificări de formă — deleţii, translocaţii etc.

Catecolaminele şi metaboliţii lor

Estimează secreţia medulosuprarenalei, permiţînd conformarea sau infirmarea diagnosticului de feocromocitom.

În săptămîna care precedă dozarea se exclude terapia cu alfametildopa, rezerpină, clorpromazină, MAO, guanetidină, regitină, diuretice, medicamente cu fluor etc.

— Valori normale :	plasmatice	urinare
● adrenalina (A)	0,30—0,50 μg/l	4— 9 μg/24 ore
● noradrenalina (NA)	1,50—2,50 μg/l	10—50 μg/24 ore.

— Valori crescute :

● noradrenalina crescută şi adrenalina normală sugerează originea extrasuprarenală a sursei de catecoli ;

● noradrenalina şi adrenalina proporţional crescute pledează în favoarea localizării suprarenale a feocromocitomului.

Scanned with OKEN Scanner

Produsul final de metabolizare a catecolilor este acidul vanil-mandelic (VMA). Pentru efectuarea dozării trebuie în prealabil să se elimine sursele de vanilină din alimentaţie.

— Valori normale : 1,7 mg/24 ore.

— Valorile superioare limitei de 7 mg/24 ore, obţinute în mod repetat, constituie un argument pentru feocromocitom sau neuroblastom.

Dozarea derivaţilor metoxilaţi ai catecolaminelor — metadrenalina şi normetadrenalina — în bloc sau separat, reprezintă un test de mare acurateţe, cu atît mai mult cu cît excreţia derivaţilor metoxilaţi rămîne patologică şi în afara crizelor hipertensive.

— Valori normale :

normetadrenalină + metadrenalină → 200—900 µg / 24 ore.

Teste dinamice

a) *Testele de provocare* (de stimulare) urmăresc obţinerea unui răspuns hipertensiv la subiecţii normotensivi cu hipertensiune arterială paroxistică în antecedente, prin descărcări de catecolamine. Practicarea acestor teste se face cu precauţie.

— Se preferă testul la tiramină (0,25—1 mg) sau glucagon (1 mg i.v.) celui cu histamină (0,025—0,05 mg i.v.) care este foarte brutal.

● În medie tensiunea arterială sistolică creşte cu 60—80 mmHg şi cea diastolică, cu 40 mmHg.

● În feocromocitom noradrenalina şi adrenalina, normetanefrina, metanefrina şi AVM cresc masiv, răspunsul fals-negativ apare destul de rar, cca 20% din cazuri.

b) *Testele de liză* (*de inhibiţie*)

1 — La Phentolamină (regitină) — blocant alfa-adrenergic — 1—5 mg i.v. Testul se practică la subiecţii cu hipertensiune arterială (valori peste 180—200 mmHg) suspectaţi de feocromocitom.

— Testul este pozitiv cînd tensiunea arterială scade cu 35—40/20—25 mmHg, durabil — peste 5 minute sau chiar mai mult.

Pentru acurateţea probei trebuie să se întrerupă timp de cîteva zile (2—15 zile) administrarea de barbiturice, clorpromazină, alfa-metildopa, guanetidină,

rezerpină. Altfel testul poate fi fals-pozitiv. Răspuns asemănător constatăm și la uremici.

Proba poate fi urmată de accidente grave, consecință a hipotensiunii arteriale prelungite. (La nevoie hipotensiunea va fi combătută prin administrarea de noradrenalină.)

2) La clonidină (0,3 mg *per oral*) — se bazează pe proprietatea de a diminua secreția de catecolamine din terminațiile nervoase simpatice și medulosuprarenală, dependentă de activitatea sistemului nervos simpatic, fără a influența secreția autonomă produsă de feocromocitom.

Posibilități de răspuns :

- la bolnavi cu hiperactivitate simpatoadrenală fără feocromocitom determină reducerea nivelului de catecolamine cu peste 50%;
- în feocromocitom catecolaminele nu se modifică semnificativ.

17-Cs (17-Cetosteroizi-Dreckter)

Sînt cataboliți hormonali, care prezintă funcția ceto la carbonul 17, eliminați urinar. Reprezintă hormoni androgeni cu dublă proveniență — corticosuprarenală (două terimi) și testiculară (o treime); la femeie sursa principală este corticosuprarenala, medulara ovariană aducînd în economia organismului normal doar o cantitate mică.

— Valori normale în funcție de vîrstă :

vîrsta	*media mg/ 24 ore*	*extreme mg/ 24 ore*
• înainte de 2 ani	—0,4	0,2—1,2
• de la 2 la 8 ani	0,4—1,2	0,2—1,8
• de la 9 ani la pubertate	1,4—3,6	0,6—6-2
• la pubertate		
băiat	4,2—6,8	2,2—11,4
fată	2,4—4,6	1,1— 9,8
• adult		
bărbat	12—15	10—20
femeie	8—10	6—14

(după J.C. Job, 1981, completate cu datele Institutului de Endocrinologie „C. I. Parhon" din București).

Scanned with OKEN Scanner

— Valori crescute în :
- hipercorticismul tumoral sau hiperplazic ;
- hiperplazia congenitală CSR ;
- virilismul de origine ovariană (ovarul micro-macropolichistic) ;
- pubertatea precoce, adevărată sau falsă ;
- tumori testiculare ;
- tumori ale zonei reticulate.

— Valori scăzute în :
- insuficienţa hipofizară ;
- insuficienţa corticosuprarenală ;
- insuficienţa gonadică ;
- insuficienţa tiroidiană severă ;
- climacteriu (masculin şi feminin).

Pentru diferenţierea diverşilor metaboliţi ce sînt cuprinşi în grupul ceto se face dozarea prin cromatografie —17 Cs—3 fracţiuni :

- fracţia I — dehidroizoandrosteron (DHA), produs androgen de origine CSR ;
- fracţia II — androsteron + etiocolanolon (A + + E), produs androgen de origine principal gonadică şi parţial adrenală ;
- fracţia III — 11 oxi — produs de metabolizare a glicocorticoizilor.

— Valori normale : (mg/24 ore)

	bărbaţi	*femei*	*proporţia*
• DHA	1—1,4	0,6—1	1
• A+E	3—4,2	1,8—3	3
• 11 oxi	2—2,8	1,2—2	2
• Total	6—7	4—6	

(după J. C. Job, 1981, completate cu datele Institutului de Endocrinologie „C. I. Parhon“ din Bucureşti).

În funcţie de valoarea totală şi de cît reprezintă una sau alta din fracţiuni, se face diagnosticul diferenţial în diferite forme de androgenizare : adrenale, ovariene sau mixte.

CV — examenul citovaginal

Investigare indirectă a funcţiei estrogenice prin intermediul receptorului vaginal. Se studiază celularitatea mucoasei vaginale şi afinitata ei tinctorială.

Scanned with OKEN Scanner

Există trei tipuri celulare principale :

- celulele stratului bazal — celule mici (15—25μ), rotunde, cu nucleu mare (6 — 9 μ), intens bazofil, citoplasmă albastru-închis ;
- celulele stratului intermediar — eliptice, fuziforme sau poliedrice, cu diametrul de 25—40μ, citoplasmă bazofilă, nucleu excentric (6—15μ) ;
- celulele stratului superficial — mari (35—60μ), poliedrice, cu nucleu mic (3—5μ), picnotic, acidofile sau bazofile. Unele sînt keratinizate, fără nucleu, acidofile.

Impregnaţia estrogenică normală se apreciază prin calcularea procentajului celulelor acidofile — indice acidofil (IA) —şi al nucleilor picnotici—indice picnotic (IP).

CV variază firesc, în raport cu vîrsta şi stările patologice care modifică fie funcţionalitatea ovarului, fie receptivitatea mucoasei vaginale :

- în copilărie se constată celule bazale şi intermediare. Celulele superficiale cresc ca număr pe măsură ce se apropie pubertatea ;
- la femeia adultă celularitatea suferă variaţii ciclice lunare, în raport cu ritmicitatea activităţii ovariene (fig. 161) :

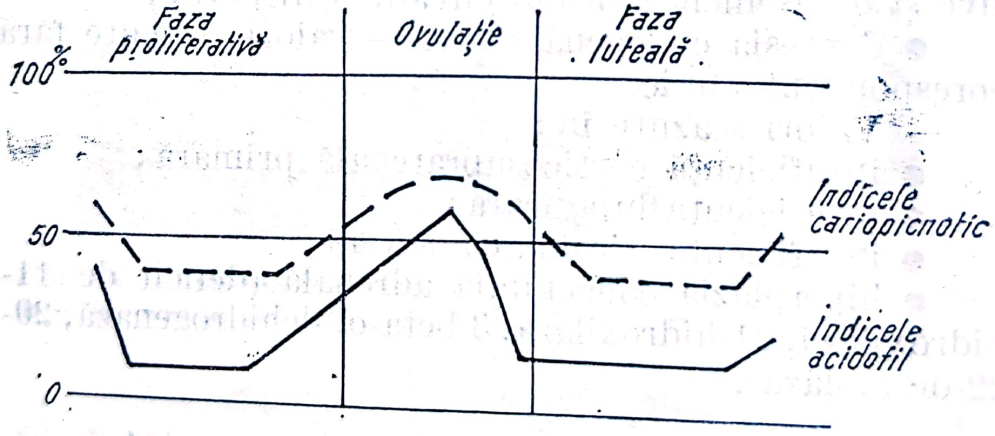

Fig. 161. — Curba indicilor acidofil şi cariopicnotic în ciclul menstrual.

— CV a 7-a zi = IA — 20—30% ; IP — 30% ;
— CV a 13-a şi a 14-a zi = IA — 50—60% ; IP — 60—80% ;
— CV a 21-a zi = IA — 30—40% ; IP — 60%

- la menopauză IA şi IP scad treptat, celulele superficiale fiind înlocuite cu celule intermediare şi în final cu celule bazale.

Scanned with OKEN Scanner

În cazuri patologice se constată;

- frotiu atrofic în anovarii și insuficiențe hipofizare;
- frotiu hipoestrogenic în hipoovarii primitive sau secundare;
- frotiu hiperestrogenic în hiperovarii funcționale sau tumorale.

Cortizolul plasmatic

Se dozează principalul corticoid circulant (liber sau legat de transcortină — CBG).

Nivelul plasmatic al cortizolului urmează un ritm circadian, cu valori maxime matinal (două treimi) și valori minime vesperal (o treime).

Valoarea cortizolemiei oferă cifre care reflectă activitatea adrenală la momentul punctiei de recoltare, fiind influențată de factorul stress.

— Valori normale:
14 ± 2μg/ml de plasmă — la ora 8.

— Valori crescute în:

- hipercorticismul reactiv — valori medii;
- hipercorticismul hiperplazic — valori mari;
- hipercorticismul tumoral primar — valori excesive și de asemenea ritmul circadian dispărut;
- depresia endogenă severă — valori crescute fără corespondent clinic.

— Valori scăzute în:

- insuficiență corticosuprarenală primară;
- insuficiența hipofizară;
- insuficiența tiroidiană severă;
- hiperplazia congenitală adrenală (deficit de 11-hidroxilază, 21-hidroxilază, 3 beta-ol-dehidrogenază, 20-22-desmolază).

Cromatina sexuală sau corpusculul Barr-Bertram

Metoda evidențiază o formațiune triunghiulară sau plan-convexă—cromatina sexuală — în nucleul celular și reprezintă cromozomul sau cromozomii X, inactivați, supranumerari unui cromozom X.

În mod obișnuit testul se practică pe celulele mucoasei jugale.

— Normal, corpusculul cromatinian este prezent în nucleul celulelor sexului feminin, în proporție de 20—80% și absent în nucleul celulelor sexului masculin (fig. 162 A).

Scanned with OKEN Scanner

— Prezența sa atestă numărul de cromozomi X care depășește unul : în caz de XX, un corpuscul Barr ; în caz de XXX, doi corpusculi etc.

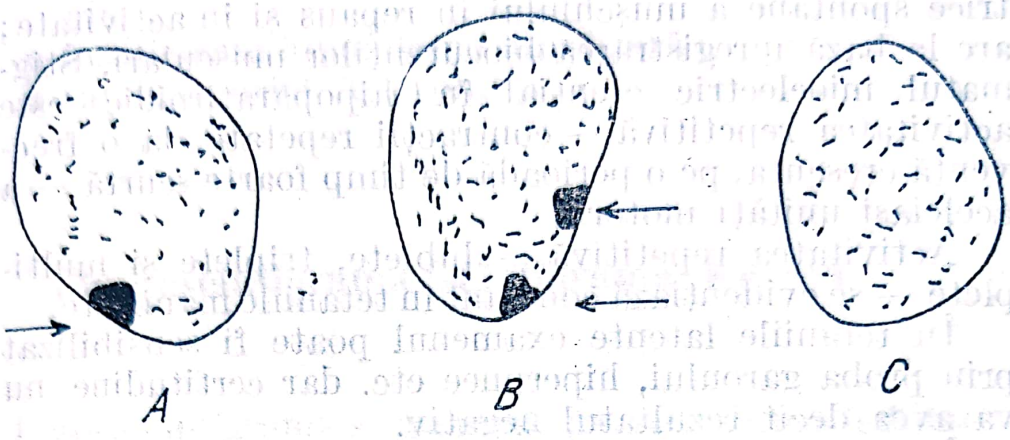

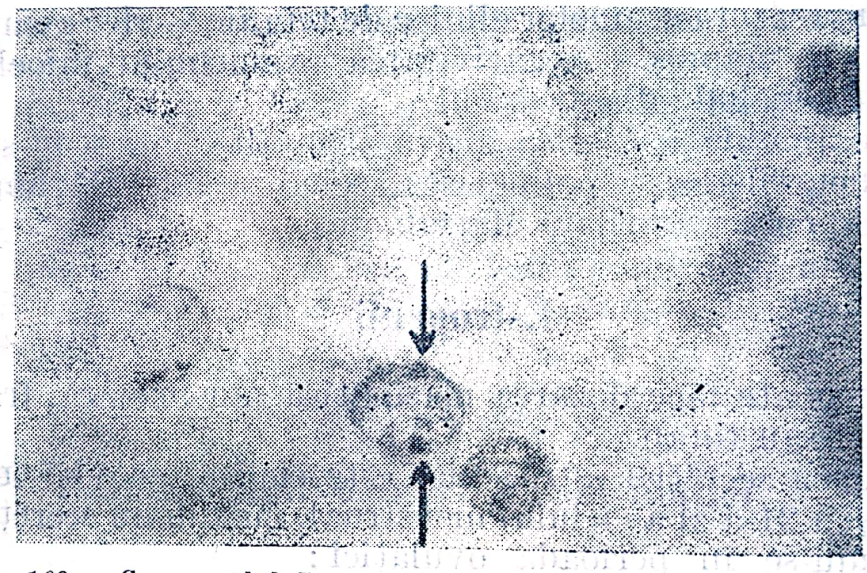

Fig. 162. — Corpusculul Barr : *A* — cromatină pozitivă (un corpuscul) ; *B* — cromatină pozitivă (doi corpusculi) ; *C* — cromatină negativă.

— Absența cromatinei Barr (sub 5%) nu implică obligatoriu sexul masculin (XY), deoarece poate fi negativ și în caz de XO. (Absența corpusculului Barr se confirmă după vizualizarea în medie a 200 nuclei.)

— Testul Barr este negativ în :

- sexul masculin normal (XY) ;
- sindromul Turner (XO) ;
- testiculul feminizant (XY) ;
- disgenezia gonadală pură (XO, XY).

— Testul Barr este pozitiv în :

- sexul feminin normal (XX) ;
- superfemelă (XXX — doi corpusculi) (fig. 162 B)
- sindromul Klinefelter (XXY ; XXXY ; etc. — unul sau mai mulți corpusculi).

Scanned with OKEN Scanner

EMG — Electromiograma

Electromiograma permite studiul activității electrice spontane a mușchiului în repaus și în activitate; are la bază înregistrarea biocurenților musculari. Stigmatul mioelectric esențial în hipoparatiroidie este activitatea repetitivă — contracții repetate, la o frecvență crescută, pe o perioadă de timp foarte scurtă — a aceleiași unități motorii.

Activitatea repetitivă — dublete, triplete și multiplete — se evidențiază constant în tetaniile manifeste.

În tetaniile latente examenul poate fi sensibilizat prin proba garoului, hiperpnee etc. dar certitudine nu va avea decît rezultatul negativ.

În prezența semnelor clinice de tetanie — de exemplu mîna de mamoș — negativitatea examenului mioelectric nu exclude diagnosticul.

Poate exista EMG pozitivă și în alte boli — în special neurologice — polinevrită, scleroza laterală amiotrofică, coreea fibrilară Marfan etc.

Estrogenii

Se poate face dozarea plasmatică sau urinară, fracționați sau totali.

Curba secreției estrogenice este ciclică, cu vîrf în a 14-a și a 21-a zi a ciclului menstrual, maximum secreției situîndu-se în perioada ovulației:

— Valori normale:

— plasmatice — estradiol

- faza foliculară 0,11—0,33 nmol/l
- ovulație 0,58—1,28 nmol/l
- faza luterală 0,29—0,84 nmol/l

(kit E — RSC)

— urinare

- femeia adultă — faza foliculară (a 7-a zi) 15—20 μg/24 ore;
  — ziua ovulației (a 13—14-a zi) 40—50 μg/24 ore
  — faza lutеală (a 21-a zi) 20—40 μg/24 ore
- bărbat < 10 μg/24 ore.

— Valori crescute în:

- sarcină;
- tumori secretante de estrogeni;
- iatrogen — estrogenoterapie;

Scanned with OKEN Scanner

- obezitate;
- hepatopatii cronice.

— Valori scăzute în:
- insuficienţa ovariană primară, indiferent de origine;
- insuficienţa hipotalamo-hipofizară;
- sarcină oprită în evoluţie.

Fluoroscintigrama (scintigrama Kevex)

Fluoroscintigrama se bazează pe activitatea iodului stabil intratiroidian; evidenţiază distribuţia şi determină cantitatea sa.

Se realizează iradierea glandei tiroide cu radiaţii gamma şi din interacţiunea radiaţiilor gamma cu iodul stabil intratiroidian rezultă o emisie de raze X captate de un detector.

Se poate efectua în caz de contaminare cu iod, în timpul tratamentului substitutiv tiroidian, la gravide şi la copii.

Gonadotropii urinari şi plasmatici

GTU — gonadotrofinele urinare sau Prolan „A"

Dozarea biologică reflectă activitatea gonadotropă globală a hipofizei.

— Valori normale:
- femeie 15—20 u.i. (şoarece)
- bărbat 10—20 u.i.
- copil prepuber <5—u.i.

— Valori crescute în:
- insuficienţa gonadică, ovariană sau testiculară primară, indiferent de origine;
- menopauză fiziologică sau artificială >50 u.i.
- andropauză tardivă.

— Valori exagerate:
- seminom 500 la 2 000 u.ş.
- disembriom <500 u.ş.
- corioepiteliom 30 000 la 50 000 u.ş.

Scanned with OKEN Scanner

— Valori scăzute în :

● insuficiența hipotalamo-hipofizară, indiferent de origine.

HCH — Hormonul corionic gonadotrop sau Prolan „B"

Dozarea este utilă pentru diagnosticul și supravegherea sarcinii, prezența unei patologii de sarcină sau a unor tumori gonadale secretante.

HCG au rol predominant de hormon luteinotrop, asigură funcționarea și menținerea corpului galben în timpul gestației.

— Valori normale :

a) în plasmă :

● valori detectabile 9 zile după naștere (aproximativ 20 u.i.) ;

● 140 u.i./ml între săptămîna a 8-a și a 15-a de viață intrauterină ;

● 150 u.i./ml începînd cu săptămîna 20-a ;

● 400 u.i./ml în luna a 9-a.

b) în urină :

● între 2 000 și 20 000 u.i./l în sarcina normală.

— Valori anormale :

● sub 20 000 u.i. reflectă hipoactivitate placentară în : sarcină foarte tînără, insuficiență placentară, ou mort (între 100 și 500 u.i./l) ;

● peste 20 000 u.i./l reflectă hiperactivitatea placentară ;

● între 20 000 u.i./l și 60 000 u.i./l se suspectează mola, sarcina toxică sau sarcina gemelară ;

● între 60 000 u.i. și 100 000 u.i./l — mola probabilă ;

● peste 100 000 u.i./l — mola certă ;

● peste 200 000 u.i./l — coriocarcinom de uter sau testicul ; seminom, teratom.

GTH — hormonii gonadotropi hipofizari (RIA)

Hormonii hipofizari sînt FSH-ul și LH-ul.

A. *FSH — Foliculostimulant hormon*

Concentrația plasmatică evidențiază valori apreciabile începînd de la pubertate.

Scanned with OKEN Scanner

— Valori normale bazale (RIA):
- bărbat: 1,5 la 15 mUI/ml;
- femeie: prezintă un ciclu selenar cu:
  1,5—15 mUI/ml în faza foliculară;
  60—80 mUI/ml în momentul ovulației;
  2—10 mUI/ml în faza luteală.

— Valori crescute în:
- menopauză;
- insuficiența ovariană primară;
- după administrarea de droguri — clomifen.

— Valori scăzute în:
- insuficiența hipotalamo-hipofizară;
- ciclurile anovulatorii nu prezintă *pik*-ul din a 13-a — a 14-a zi;
- după administrarea de estrogeni naturali sau sintetici.

B. *LH-Luteinizant hormon*

De asemenea valorile se încadrează în parametrii normali cu ocazia pubertății.

La bărbat secreția este continuă, lineară, iar la femeie prezintă variații în funcție de fazele ciclului menstrual — secreție ciclică — pulsatilă.

— Valori normale bazale (RIA):
- bărbat: 5—25 mUI/ml
- femeie:
  5—25 UI/ml în faza foliculară;
  60—100 UI/ml în ziua ovulației;
  5—25 UI/ml în faza luteală.

— Valori crescute în:
- menopauză;
- insuficiența ovariană;
- insuficiența testiculară prin lezarea țesutului interstițial.

— Valori scăzute în:
- insuficiența gonadică hipotalamo-hipofizară.

— Anularea secreției pulsatile în:
- ovarul polichistic virilizant;
- transsexualism.

Teste dinamice:

a) *Testul de stimulare cu LH-RH (LRH)*

Determină rezerva antehipofizară de a produce LH și FSH după stimulare cu gonadoliberine, făcînd diagnosticul diferențial al locului leziunii — hipotalamică sau hipofizară — în insuficiențele gonadale secundare.

Se administrează LRH 100 μ/g i.v. și se dozează gonadotrofinele la 30 și la 120 min.

Scanned with OKEN Scanner

Răspuns pozitiv în leziunea hipotalamică.
Răspuns negativ în leziunea hipofizară.

b) *Testul de stimulare la estrogeni*

Se administrează 1 mg estradiol i.m. și se determină FSH și LH plasmatic bazal, la 24, 48, 72, 96 ore. În mod normal crește secreția de LH evidențiind prezența *feed-back*-ului pozitiv la estrogeni.

Testul este negativ de obicei în hiperprolactinemii.

c) *Testul de stimulare la clomifen*

Se administrează clomifen 100 mg timp de 5 zile și se dozează LH și FSH în ziua a 7-a de la oprirea administrării. Explorează integritatea funcțională hipotalamică și are valoare doar în prezența unei hipofize indemne.

d) *Testul de stimulare la gonadotropi*

— Cu urmărirea secreției de estrogeni și/sau progesteron.

Se administrează 3 000 UI i.m. (HCG efect mixt LH—FSH — predominant LH) 3 zile.

Răspuns pozitiv în insuficiența ovariană secundară;
Răspuns negativ în insuficiența ovariană primară.

Se poate face proba combinată cu HCG și HMG (preparat cu raport egal FSH/LH):

— cu dozarea testosteronului (după 7 zile de administrare a 10 000—15 000 UI HCG)

- în mod normal testosteronul crește cu 3 deviații standard față de normal;
- răspuns negativ în leziunea primară testiculară;
- răspuns pozitiv în insuficiența de gonadotropi.

e) *Testul combinat LRH + clomifen*

Permite aprecierea integrității *feed-back*-ului estrogenic negativ prin răspunsul LH de bază la clomifen și a *feed-back*-ului pozitiv prin oscilațiile *peak*-ului de LH ca răspuns la LRH.

f) *Testul la clomifen + dexametazonă sau la gonadotropi + dexametazonă*

Explorează dinamica secreției ovariene, suprimându-se secreția steroidă adrenală. Se dozează 17 Cs, 17 Cs-3 fr., 17 OH, pregnandiolul, estrogenii înainte și după efectuarea probei.

— Răspuns normal

- 17 OH, DHA } scăzuți sau prăbușiți
- 17 Cs, Estrogeni, CPG } crescuți

— Răspuns negativ :
- hipergonadism hipergonadotrop ;
- areceptivitate gonadală la LH (LH bazal foarte scăzut cu creștere semnificativă la stimulare fără răspuns hormonal ovarian).

— Răspuns pozitiv :
- hipogonadism hipogonadotrop ;
- în ovarul polichistic (cresc mai mult sau mai puțin semnificativ estrogenii, în timp ce creșterea androgenilor este exagerată).

g) *Testul de supresie cu estrogeni* (200—500 μg administrat zilnic, timp de 3—4 zile, etinilestradiol sau testosteron 100 mg timp de 4 zile) scade nivelul LH plasmatic cu peste 60% și al FSH cu 40%.

17-OH-Cs — 17-hidroxicorticosteroizi

Se dozează în urina din 24 ore, hormonii precursori și metaboliții glucocorticoizilor (metoda Porter-Silber), adică : cortizolul (compus F), cortizonul (compus E), desoxicortizolul (produs S), tetrahidrocortizolul (tetra-F), tetrahidrocortizonul (tetra-E) și tetrahidro-S.

Prezintă ritm circadian — două treimi din valoare se constată diurn și o treime, nocturn.

— Valori normale în funcție de vîrstă :

vîrsta	*media mg/24 ore*	*extreme mg/24 ore*
• pînă la 2 ani	< 1	0,2—1,2
• de la 2 ani la 8 ani	1—2	0,5—3
• de la 9 ani la pubertate	2,5—3,9	1,5—5,5
• la pubertate		
băiat	4—5	2,1—6,7
fată	2,9—4	2,2
• la adult		
bărbat	5—7,5	4,5—8
femeie	3,5—5,5	3 —6

(după I.C.Job, 1981, completat cu datele Institutului de Endocrinologie „C. I. Parhon" din București).

— Valori crescute în :
- toate formele de hipercorticism ;
- ritmul nictemeral dispare în sindromul Cushing.

Scanned with OKEN Scanner

— Valori scăzute în :

- insuficiențele hipotalamo-hipofizare ;
- insuficiențele adrenale primare ;
- insuficiență tiro-adrenală autoimună (sindrom Schmidt) ;
- hiperplazia corticosuprarenală congenitală.

PBI — Iodul legat de proteine

Determină în special concentrația hormonilor tiroidieni „legați" în plasmă (aproape exclusiv nivelul tirozinei —90%).

— Valorile iodemiei proteice variază în funcție de vîrstă :

- în prima săptămînă de viață = 9—14 γ% :
- după vîrsta de 3 ani = 4—8 γ%.

— Valori crescute în :

- hipertiroidism (în T_3 — tireotoxicoză este de regulă normal ;
- TBG crescut ereditar ;
- contaminare cu iod ; cu iod organic exogen (substanțe de contrast iodate) sau iod anorganic exogen (soluție Lugol, tinctură de iod, droguri : amiodarone (Cordarone), Mexaform, unele expectorante, produse cosmetice etc.) ;
- hiperestrogenie (endo- sau exogenă) ;
- graviditate ;
- la bătrîni prin utilizare periferică scăzută a hormonilor tiroidieni.

— Valori scăzute în :

- insuficiență tiroidiană, indiferent de origine ;
- TBG scăzut :
- folosirea de medicamente : Fenitoin (în competiție cu T_4 pentru legarea de TBG), compuși cu aur, mercur etc.

LATS — Long-Acting Thyroid Stimulator

Imunoglobulină tireostimulantă cu acțiune mai prelungită decît a TSH-ului, a cărei prezență pare constantă în boala Graves-Basedow.

Scanned with OKEN Scanner

Interpretare :

- prezent în 70% din cazurile cu boală Graves-Basedow însoţite de oftalmopatie evolutivă ;
- peste 90% în mixedemul pretibial ;
- 100% în hipertiroidismul nou-născutului ;
- absenţa LATS nu infirmă diagnosticul de boală Graves-Basedow ;
- nu există paralelism între nivelul LATS şi intensitatea hipertiroidiei ;
- persistă, adeseori ani, după vindecarea bolii Graves-Basedow ;
- absent în adenomul toxic tiroidian ;
- traversează bariera placentară putînd fi măsurată la nou-născuţii din mame basedowiene.

MB — Metabolismul bazal

Reprezintă „cantitatea de căldură formată la un minimum de procese metabolice, suficientă însă pentru menţinerea funcţiilor vitale normale ale organismului“ (Knipping).

Este o metodă lipsită de sensibilitate şi specificitate.

Valorile metabolismului bazal reprezintă variaţii legate de sex (la bărbaţi valorile sînt mai mari decît la femeie), vîrstă, stări fiziologice (graviditate, menstră, climacteriu), condiţii de viaţă, alimentaţie, climă, altitudine.

— Valori normale : între +5 şi +15%.

— Valori crescute în :

- boli endocrine : hipertiroidism, acromegalie, feocromocitom, diabet insipid, sindrom Cushing ;
- boli cardiovasculare : hipertensiune arterială, insuficienţă cardiacă, coarctaţia de aortă, stenoză aortică ;
- boli pulmonare : astm bronşic, emfizem pulmonar, bronşiectazii ;
- tumori maligne ;
- boli hematologice : anemie severă, policitemie, leucoze ;

Scanned with OKEN Scanner

- boli neurologice : boala Parkinson ;
- droguri : cafeină, adrenalină, hormoni tiroidieni, amfetamine, Fenitoin, efedrină, salicilaţi ;
- stări febrile ;
- în a doua jumătate a gestaţiei ;
- etilism, fumat etc.

— Valori scăzute în :

- boli endocrine : insuficienţă tiroidiană, panhipopituitarism, insuficienţă corticosuprarenală, hipogonadism ;
- sindrom nefrotic, în edemele mari ;
- obezitatea excesivă (fals scăzut, motivat de faptul că obezitatea determină creşterea suprafeţei corporale fără creşterea proporţională a consumului de oxigen, ţesutul adipos avînd un consum redus de oxigen) ;
- anorexie nervoasă ;
- droguri : sedative, antitiroidiene, cortizon în doze mari.

Valoarea testului creşte prin repetare, după tratamentul disfuncţiei tiroidiene — deci investigaţie de control.

Morfograma

Reprezintă profilul grafic al morfologiei unui individ. Cea mai uzitată este morfograma imaginată de Decourt şi Doumic (1950), care folosesc următorii indicatori : perimetrul toracic, distanţa marele trohanter-sol, talia, diametrul bitrohanterian şi diametrul biacromial atît pe grilă masculină cît şi feminină (fig. 163 A şi B).

Este utilizată indiferent de vîrstă şi dă indicaţii asupra deviaţiei de la normal a fiecărei dimensiuni, a raportului dintre ele şi a evoluţiei lor în timp.

Jocul cifrelor furnizate de măsurători dă date asupra :

- creşterii şi patologiei sale ;
- sexualizării normale şi patologice ;
- evoluţiei bolilor endocrine (obezitate, acromegalie, gigantism etc.).

Scanned with OKEN Scanner

Mucusul cervical

Mucusul cervical reprezintă exteriorizarea clinică a ciclului receptorului cervical, ritmat de ciclul ovarian.

Se apreciază cantitatea, vîscozitatea sau filanța și capacitatea de cristalizare.

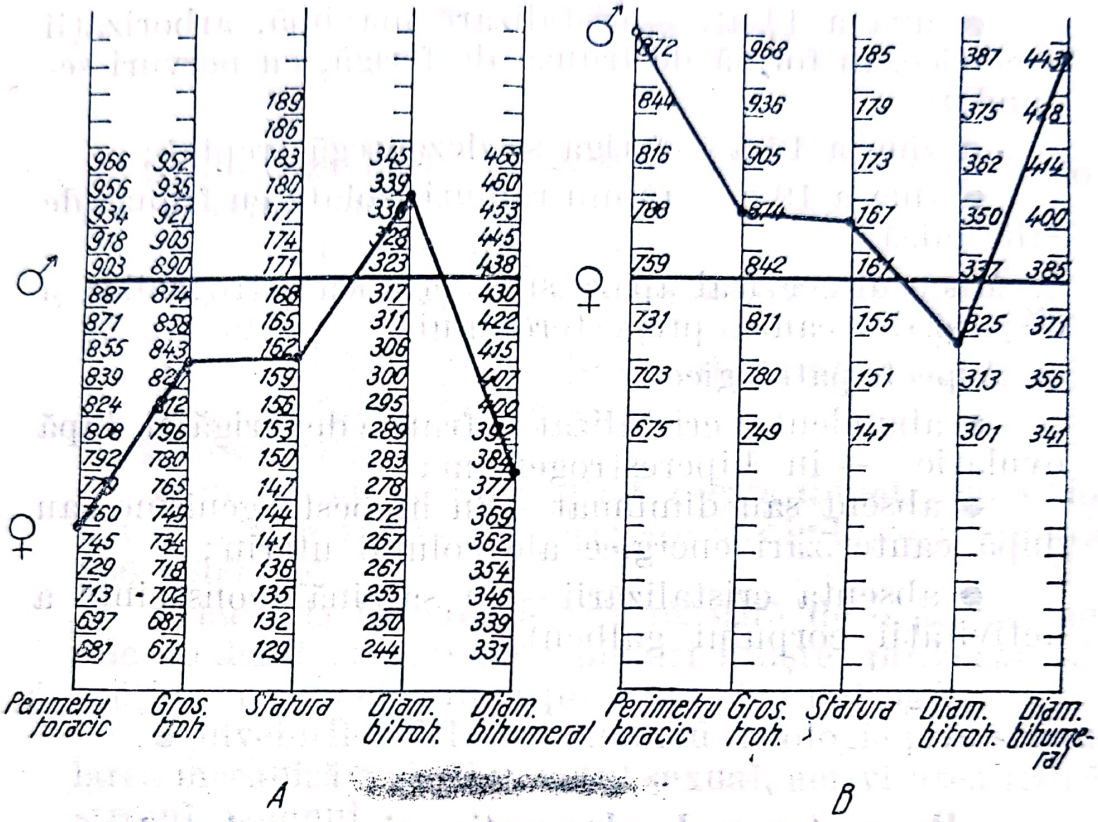

Fig. 163. — Morfograma Decourt-Doumic: *A* — la sexul masculin; *B* — la sexul feminin.

Este prezent din a 9-a pînă în a 20-a zi și atinge valoarea maximă între a 12-a și a 16-a zi.

a) Cantitatea mucusului cervical redusă, moderată sau abundentă este direct proporțională cu cantitatea de estrogeni. Are pH alcalin (7,8—8) la nivelul endocervixului și 6,5—7,5 la nivelul exocervixului; acest pH exercită un chimiotactism pozitiv pentru spermatozoizi. Este transparent, translucid.

b) Filanța sau capacitatea de tragere în fire ține de vîscozitatea glerei. Este crescută în apropierea ovulației.

Se apreciază astfel:

- negativ — filanța 3—4 cm;

- slab pozitiv — filanţa 5—7 cm;
- pozitiv — filanţa peste 8—10 cm.

c) Cristalizarea la uscarea pe lamă depinde de densitatea mucozităţii şi de concentraţia în NaCl a mucusului, ambele efecte ale estrogenilor:

- în ziua a 9-a apar primele indicii — nervuri fine, fără aparenţă de frunze;
- spre ziua a 12-a — arborescente;
- ziua a 14-a — cristalizare maximă, arborizaţii simetrice, în formă de frunză de ferigă, cu nervuri secundare;
- ziua a 17-a — feriga se dezagregă treptat;
- ziua a 19-a — rămîn ramuri izolate cu frunze de talie mică.

Mucusul cervical apare sub acţiunea estrogenilor şi dispare din cauza progesteronului.

Aspecte patologice:

- abundent şi cristalizat în frunze de ferigă şi după ovulaţie — în hiperestrogenism;
- absent sau diminuat — în hipoestrogenisme sau după cauterizări energice ale colului uterin;
- absenţa cristalizării — în sarcină (consecinţă a activităţii corpului galben).

Progesteronul plasmatic şi complexul pregnandiol (CPG)

Dozarea progesteronului plasmatic şi a principalului său metabolit, complexul pregnandiol, se estimează în jurul celei de a 21-a-a-23-a zi a ciclului — perioadă ce urmăreşte piscul progesteronic.

Progesteronul plasmatic:

— Valori normale

- faza foliculară 1,1—4,1 nmol/l
- faza luteală 11—35 nmol/l

(Kit P — RSC)

Complexul pregnandiol:

- metoda Allen 4—6 mg/24 ore
- metoda 430 mμ 6—10 mg/24 ore

Scanned with OKEN Scanner

— Valori crescute în :
- sarcină ;
- luteoame.

— Valori scăzute în :
- cicluri anovulatorii (absența corpului galben).

PRL — Prolactina

Se dozează RIA din serul recoltat dimineața (valorile maxime normale).

— Valorile normale bazale :
- femeie : 9 ± 0,6 ng/ml (cu variație între 0 și 20 mg/ml) ;
- bărbat 6,2 ± 0,6 ng/ml (sub 10 ng/ml) ;
- copil 7,0 ± 0,6 ng/ml.

De reținut :
- în timpul gestației PRL crește direct proporțional cu vîrsta sarcinii, la naștere situîndu-se în jur de 200—300 ng/ml ;
- lactația fiziologică este însoțită de o prolactinemie moderat crescută, cu piscuri bruște, provocate de sucțiunea mamelonului ; pînă la 300—400 ng/ml ;
- nivelurile PRL cresc în mod fiziologic prin stimularea mecanică a sînului, actul sexual, activitatea fizică, stresul, somnul.

— Valori crescute bazale :
- excesiv în : sindromul amenoree galactoree prin adenom hipofizar secretant de PRL (Forbes-Allbright) ;

valori >100 ng $= 50\%$ probabilitate de tumoare hipofizară ;

valori >300 ng $= 100\ \%$ probabilitate de tumoare hipofizară.

- moderat în : amenoreea și sau galactoreea (sau chiar fără) din leziunile hipotalamo-hipofizare (tumori supra- sau intraselare, *empty sella*, tulburări vasculare etc.) ;
- prin factori medicamentoși antagoniști ai receptorului dopaminergic — tranchilizante, neuroleptice, ganglioplegie, derivați de clorpromazină, de sulpiride, etc.), antiepileptice, antiparkinsoniene, antihipertensoare (alfa-metil-DOPA, rezerpină), estrogeni (pilule anticoncepționale), antihistaminice (Cimetidină), TRH etc.

Scanned with OKEN Scanner

● asociat unor maladii — ciroza hepatică, insuficiența renală, insuficiența tiroidiană, hipoglicemia.

— Valori scăzute bazale :

● după administrarea de : dopamină, bromergocriptină, hormoni tiroidieni, Levo—DOPA, antagoniști ai serotoniei, piridoxina (vitamina B_6) în doze mari.

Teste dinamice

a) *Testul de supresie la L—DOPA* — precursor de dopamină — crește secreția de PIF (factor de inhibare a prolactinei) și are drept consecință diminuarea producției de PRL. Se administrează per os 500 mg Levo-DOPA și se dozează PRL la 15—20—30—60—120—180 min.

● răspuns pozitiv în hiperprolactinemiile netumorale cu scăderea valorilor bazale cu peste 70% ;

● răspuns negativ în adenomul hipofizar hipersecretant de PRL (prolactinom).

b) *Testul de stimulare la TRH*

TRH posedă o dublă activitate : eliberarea de TSH și eliberarea de PRL. Se administrează 250—500 μg de TRH ;

● răspuns pozitiv — se dublează nivelul de bază, cu valori maxime de 30—60 min., după administrarea de TRH în formele netumorale ;

● răspuns negativ — absența sa în adenomul hiperprolactinic.

PTH — parathormonul

Dozare RIA — dificilă, cu rezultat în funcție de *kit* și laborator. Exprimă statusul funcțional paratiroidian ; valoarea sa fiind dependentă de calcemie.

— Valori normale :

● în normocalcemie 55 pg/ml, cu variații între 33 și 102 pg/ml (după M. Lamotte și colab., Nouvelle Presse Médicale, 3, 1607, 1974).

— Valori crescute în :

● hiperparatiroidism prin adenom paratiroidian ;

● hiperparatiroidismul paraneoplazic din carcinomul pulmonar (PTH-ectopic) ;

● nefropatii cu scăderea filtratului glomerular renal.

Scanned with OKEN Scanner

— Valori scăzute în :

• tetanie (totdeauna în cea paratireoprivă).

Diagnosticul diferențial între hiperparatiroidismul primar și secundar este tranșat de valorile crescute ale PTH-ului, permanent, linear sau oscilatoriu.

RIC — radioiodocaptarea tiroidiană

Evidențiază capacitatea tiroidei de a capta iodul anorganic din circulație.

Fixarea iodului, în funcție de timp, se exprimă grafic prin două segmente : unul ascendent, corespunzător fazei de captare a radioiodului și al doilea în platou sau sub forma unei curbe ușor descendente, care traduce echilibrul dintre fixare și secreție sau ușoara predominanță a acesteia din urmă (fig. 164). RIC se exprimă în procente din doza administrată (5—15 μCi). Există o proporționalitate inversă între cantitatea de iod din dietă — care determină creșterea iodului stabil endogen — și valorile radioiodocaptării.

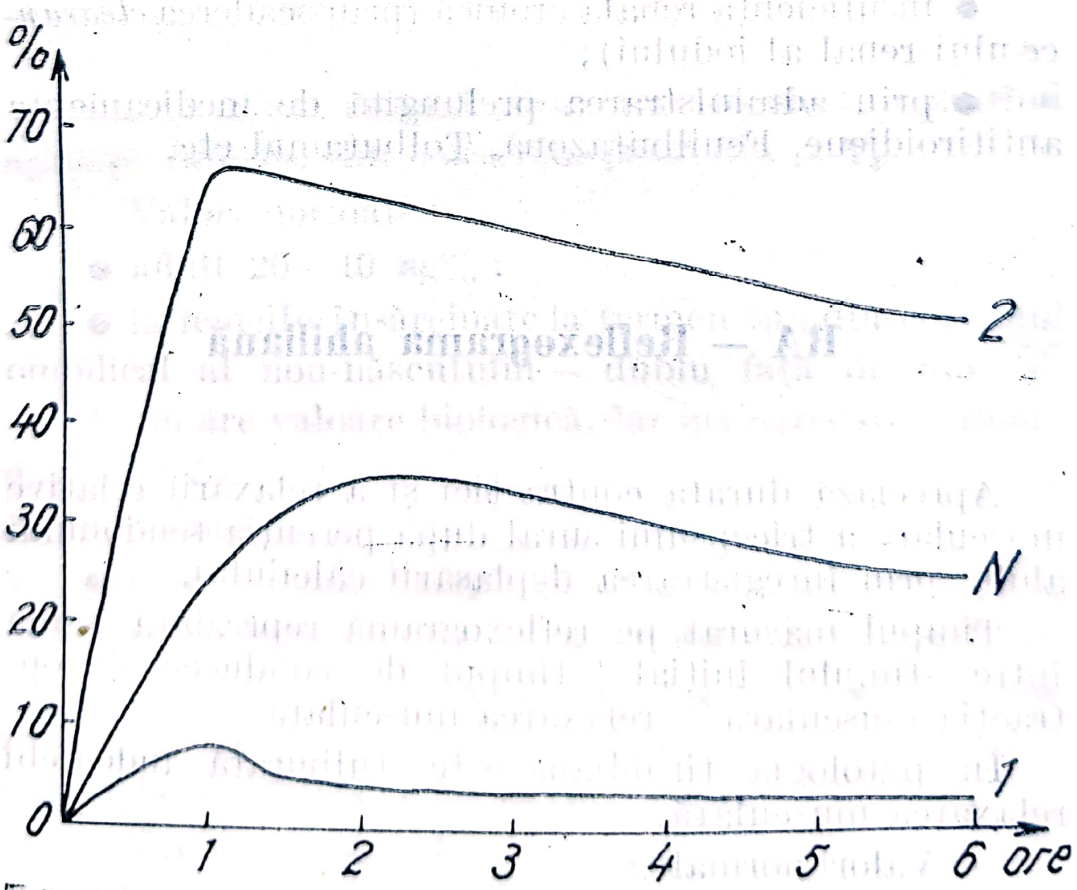

Fig. 164. — Valorile curbei de radioiodocaptare în primele 6 ore : *N* — normal ; *1* — hipotiroide ; *2* — hipertiroidie.

Investigaţiile cu radioizotopi sînt contraindicate în sarcină.

— Valori normale :

- la 2 ore 15 ± 5%
  la 24 ore 25 ± 5%

— Valori crescute :

hiperfuncţia tiroidiană (în hipertiroidismul prin T_3, RIC ades este normal) ;

- carenţa de iod (din : pierderi accentuate de iod în sindromul nefrotic, diaree cronică, restricţie de sare etc.) ;
- stimularea cu TSH sau TRH ;
- dishormonogeneze ;
- întreruperea tratamentului cu antitiroidene.

În hipertiroidie captarea este rapidă şi excesivă — la 2 ore — apoi se menţine în platou sau scade, realizînd „panta de fugă".

— Valori scăzute ;

- hipotiroidism primar ;
- insuficienţa hipofizară ;
- saturare cu iod (contaminare) ;
- tiroidite subacute (faza iniţială) ;
- insuficienţa renală cronică (prin scăderea *clearance*-ului renal al iodului) ;
- prin administrarea prelungită de medicamente antitiroidiene, Fenilbutazonă, Tolbutamid etc.

RA — Reflexograma ahiliană

Apreciază durata contracţiei şi a relaxării relative musculare a tricepsului sural după percuţia tendonului ahile, prin înregistrarea deplasării călcîiului.

Timpul măsurat pe reflexogramă reprezintă suma între stimulul iniţial + timpul de conducere + contracţia musculară + relaxarea musculară.

În patologia tiroidiană este tulburată îndeosebi relaxarea musculară.

— Valori normale :

- 260—320 ms, cu valori mai scăzute la copiii sub 3 ani.

Scanned with OKEN Scanner

— Valori crescute în :

- insuficiența tiroidiană, indiferent de origine ;
- diabetul zaharat ;
- insuficiența corticosuprarenală ;
- insuficiența hipofizară globală sau parțială ;
- anemia pernicioasă, ciroza hepatică, edemele mari ;
- miotonia congenitală, miopatii, neurosifilis, anorexie nervoasă ;
- administrarea de droguri : derivați de tiouree, perclorați, bromuri, rezerpină propranolul, chinidină.

— Valori scăzute în :

- hipertiroidism ;
- sindromul Cushing ;
- administrarea de amfetamine, insulină, adrenalină, salicilați.

Examenul repetat este necesar pentru urmărirea evoluției bolii sub acțiunea tratamentului.

rT_3(3, 3', 5') — Revers T_3

Este în mică măsură sintetizat tiroidian, rezultând aproape integral din conversia periferică a T_4.

— Valori normale :

- adult 20—40 ng% ;
- la femeile însărcinate la termen sau din cordonul ombilical al nou-născutului — dublu față de normal.

rT_3 nu are valoare biologică, dar are oarecare valoare diagnostică.

— Valori crescute în :

- boli sistemice acute sau cronice ;
- administrarea de propranolol, dexametazonă, propiltiouracil, substanțe de contrast iodate, Cordarone etc. (prin inhibarea 5'-deiodazei ce intervine în conversia periferică a T_4 în T_3).

— Valori scăzute în :

- hipotiroidism.

Scanned with OKEN Scanner

Scintigrama tiroidiană

Administrarea radioelementelor ^{131}I, ^{132}I, ^{125}I, ^{99}Tc, ^{32}P permite explorarea topografică a glandei tiroide, furnizînd date asupra ariei captante (dimensiunii tiroidei), omogenității (structura tiroidei) și intensității captării (funcția tiroidei). Normal imaginea evidențiază aspectul simetric al lobilor, bine conturați (imagine „în fluture"), cu captare omogenă pe întreaga arie.

Indicațiile scintigramei tiroidiene sînt: evidențierea variantelor anatomice (hemiagenezie tiroidiană sau atireoză congenitală), țesutul tiroidian ectopic, evaluarea nodulilor tiroidieni, a gușilor cervico-toracice, a bonturilor rămase după tiroidectomie, detectarea metastazelor funcționale etc.

Patologic, scintigrama tiroidiană poate avea următoarele aspecte:

— În hiperfuncția tiroidiană:

- arie crescută global, cu captare omogenă și intensă;
- arie normală cu captare omogenă intensă (fig. 165 A);
- zonă hiperfixantă cu diminuarea sau absența captării în rest (adenomul toxic, sau recidivă pe bont) (fig. 165 B);

— În hipofuncția tiroidiană:

- arie crescută, normală sau diminuată, hipofixantă, omogenă sau neomogenă;
- arie crescută sau normală cu zone lacunare (nefixante sau hipofixante) centrale, externe, marginale, istmice, lobare, unice sau multiple, bine conturate sau nu (fig. 165 C și D);
- zone de fixare cu areal restrîns, cu localizări aberante (în țesut ectopic, metastaze funcționale etc.).

Menționăm de asemenea și scintigrafierea altor glande: corticosuprarenale cu colesterol marcat, paratiroide cu seleniu-metionină marcată, pancreas cu tehnețiu, medulosuprarenală etc.

Scanned with OKEN Scanner

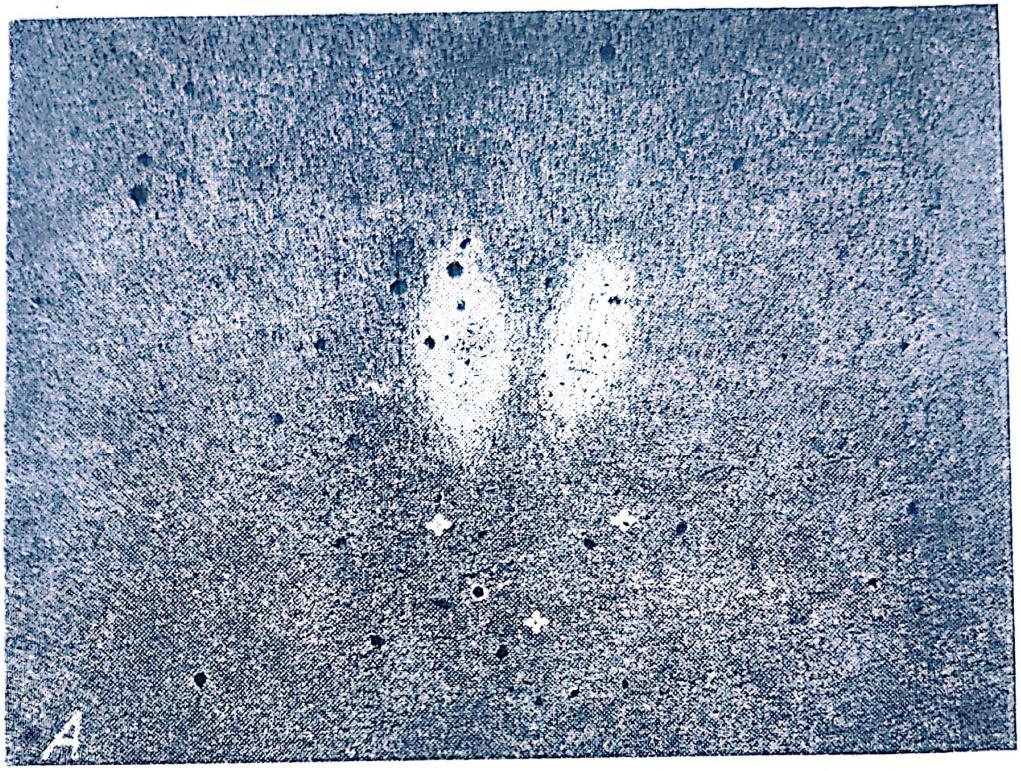

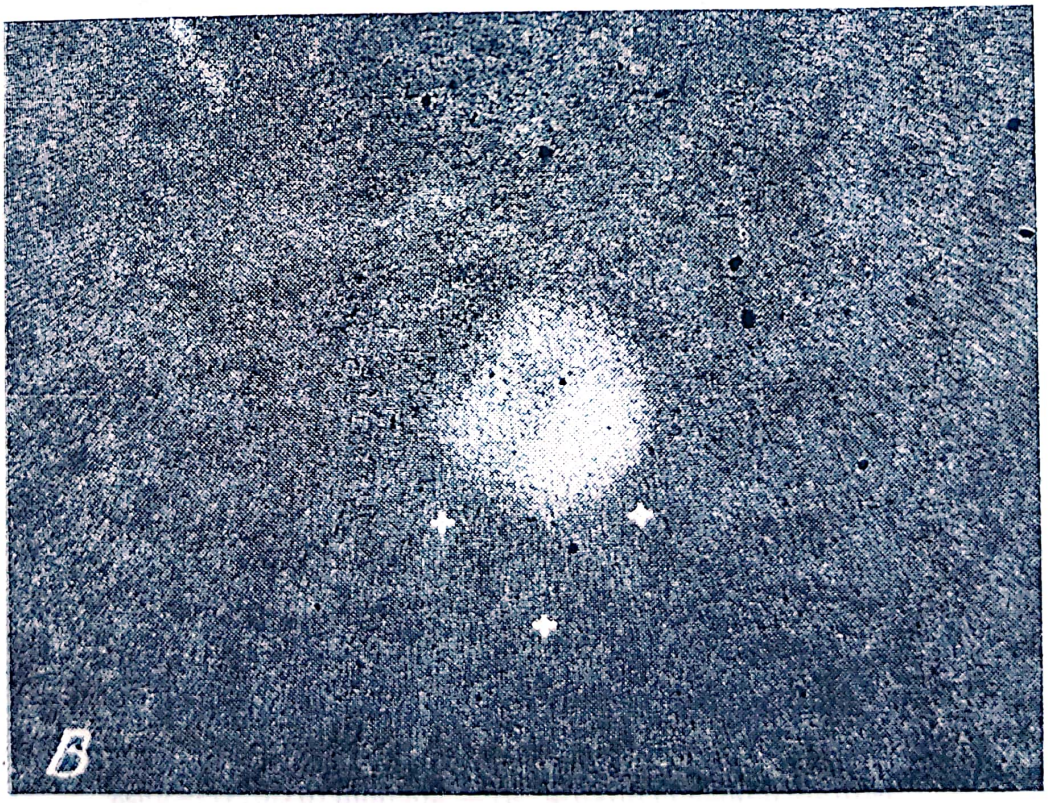

Scanned with OKEN Scanner

Teste de stimulare a secreției de STH

Ținînd seama că secreția de STH este stimulată de factori multipli ca : hipoglicemia, aminoacizii, scăderea acizilor grași liberi (AGL), creșterea ureei, stresul fizic și psihic, medicamente — Levo Dopa, estrogeni, glucagon, vasopresină etc., se folosesc următoarele teste de inducere a hipersecreției prin :

a) *hipoglicemie provocată* (prin administrare de insulină) :

- La individul normal sau hipostatural constituțional produce creșterea secreției de STH pînă la de 5 ori nivelul inițial.
- În nanismul hipofizar prin deficit izolat de STH sau multiplu de hipofizotrofine nivelul rămîne sub 5 ng/ml sau crește nesemnificativ (în deficitele parțiale).

b) *administrare de aminoacizi* — arginină sau glicocol (uzitat în Institutul de Endocrinologie) ;

c) *administrare de glucagon* ;

d) *administrare de Levo-DOPA*

Răspunsul și interpretarea (în b, c, d) sînt asemănătoare celor din hipoglicemia provocată.

Teste de supresie a secreției de STH

Secreția de STH este diminuată de următorii factori : hiperglicemie, creșterea AGL, excesul ponderal, insuficiența hormonilor tiroidieni, corticoizii în doze mari, medroxiprogesteronul.

Supresia secreției de STH este indusă prin :

a) *hiperglicemie provocată*

- În mod normal STH-ul scade sub 5 ng/ml.
- În acromegalie sau gigantism valorile rămîn peste 5 ng/ml, cu creșteri uneori paradoxale.

Testul își păstrează valoarea diagnostică și după terapia antitumorală acidofilă (chirurgie, implant, roentgenterapie), unde absența răspunsului semnifică o continuare a procesului de macrosomie somatotropă

Somatomedine (factorii de sulfatare)

— Valorile normale :

- variază în funcție de vîrstă ;
- scăzute la nou-născuți prematuri ;
- cresc începînd cu vîrsta de 2 ani, pentru ca la 6 ani să atingă aceleași valori ca la adult ;

Scanned with OKEN Scanner

- pisc la vîrsta pubertății;
- la adult (RIA)
  medie — 0,65 u./ml;
  variație — între 0,31 și 1,4 u./ml.

— Valori crescute:
- acromegalie, gigantism, gigantoacromegalie
  medie — 6,8 u./ml;
  variație — 2,6 la 21,7 u./ml.

— Valori scăzute sau absente:
- nanismul Laron (STH normal).

(după Clemmons și colab., în: *New Engl. J. Med.*, nov. 1979, 301, 1 136).

Spermograma

Explorează funcția tubulară — spermatogenetică — a testiculului, în condițiile integrității anatomice și ale permeabilității căilor de eliminare a spermatozoizilor.

Condițiile unui examen corect sînt: 3—5 zile de abstinență sexuală, apoi recoltarea întregii cantități de spermă prin contact sexual întrerupt, dar cel mai corect prin masturbare și examinare după 30—60 minute de la emisie.

— Volumul este în medie de 2—5 ml — normospermie.

Variații cantitative:
- în plus — multispermie — după perioade lungi de repaus sau în procese inflamatorii — prostatoree;
- în minus — parvispermie;
- absența spermei — aspermie — absența ejaculatului.

— Culoarea normală: opalescentă, gălbuie sau cenușie;
- sanguinolentă — în hemoragii;
- lactescent-purulentă — în infecții.

— Consistența este filamentoasă, vîscoasă, depinde de concentrația spermatozoizilor.

— pH este în medie de 7,8 (7—8,7).

— Numărul spermatozoizilor la bărbatul adult normal este de 60—120 milioane/ml.

Variații:
- polizoospermie
  — ușoară gr. I — între 120—200 mil./ml

Scanned with OKEN Scanner

— medie gr. II — între 200—250 mil./ml
— severă gr. III — peste 250 mil./ml
● oligozoospermie
— uşoară gr. I — între 30—20 mil. ml
— medie gr. II — între 20—10 mil./ml
— severă gr. III — sub 10 mil./ml
chiar mai puţin — criptospermie
● azoospermie
— lipsa totală a spermatozoizilor.

— Forme normale = aproximativ 80—85%. Se pot evidenţia anomalii ale:
● capului: bicefali, microcefali, imaturi, hipermaturi;
● colului: anormal inserat sau absent;
● cozii: bi- sau pluricaudali, acaudali etc.

— Motilitatea este maximă în primele 6 ore de la recoltare:
● hiper — sau tahichinezie (++++);
● eukinezie (+++);
● hipo-bradikinezie (astenospermie) (++, +, ±);
● akinezie (—).

Patologic se semnalează:
● necrospermie (tanatospermie) — spermatozoizi morţi;
● teratospermie — spermatozoizi anormali.

Spermatograma este modificată puţin sau sever în toate tulburările primare sau secundare, congenitale sau dobîndite (tubulare sau globale) ale testiculului.

T°B — Temperatura bazală

T°B — Temperatura bazală este un test biologic de explorare a funcţiei ovariene (în sterilitate), care se bazează pe efectul hipertermizant al progesteronului asupra hipotalamusului.

Se măsoară zilnic temperatura înainte de a coborî din pat, bucal, rectal sau vaginal, valorile înscriindu-se pe un grafic.

— Curba normală are patru faze:
● faza menstruală — T° variabilă;
● faza postmenstruală — hipotermie din ziua a 5-a pînă în ziua a 14-a a ciclului;
● faza intermenstruală — T° creşte rapid sau lent la sau peste 37°;

Scanned with OKEN Scanner

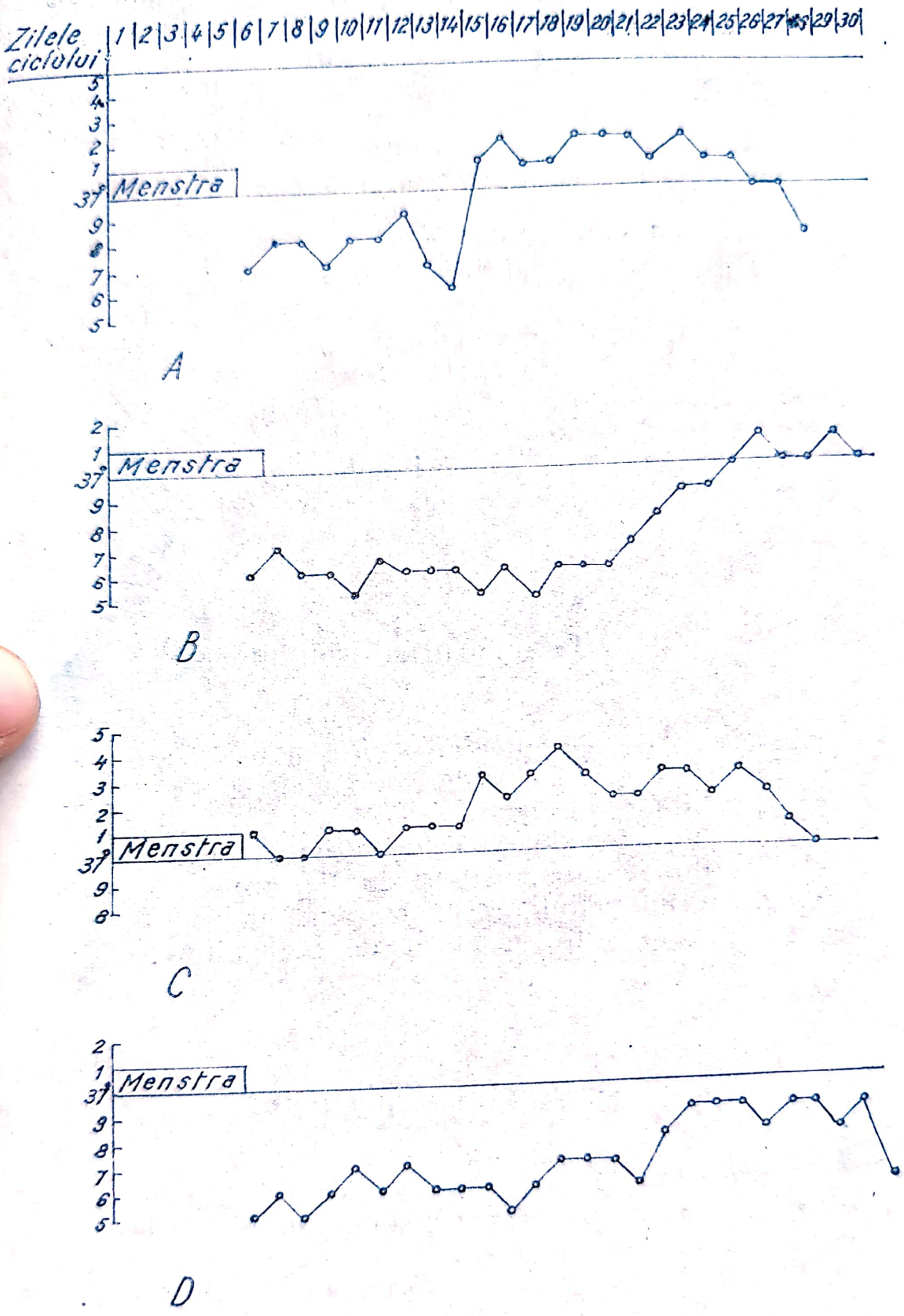

Fig. 167. Variații ale temperaturii bazale în: *A* — ciclul ovarian normal; *B* — insuficiența luteinică; *C* — hipertiroidie; *D* — hipotiroidie.

faza premenstruală — hipertermie —; faza durează 10—12 zile — T° peste 37°.

Scanned with OKEN Scanner

Se studiază momentul decalajului termic (momentul ovulației) care în mod normal se situează între zilele a 13-a și a 15-a ale ciclului (fig. 167 A).

Apariția decalajului termic cu mai multe zile înainte sugerează o ovulație precoce, iar decalajul termic tardiv înseamnă insuficiență luteală (fig. 167 B).

Lungimea platoului reprezintă durata vieții corpului galben.

— În mod patologic se constată :

- platou termic scurtat (3—4 zile) în insuficiența luteală ;
- platou termic prelungit (peste 12 zile) în chistul luteinic sau sarcina de vîrstă mică ;
- valori în totalitate peste 37° în hipertiroidie (curba rămîne bifazică) (fig. 167 C) ;
- valori sub 37° în hipotiroidie (fig. 167 D) ;
- valori uniforme ale T°B în anovulație.

Termografia tiroidiană

Asocierea termografiei cu scintigrafia dă rezultate semnificative pentru elucidarea diagnosticului diferențial al nodulilor tiroidieni.

— Astfel, un nodul „rece" scintigrafic, care rămîne „rece" și după examenul termografic, are șanse să fie benign, iar un nodul „rece" izotopic, devenit „cald" la termografie, este suspectat de malignitate.

Testosteronul plasmatic

Apreciază hormonogeneza testiculară. Are un ritm circadian sincronizat cu al cortizolului și un ritm sezonier cu valori crescute toamna.

Circulă legat de TeBG, forma activă fiind cea liberă. Semnalăm că estrogenii exogeni și hormonii tiroidieni cresc capacitatea de legare a TeBG, scăzînd fracțiunea liberă.

— Valori normale :

- bărbat 2—9 ng/ml ;

Scanned with OKEN Scanner

- femeie 0,1—0,9 ng/ml.

— Valori crescute în :
- tumori testiculare ;
- pubertatea precoce adevărată ;
- arenoblastoame ;
- virilisme.

— Valori scăzute în :
- hiporhitia hipogonadotropă ;
- hipoorhitia hipergonadotropă.

Studierea dinamică a secreției de testosteron plasmatic se face prin proba de supresie suprarenală cu Dexametazonă, aplicată concomitent cu stimularea gonadică cu HCG (v. gonadotropii).

— Posibilități de răspuns :
- răspuns pozitiv în insuficiența orhitică secundară (hipofizară) — crește testosteronul seric ;
- la copii creșterea hormonală este însoțită și de mărirea în volum a testiculelor.

Menționăm de asemenea dozarea *testosteronului glicuronid* produs de eliminarea testosteronului plasmatic la care se adaugă și alți steroizi. Astfel, la nivelul ficatului, pielii etc., androstendiolul și dehidroizoandrosteronul sînt convertiți în testosteron și conjugați glicuronic, fără a intra în circulație ca testosteron liber. Acest proces explică excreția aproximativ dublă a TG față de producția plasmatică.

— Valori normale :
- la femeie 5—25 μg/24 ore ;
- la bărbat 70—120 μg/24 ore.

TCT — Tireocalcitonina

Dozarea sa prezintă interes în diagnosticul cancerului tiroidian al celulelor „C", numit și cancer medular.

— Valori normale : <0,5 ng/ml (~60 pg/ml) (G. Milhaud, *Nouv. Presse Méd.*, 1979, 8, 3 947).

— Valori crescute în :
- cancer medular > 0,8 ng/ml ;
- feocromocitom
- tumori divers carcinoide
- cancer bronșic cu celule mici

} între 0,5 și 5 mg/ml.

Scanned with OKEN Scanner

Testul deprivării de lichide

Testul este util pentru efectuarea diagnosticului diferențial între diabetul insipid lezional și polidipsia psihogenă, argumentînd absența sau inhibiția vasopresinei.

Se deshidratează bolnavul prin restricția ingestiei de lichide, pînă cînd pierde cca 3% din greutatea corporală și se măsoară din jumătate în jumătate de oră greutatea, cantitatea și densitatea urinii eliminate, tensiunea arterială și pulsul.

— Posibilități de răspuns:

A.

- toleranță ușoară și îndelungată a deprivării de lichide;
- eliminarea unor cantități de urină din ce în ce mai mici și mai concentrate (densitatea crește rapid);
- scădere ponderală greoaie și tardivă.

Prezența acestor elemente infirmă diagnosticul de diabet insipid.

B.

- scădere rapidă în greutate;
- suportă cu greutate deprivarea: apar agitație, angoasă, uneori gesturi necugetate pentru procurarea lichidelor;
- hipotensiune arterială cu tahicardie;
- deshidratare — uscare a tegumentelor, mucoaselor etc.

Acest răspuns este tipic pentru diabetul insipid lezional.

Testul de toleranță la glucoză

Apreciază dinamica glicemiei pe parcursul a 5 ore după ingestia a 100 g de glucoză.

Normal, curba glicemiei înregistrează în prima oră creșteri progresive, de pînă la 160 $g^0/_{00}$, apoi scăderi progresive de pînă la 0,80 $g^0/_{00}$, în următoarele ore oscilînd la valori de cca 1 $g^0/_{00}$.

Variațiile cantitative ale glicemiei, precum și timpul lor de desfășurare dau referințe asupra factorilor care intervin în menținerea homeostaziei glicemice, în principal insulina, hormonii tiroidieni, cortizonul, hormonul somatotrop.

Scanned with OKEN Scanner

— În afecțiunile endocrine în care domină acțiunea factorilor hiperglicemianți (hipertiroidie, hipercatecolaminemie, hipersomatotropisme, hipercortizolism) se ating valori maxime ale glicemiei care depășesc 160 $g^0/_{00}$ dar și valori minime care se situează sub 60 $g^0/_{00}$.

Uneori suma valorilor din prima și a doua oră depășește 3 $g^0/_{00}$. Sînt stări prediabetice (diabet metatiroidian, diabet sterolic etc.) care, prin hiperglicemia produsă, pot solicita pînă la epuizare pancreasul, transformîndu-se în stări diabetice.

— În afecțiunile endocrine în care domină acțiunea factorilor hipoglicemianți (hiperinsulinism) sau în care există hipotonia factorilor hiperglicemianți (mixedem, boala Addison, panhipohipofizie), curba hiperglicemiei provocate are aspect plat, cu valori către limita inferioară a normalului sau sub această limită.

Testul de vasopresină (retrohipofiză)

Face diagnosticul diferențial între diabetul insipid hipotalamo-hipofizar și cel nefrogen.

Se folosește vasopresina în doză de 5 UI administrată subcutanat sau 5 ctg de pulbere de retrohipofiză administrată prin prizare sau Adiuretin (1-dezamino-D-arginin-vasopresină), o picătură pe mucoasa nazală.

În diabetul renal se păstrează aceeași poliurie și polidipsie fără modificarea densității și osmolarității, pe cînd în diabetul insipid lezional hipotalamo-hipofizar fenomenele se amendează.

TSH — Hormonul tireotrop hipofizar

Secreția prezintă valori maxime în primele ore ale dimineții.

— Valori normale bazale (RIA):
- 2—6 μU/ml;
- 2—3 μU/ml la copil și adult;
- pînă la 6 μU/ml la vîrstnici.

— Valori crescute în:
- prima săptămînă de viață;

Scanned with OKEN Scanner

● insuficiența tiroidiană primară;
● gușile prin defecte enzimatice;
● tiroidite;
● hipertiroidie prin THS (adenom hipersecretant — foarte rar).

— Valori scăzute în:
● toate formele de hipertiroidism (în afară de cea prin exces de TSH), boala Graves-Basedow, adenomul toxic, factice etc.;
● insuficiența hipotalamo-hipofizară.

Teste dinamice — apreciază funcționalitatea axului hipotalamo-hipofizo-tiroidian.

1. *Testul de stimulare la TRH* (tireoliberină sau *Thyreotropin, releasing-hormone*)

— apreciază integritatea hipotalamo-hipofizară prin controlul secreției și excreției de TSH.

Se administrează i.v. 200—240 μg TRH și se dozează la min. 0, 30 min, 60 min, 90 min., 120 min. TSH și la 3—4 ore, hormonii tiroidieni T_3, T_4.

● În mod normal apare o creștere francă, cu pisc la 30 min., valorile TSH-ului atingînd 8—16 μU/ml. Revenirea la cifrele de bază se observă la 120 min.
● Face diagnosticul diferențial al locului leziunii, hipotalamică sau hipofizară, în insuficiențele tiroidiene secundare.

— Răspuns pozitiv în:
● insuficiența tiroidiană de origine hipotalamică, cu valori crescute față de normal, dar apărut tardiv.

— Răspuns negativ în:
● insuficiența tiroidiană de origine hipofizară;
● insuficiența tiroidiană primară;
● în tireotoxicoză — TRH-ul exogen nu provoacă eliminarea de TSH exogen datorită blocării sale de către T_3.

În sindromul amenoree-galactoree, dozarea înainte și după administrare de TRH evidențiază:
— răspuns minim sau absent în prolactinom (nivelul de PRL este deja foarte crescut);
— răspuns pozitiv în formele netumorale.

2. *Testul de stimulare cu TSH (Querido și Stanbury)*

Investighează funcționalitatea parenchimului tiroidian și face diagnosticul diferențial între insuficiența tiroidiană centrală, hipofizară și mixedemul primar, tiroidian.

Se dozează hormonii tiroidieni, se efectuează radioiodocaptarea și scintigrama tiroidiană înainte și după ad-

Scanned with OKEN Scanner

ministrarea tireotrofinei hipofizare (10 u.i. zilnic, timp de 3 zile).

Răspuns pozitiv în :

- insuficiența tiroidiană secundară hipofizară ;
- în adenomul toxic tiroidian evidențiază scintigrafic țesutul tiroidian pus în repaus prin blocarea TSH endogen de excesul de T_3 dat de adenom.

— Răspuns negativ în :

- insuficiența tiroidiană primară (mixedem) ;
- atrofiile tiroidiene majore din insuficiențele hipofizare (necesită stimulare prelungită pentru refacere morfologică).

3. *Testul de supresie cu* T_3 (*Werner*)

Explorează păstrarea sau nu a mecanismului de conexiune inversă (*feed-back*) în hipertiroidisme.

Proba constă în administrarea timp de 10 zile a câte 100 μg de T_3 cu efectuarea inițială și finală a iodocaptării tiroidiene.

— Răspuns pozitiv (*feed-back* negativ păstrat) în :

- scăderea cu 50—65% a radioiodocaptării fără *rebound* final ;

— Răspuns negativ (*feed-back* anormal pozitiv) în :

- creșterea radioiodocaptării față de valorile bazale ce presupune descărcare de TSH.

— Răspuns absent în :

- scăderea sub 25% din valoarea de bază.

Testul este valabil în hiperfuncția difuză tiroidiană și lipsit de valoare în adenomul toxic și boala Graves-Basedow (absența dependenței hipofizare).

T_3 (3,5,3') — Triiodotironina serică

Hormonul tiroidian activ.

Concentrația sa în ser este de 50—60 de ori mai mică decît a T_4.

— Valori normale :

- la naștere T_3 scăzut, T_4 crescut (geneza tiroidiană a T_3 scăzută și conversie periferică a T_4 în T_3 scăzută) ;
- la adult 80—180 ng/ml ;
- în sarcină crescut cu 50% față de normal.

Concentrația plasmatică a T_3 este în general concordantă cu a T_4 și invers proporțională cu vîrsta,

Scanned with OKEN Scanner

după 65 de ani intervenind o scădere a nivelului de T_3 plasmatic datorită scăderii conversiei periferice din T_4.

— Neconcordanță între T_3 și T_4 întîlnim în (tabelul VI),

- guși endemice cu valori majorate ale T_3. Clinic se pot prezenta ca eutiroidieni, chiar dacă T_4 este scăzut;
- hipertiroidia prin exces de T_3.

— Valori crescute în :

- hipertiroidie;
- supraalimentația (crește nivelul plasmatic al T_3 prin creșterea conversiei periferice a T_4).

— Valori scăzute în :

- hipotiroidie;
- alcoolism;
- intoxicații cronice cu Pb, CO_2, litiu, etc.;
- tratamente prelungite cu : dexametazonă, propiltiouracil, propranolol, amiodaron etc., care împiedică conversia;
- anorexia nervoasă.

T_4(3—5—3'—5') tetraiodotironina — Tiroxina serică

Principalul hormon tiroidian.

Tiroxina liberă este în echilibru dinamic cu cea legată de proteinele plasmatice.

Dozarea RIA a T_4 nu este influențată de contaminarea cu iod exogen sau de prezența iodoproteinelor endogene.

— Valori normale :

- nou-născut 9—23 micrograme %;
- sugar 7—17 micrograme %;
- adult 5—14 micrograme %.

Cifrele variază în funcție de capacitatea la legare și concentrația TBG seric. La naștere, T_4 are valori mai mari (datorită creșterii TBG), iar la vîrstnici T_4 tinde să scadă ușor după vîrsta de 65 de ani;

— Valori crescute în :

- hipertiroidie;
- sarcină (crește TBG);
- tratament cu estrogeni, contraceptive etc. (crește TBG).

Scanned with OKEN Scanner

— Valori scăzute în :

- hipotiroidie ;
- tratament cu androgeni, anabolizanți de tipul steroizilor, corticoizilor etc. ;
- administrarea de Fenitoin, Clofibrat, heparină, Op'DDD, fenilbutazonă etc. (TBG parțial saturat).

Tabelul VI

Concordanțe și discordanțe în concentrația hormonilor tiroidieni în plasmă (T_4 și T_3)

	T_4	T_3
• hipertiroidie (clasic) • TBG crescut • rezistență periferică la acțiunea hormonilor tiroidieni • hipertiroidie factice (T_4)	↑	↑
• T_3 Tirotoxicoză • carență de iod	N	↑
• T_3 Tirotoxicoză • carență de iod • hipertiroidie factice (T_3) • tratament T_3 • status post-radioiodoterapie	↓	↑
• T_4 Tieotoxicoză • tratament substitutiv T_4 • hipertiroxinemia izolată familială	↑	N
• eutiroidie • hipotiroidiene cu sarcină (prin TBG crescut) • hipertiroidie cu TBG scăzut (genetic)	N	N
• hipotiroidie ușoară • carența severă de iod	↓	N
• T_4 tirotoxicoză • la naștere	↑	↓
• hipotiroidie severă • TBG scăzut • boli sistem severe	↓	↓

Scanned with OKEN Scanner

Ultrasonograma tiroidiană

Utilă pentru :

- localizarea și măsurarea zonelor din tiroidă cu modificări morfologice (fig. 168 A);
- obținerea de date despre conținutul nodulilor tiroidieni — mase solide (fig. 168 B) sau chisturi (fig. 168 B și D) (coloide, hematoame sau abcese), sau cu



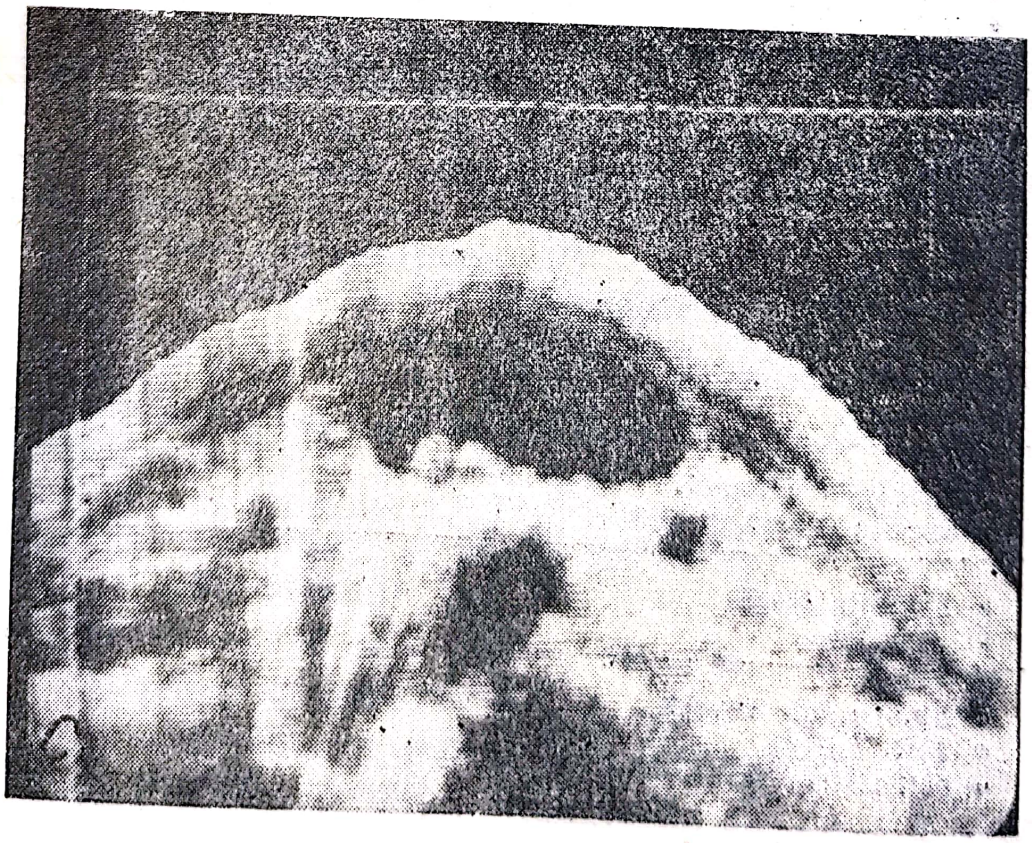

Scanned with OKEN Scanner

Fig. 168. — Ecografie tiroidiană : *A* — formaţiune mediană suprahioidiană — tiroidă sublinguală ; *B* — nodul tiroidian ecodens sting : *C* — chist lobar drept : *D* — chisturi tiroidiene bilaterale.

structură mixtă (structuri solide care au suferit degenerescenţă chistică) ;

- stabileşte zona de puncţionat şi ghidează acul de puncţie ;
- evidenţiază devierea traheei şi eventuale adenopatii latero-cervicale ;
- urmăreşte modificările de volum ale unei guşi nodulare sub tratament ;
- estimează greutatea glandei tiroide — utilă în calcularea dozei de radioiod ;
- se poate utiliza în mod repetat şi fără risc (şi la gravide, copii etc.).

Menţionăm utilizarea metodei ultrasonografice şi la explorarea altor glande endocrine sau în alte afecţiuni endocrine : paratiroidă, suprarenală, gonade, sîn etc.

Scanned with OKEN Scanner

Examen radiologic important ce apreciază tulburările de osteogeneză prin stabilirea momentului, ordinea de apariţie şi gradul de dezvoltare a nucleilor de osificare.

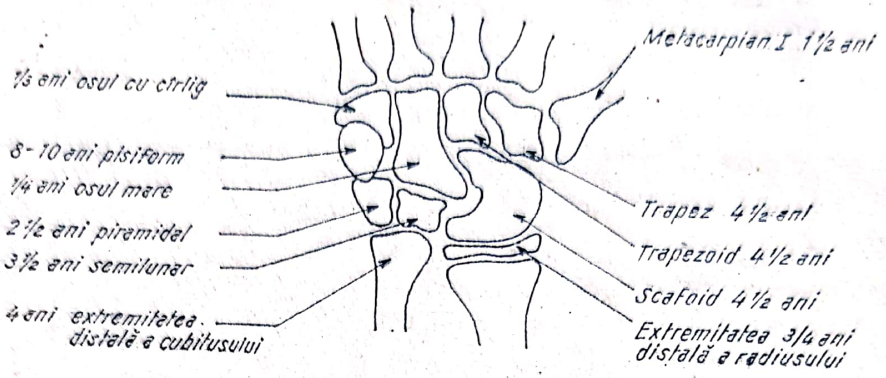

Fig. 169. — Vîrsta osoasă la nivelul oaselor carpiene (vîrsta medie de apariţie a nucleilor de osificare).

Ţinînd seama de faptul că diferiţi nuclei de osificare îşi fac apariţia într-un anumit moment al vieţii şi într-o anumită ordine, ca şi de faptul că în cursul creşterii copilului aceştia se dezvoltă apropriindu-se de forma şi mărimea definitivă, se pot stabili scheme ale vîrstei osoase, corespunzătoare diferitelor vîrste cronologice (fig. 169).

Prezentăm numai nucleii aboslut necesari pentru interpretarea corectă a vîrstei osoase :

- osul mare — în luna a III-a de viaţă ;
- osul cu cîrlig — în luna a IV-a de viaţă ;
- extremitatea distală a radiusului — 9—12 luni ;
- epifiza metacarpianului I — 1 1/2 ani ;
- falange şi piramidal — 2 1/2 ani ;
- semilunar — 3 1/2 ani ;
- scafoid, trapez, trapezoid — 4 1/2 ani ;
- epifiza distală a cubitusului — 4 ani ;
- trohleea humerusului — 7 1/2 ani ;
- pisiform — 8 ani—fete, 10 ani—băieţi ;
- epicondilul lateral al humerusului — 12 1/2 ani ;
- închiderea cartilajului de creştere al metacarpianului I — 14 1/2 ani ;
- nucleii epifizari ai ileonului şi ischionului — 15 1/2 ani ;

Scanned with OKEN Scanner

- închiderea cartilajului de creştere al epifizelor distale ale radiusului şi cubitusului — 20-22 de ani

Menţionăm că la naştere copilul prezintă un număr de nuclei de osificare. Modificarea numărului acestora sau absenţa lor ne indică exact timpul de debut a unor afecţiuni grave endocrine (de exemplu mixedemul congenital). Enumerăm nucleii apăruţi înainte de naştere :

- calcaneul — luna a IV-a — intrauterin
- astragalul — luna a VII-a — intrauterin
- epifiza distală a femurului — luna a VIII-a — intrauterin
- epifiza proximală a tibiei — luna a IX-a — la băieţi.

Tulburări ale vîrstei osoase

- Nanismul hipofizar pur — nuclei de osificare anormali ca mărime (mai mici), moment de apariţie normal. Orice întîrziere indică asocierea unui grad moderat sau major de hipotiroidism. Cartilajele de creştere rămîn deschise mult timp (a 3-a — a 4-a decadă de viaţă).
- Mixedemul congenital — obligatoriu întîrzierea apariţiei şi dimensiunile diminuate ale nucleilor de osificare. Absenţa acestui element contestă diagnosticul de mixedem congenital. Adesea lipsesc nucleii cu moment de apariţie intrauterin. Se asociază de asemenea disgeneziile epifizare ale oaselor lungi.
- Hipertiroidismul la copil — precocitatea apariţiei punctelor de osificare. Există o oprire prematură a creşterii prin diferenţiere osoasă precoce şi prin închiderea înainte de termen a cartilajelor de creştere.
- Sindrom adrenogenital — vîrstă osoasă corespunzătoare unei vîrste cronologice mai mari. După o perioadă de creştere rapidă, apare hipotrofia staturală ca urmare a sudării precoce a cartilajelor de creştere.

Scanned with OKEN Scanner

Bibliografie selectivă

1. ALSEVER R. N., GOTLIN R. W. — Handbook of endocrine tests in adults and children, Year Book Medical Publishers Inc., Chicago, 1976.
2. BATES B. — Guide de l'examen clinique, Office des Publications Universitaires, Québec, 1982.
3. BARBU R. — Explorări funcționale, Edit. Didactică și Pedagogică, București, 1979.
4. BESSER G. M., LESLEY H. REES — The Pituitary-Adrenocortical Axis. În : „Clinics in Endocrinology and Metabolism", vol. 14, nr. 4, W. B. Saunders Company, Londra—Philadelphia—Toronto, 1985.
5. BLACQUE-BELAIR A., MATHIEU DE FOSSEY B., FOURESTIER M. — Dictionnaire des constantes biologiques et physiques, Maloine S.A. Editeur, Paris, 1980.
6. BROOK G. D. CHARLES — Clinical Paediatric Endocrinology, Blackwell Scientific Publications, Oxford—Londra—Edinburg—Boston—Malbourne, 1981.
7. COLLINS R. D. — Dynamic differential diagnosis, J. B. Lippincott Co., Philadelphia, 1981.
8. DANOVSCHI T. S. — Outline of endocrine glanda sindromes, The Williams and Wikins Company, Baltimore, 1976.
9. DUMITRACHE C. — Fiziologia și fiziopatologia glandei corticosuprarenale. În : „Fiziopatologia glandelor endocrine (sub red. I. Teodorescu Exarcu), Edit. Medicală, București, 1987.
10. DUMITRACHE C. — Corticosuprarenala, În : Endocrinologie (sub red. Marcela Pitiș), Edit. Didactică și Pedagogică, București, 1985.
11. GROOT DE L. J. — Endocrinology, Grune and Stratton Inc., New York, 1979.
12. DAVIS J. C., HIPKIN L. J. — Clinical endocrine pathology, Blackwell Scientific Publications Ltd., Oxford, 1977.
13. HADZISELIMOVIC F. — Cryptorchidism, Springer Verlag, Berlin—New York—Heidelberg, 1983.
14. HALL R., ANDERSON J., SMART G. A., BESSER M. — Fundamentales of clinical endocrinology, Pitman Medical, Londra, 1974.
15. HAZARD J., PERLEMUTER L. — Abrégé d'endocrinologie, Masson et Cie, Paris, 1978.
16. JOB J. C., PIERSON M. — Endocrinologie pédiatrique et croissance, Flammarion Médecine Sciences, Paris, 1981.
17. IONESCU B., DUMITRACHE C. — Semiologia bolilor endocrine, Edit. Medicală, București, 1983.
18. IONESCU B., DUMITRACHE C. — Sexualizarea normală și patologică, Edit. Medicală, București, 1987.

Scanned with OKEN Scanner

19. IONESCU B., DUMITRACHE C., PLEȘA E. — Ovarul polichistic virilizant, Edit. Medicală, București, 1984.
20. ISPAS I., ROXIN T. — Radiologia în bolile endocrine, Edit. Medicală, București, 1959.
21. KORNEMAN S. G., GRANNER D. K., SHERMAN B. M. — Practical diagnosis of endocrine disease, Haughton Mifflin Profesional Publishers, Boston, 1978.
22. LE MIERRE A. și colab. — Traité de médecine, vol. XIII, Maladies des glandes endocrines, Masson et Cie, Paris, 1968.
23. LICHTWITZ A., PARLLER R. — Examen clinique et traitement d'un endocrinien, Expansion scientifique française, Paris, 1954.
24. MATE G., RICHET G. — Sémiologie médicale, Flammarion, Paris, 1981.
25. MAZZAFERRI L. E. — Endocrinology, Medical Examination Publishing Co. Inc., Excerpta Medica Company, New York, 1982.
26. MILCU ȘT.-M. (sub red.)—Endocrinologie clinică, Edit. Medicală, București 1967.
27. OBRASKA P., PERLEMUTET L., QUEVAUVILLIERS J. — Médecine, vol. III, Maladies des glandes endocrines, Masson et Cie, Paris, 1970.
28. POP T. (sub red.) — Diagnosticul cu ultrasunete, Edit. Medicală, București, 1982.
29. POTENKIN V. U. — Endocrinology, Mir Publishers, Moscova, 1981.
30. TEPPERMAN J. — Physiologie endocrine et métabolique, Masson et Cie, Paris, 1969.
31. TOFT D., ANTHONY — Hyperthyroidism. În „Clinics in Endocrinology and Metabolism", vol. 14, nr. 2, W. B. Saunders Company Ltd., Londra—Philadelphia—Toronto, 1985.
32. VAGUE J. — Notions d'endocrinologie, Flammarion, Paris, 1965.
33. VASILE R.M. — Sistemul internațional de unități în medicină, Edit. Medicală, București, 1986.
34. ZBRANCA E. — Explorări paraclinice în endocrinologie, Edit. „Junimea", Iași, 1981.
35. WATTS B., NELSON H., KEFFER H. J. — Practical endocrine diagnosis, Lea and Febiger, Philadelphia, 1978.
36. WILLIAMS R. H. — Textbook of endocrinology, W. B. Saunders Company Ltd., Londra, 1981.
37. WILKINS L. — The diagnosis and treatment of endocrine disorders in childhood and adolescence, Charles C. Thomas Publishers, Springfield Ill., 1957.

Scanned with OKEN Scanner

Резюме

Работа ,,Диагноз эндокринных заболеваний'' стремится собрать в ограниченное число страниц огромное количество информаций, только сколько необходимо врачу-практику; авторы подчеркивают семиологические элементы клинического и лабораторного диагноза стоящие во времени, как таковыми, имеющие все шансы сохранить свою годность и в близком будущем.

Намерение авторов дать под руку всем, кто сопоставлен с эндокринной патологией, справочник, полученный из длительного клинического и дидактического опыта.

Работа составлена из трех частей.

В первой части, общего энедокринного семиологического диагноза, обсуждаются обширно эндокринные признаки разборчивые на разных уровнях. Исходя от идеи что при эндокринопатиях заинтересованы, в разных степенях, все системы и аппараты, авторы представляют основные клинические проявления, частота, важность и их эволюция, необходимые для определения правильного диагноза. Представлены по очереди, изменения габитуса в энедокринной патологии, признаки на уровне кож'и нарушения пилозийного развития. изменения ногтей, растройство мускул и костей челюстнозубные изменения, растройство галз, сердечно-сосудистые растройства, пищеварительные, груди, сексуальные растройства при эндокринопатиях и т.д. Эти проявления представлены в тесной связи с органом и коррелируются с дисфункциями система. Отдельное место занимают элементы диагноза которые основываются на многократной причинности, именно: цефалея, голод и апетит, пондеральные нарушения, нарушения сексуальной динамичности и т.д., при эндокринопатиях.

Элементы семиологического диагноза зоба представлены в отдельной части, тем важнее чем известо что эта маладия очень распространенна.

Все описания, все элементы диагноза, охватывают начальные аспекты, дебюта, разной интенсивности, до передовых аспектах, видимых или прощупываемых. Подробно обсуждены аспекты, принадлежащие цвету, объему, толщины, прозрачности, формы, плотности, твердости, упругости и т.д., все, коррелированные с гипо- или гиперфункциональными состояниями система, органа или затронутой гланды.

Подчеркивая семиологию, авторы надеются что смогли ответить утверждению что, ,,наука признаков, является той которая позволяет диагноз заболеваний'' *(Медицинский Ларусс)*.

Вторая часть работы, занимающаяся специальным эндокринным диагнозом, охватывает характерные признаки носологи-

Scanned with OKEN Scanner

ьеским эндокрынным эдиницам, нюансированные по эволютивным этапам и по клиническим формам. Таким образом подчеркиваются элементы диагноза при акромегалии и гигантизме, гипофизарном нанизме, гипофизном недостатке взрослого, инсипидном диабете, тиреотоксическом кризисе и тироидийном недостатке.

Отдельные подчасти посвященные трудно диагнозируемым состояниям: синдром несоответствующей секреции АДХ, тироидиты, неопласмы щитовидного железа, тетания и первичный гипертироидисм. Соответствующие страницы в экономии работы после диагноза надпочечных заболеваний: синдром Кушинга с его этиопатогеническими формами, адреногенитальный синдром, гиперальдостеронизм, острые и хронические кортиконадпочечные недостаточности.

Гонадичная патология — гиперфункциональная, гиперфункциональная и интерсексуальность — комплексно представлена, исходя от ее етиологических основных аспектах, с ограничениями для пубертальных или постпубертальных состояний. Подчеркиваются элементы диагноза гинекомастии и крипторхидии.

Диагноз женского и мужского климактерия, менопаузы (гинопаузы) и андропаузы, эволюции симптомах и их группировка при крупных эндокриных синдромах заключают вторую часть.

Признаки диагноза при разных эндокринных заболеваний представлены по порядку частоты, в синоптичных таблицах в конце описания каждого заболевания, извлечены из опубликованных в литературе статистики и измененные соответственно собственному опыту и казуистики.

В последней части, авторы представляют синтетический справочник лабораторного диагноза, статистических и динамических гормональных исследований, визуализирование эндокриных гланд или оценки эндокринной функции на приемниках; подчеркиваются только элементы необходимые практику для определения правильного эндокринного диагноза. Обращают внимание на огрпничения каждого осмотра, на акуратность и важность их диагноза.

Работа соправождена обширной иконографией, изображения фото больных интернированных в Эндокринологический Институт и собственными схемами диагноза.

Scanned with OKEN Scanner

The diagnosis of endocrine diseases

(Summary)

The „Diagnosis of Endocrine Diseases" offers in a restricted number of pages an impressive amount of information, indispensable for the general practitioner, the authors laying particular stress on the semeiologic elements of the clinical and laboratory diagnosis that have resisted with time and, as such, have all the chances of maintaining their validity in the near future.

The author's intention is to offer to all those confronted by endocrine pathology a guide based on their long clinical and didactic experience.

The work is conceived in three parts.

The first part concerning the general endocrine semeiologic diagnosis discusses in detail the endrocrine signs that can be deciphered at various levels. Starting from the idea that in endocrine diseases all the body systems and apparatus are affected to various extents, the authors review the main clinical manifestations, their frequency, importance and evolution, necessary for establishing a correct diagnosis. They describe in turn the changes in habitus in endocrine pathology, signs at the level of the skin, disturbances in development of the hair, alteration of the nails, muscles and bones, buccodental, ocular, cardiovascular, digestive disturbances, changes in the breast, sexualization in endocrinopathies etc. These manifestations are closely linked to the organ and correlated with system malfunctions. Particular attention is paid to the diagnostic elements with multiple causes, namely headache, hunger and appetite, weight disturbances and sexual dynamic disorders etc. in endocrine diseases.

The diagnostic elements of goiter is discussed in a separate chapter as this disease is wide spread and hence, of importance.

All diagnostic elements are described in their incipient stages, onset, varied intensity up to advanced stages, visible or palpable, as well as aspects including colour, volume, thickness, transparency, shape, density, hardness, elasticity, etc. correlated with hypo- or hyperfunctional states of the system, organ or affected gland.

In their emphasis upon the semeiology the authors try to respond to „the science of signs is that which permits the diagnosis of diseases" (*Larousse Médical*).

The second part concerns the special endocrine diagnosis including the characteristic signs of endocrine nosologic entities, differentiated on evolutive stages and clinical forms. The diagnostic elements in acromegaly and gigantism, hypophyseal nanism, hypophyseal insufficiency of the adult, diabetes insipidus, hyperthyroidism, thyrotoxic crisis and thyroid insufficiency, are emphasized.

Separate subchapters are dedicated to states more difficult to diagnose: the syndrome of inadequate ADH secretion, thyroiditis, thyroid

neoplasm, tetany, primary hyperparathyroidism. Adequate space is designed to the diagnosis of adrenal diseases : Cushing syndrome with its etiopathogenetic forms adrenogenital syndrome, hyperaldosteronism, acute and chronic adrenocortical insufficiency. The hypercatecholic tumoural syndrome and hypoglycemic syndrome are likewise described.

The complex gonadic pathology — hyperfunctional, hypofunctional and intersexual — are discussed starting from its essential etiology, delimiting puberty and postpuberty states, and insisting upon the diagnosis of gynecomastia and cryptorchidia.

The diagnosis of the female and male menopause (gynopause and andropause) is concerned with the evolutive symptoms and their listing in the great endocrine symptoms, bringing part II to an end.

The diagnostic signs of various endocrine diseases are presented in their order of frequency in synoptic tables at the end of the description of each disease, as extracted from publications and modified by the authors according to their experience and personal cases.

In the third part gives a synthetic guide for laboratory diagnosis, static and dynamic hormonal investigations, visualization of the endocrine glands or evaluation of the endocrine function according to the receptors. The elements necessary for the general practitioner to establish an endocrinologic diagnosis are emphasized. Attention is drawn to the limits of each investigation, its accuracy and diagnostic importance.

The work is accompanied by numerous illustrations, photographs of some patients admitted to the Institute of Endocrinology and some diagnostic schemes of the authors..

Scanned with OKEN Scanner